Mihalache Florea

INSTITUTUL DE MEDICINA SI FARMACIE IASI

DISCIPLINA DE ANATOMIE UMANA

# NOTIUNI DE ANATOMIE DESCRIPTIVA SI TOPOGRAFICA

## M E M B R E

Prof.Dr.ADOMNICĂI GHEORGHE

şef lucr.Dr.Chiriac V. şef lucr.Dr.Mihalache Gr.

asistent Dr.Chiriac R.

L I T O G R A F I A I M F I A S I

1 9 7 7

# O S T E O L O G I E

Scheletul membrului superior, sau toracic este constituit din:centura scapulară, humerus, radius, cubitus, oasele carpiene, metacarpiene şi falange.

Centura scapulară (cingulum membri superioris), reprezintă scheletul umărului şi este formată din claviculă şi omoplat.

## CLAVICULA

Este un os lung, pereche, dispus transversal la partea antero-superioară a toracelui, între manubriu sternal şi acromion. Are forma de S italic, prezentînd două curburi, una internă cu convexitatea anterior şi alta externă cu convexitatea posterior.

Clavicului i se poate distinge un corp şi două extremităţi; ea este turtită de sus în jos în 1/2 externă şi aproximativ cilindrică în 1/2 internă, ca atare va prezenta două feţe (superioară şi inferioară), două margini (anterioară şi posterioară) şi două extremităţi (internă si externă).

Faţa superioară este aproape plană în 1/2 externă şi convexă antero-posterior în rest, corespunde planurilor superficiale.

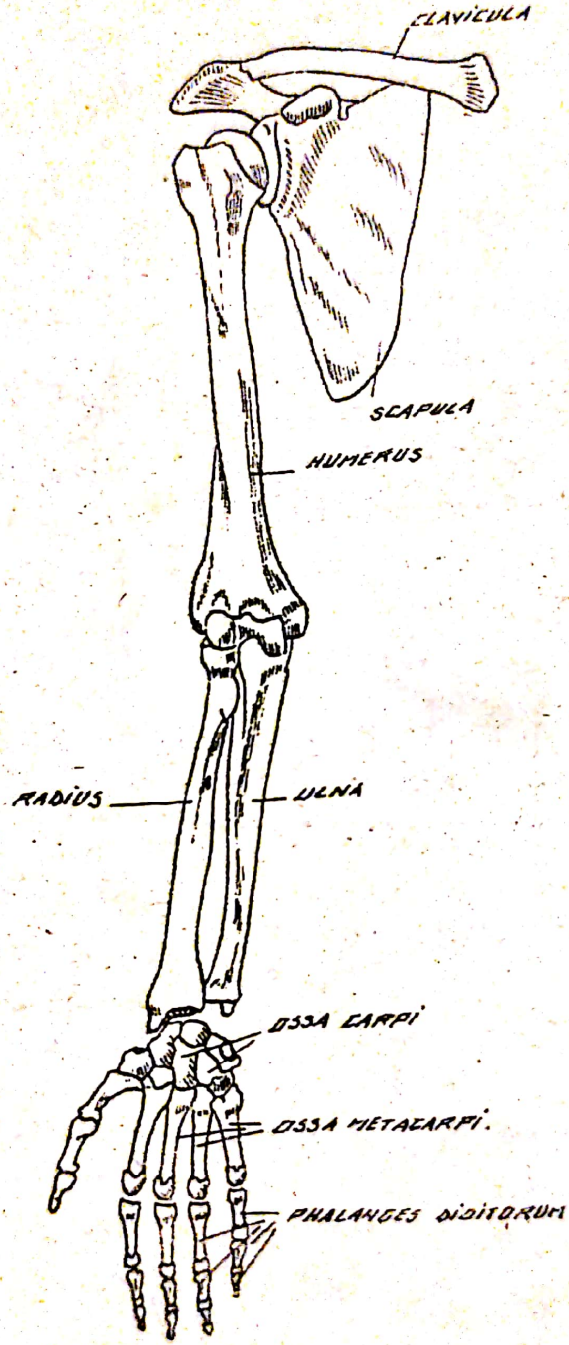


Fig.1 - Scheletul membrului superior

Scanned with OKEN Scanner

Faţa inferioară - mai accidentată ca precedenta prezintă urmărind de la extremitatea internă către cea externă: o rugozitate pentru inserţia ligamentului costo-clavicular, un şanţ pentru inserţia muşchiului subclavicular şi o rugozitate pentru inserţia ligamentelor coraco-claviculare (conoid şi trapezoid).

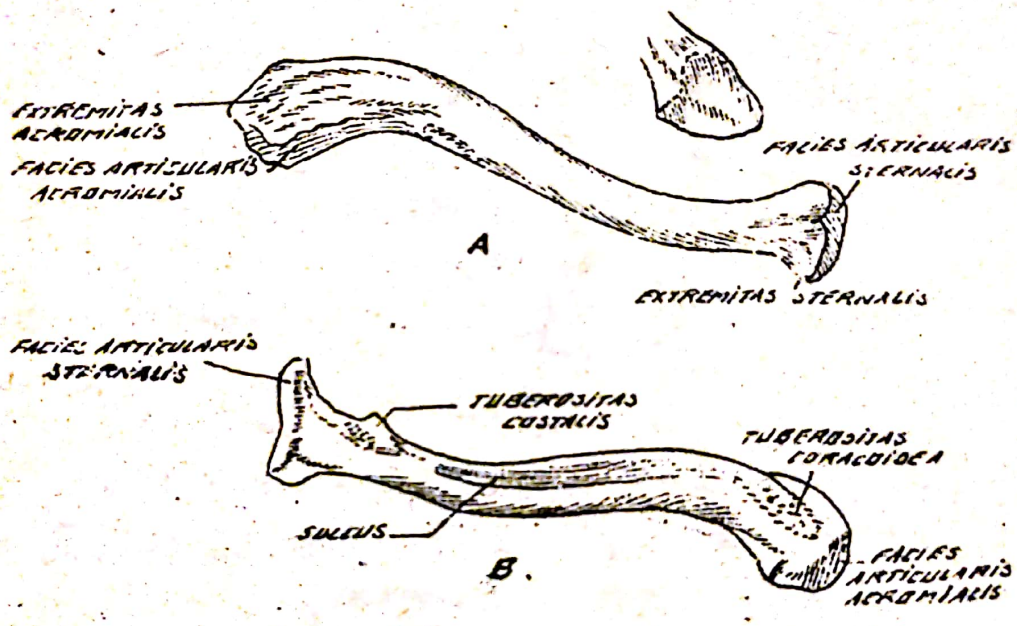


Fig.2.- Clavicula - A. Faţa superioară
B. Faţa inferioară.

Marginea anterioară, sinuoasă datorită celor două curburi, este subţire în 1/3 externă dînd inserţie muşchiului deltoid; în rest are aspectul mai mult a unei feţe şi dă inserţie muşchiului pectoral mare.

Marginea posterioară este sinuoasă ca şi cea

anterioară şi nu are aspect de margine nici chiar în 1/3 externă; ea dă inserţie în segmentul intern muşchiului sterno-cleido-mastoidian şi sterno-cleido-hioidian, iar extern muşchiului trapez. De menţionat că inserţiile musculare de pe margini ampietează şi feţele claviculei.

Extremitatea internă sau sternală este mai voluminoasă şi prezintă o suprafaţă articulară pentru manubriu sternal şi primul cartilagiu costal, faţetă ce este concavă în sens antero-posterior şi convexă de sus în jos.

Extremitatea externă sau acromială este turtită de sus în jos şi prezintă o faţă articulară ovalară, cu diametru mare antero-posterior pentru acromion.

## OMOPLATUL (SCAPULUM)

Este un os lat, pereche, de formă triunghiulară, situat la partea postero-superioară a toracelui, între primul spaţiu intercostal şi coasta a 8-a; prezintă două feţe (anterioară şi posterioară), trei margini (internă, externă, superioară) şi trei unghiuri (supero-extern, supero-intern şi inferior).

Faţa anterioară (costală) numită şi fosa subscapulară, este concavă şi prezintă cîteva creste oblice în sus şi înafară ce dau inserţie muşchiului subscapular; către marginea internă se găsesc două suprafeţe mici triunghiulare, una superioară şi alta inferioară pentru inserţia muşchiului dinţat mare.

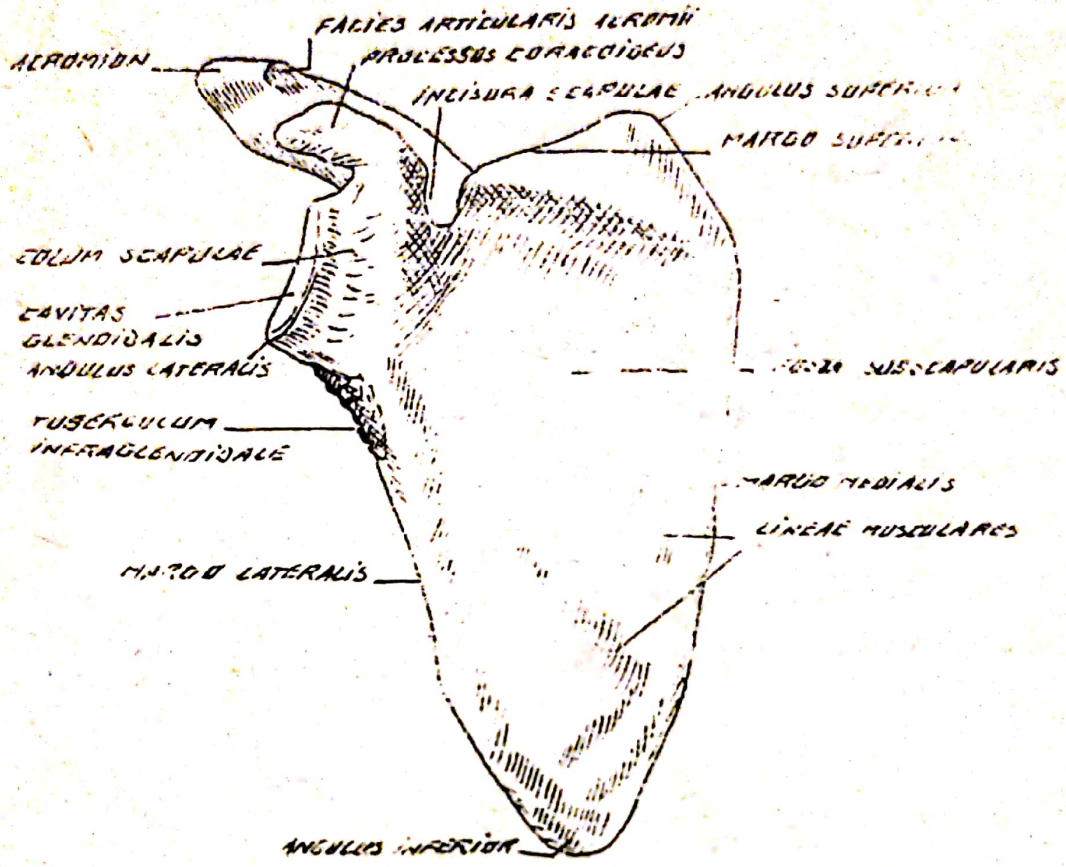


Fig.3 - Faţa anterioară a omoplatului.

<u>Faţa posterioară</u> este uşor convexă şi prezintă în 1/3 superioară o lamă osoasă numită spina omoplatului care o împarte într-o fosă supraspinoasă în care se inseră muşchiul supraspinos şi alta subspinoasă, în care se inseră muşchiul subspinos. Paralel cu marginea externă se află o creastă longitudinală care delimitează cu această margine o suprafaţă pe care se inseră superior muşchiul rotund mic, iar inferior muşchiul rotund mare

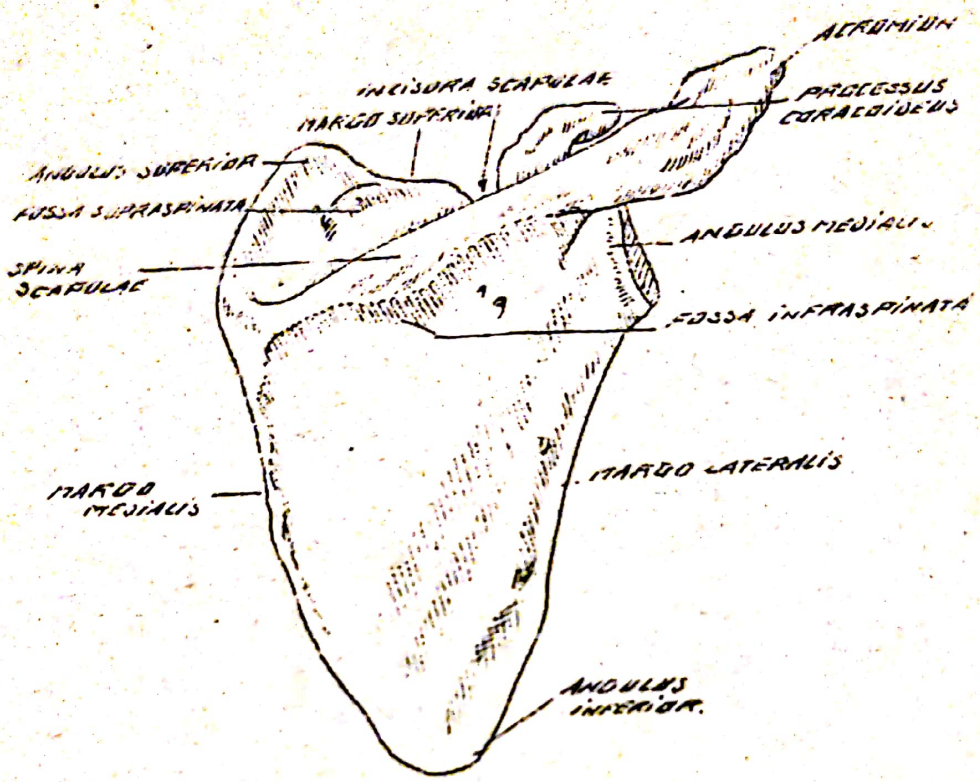


Fig.4 - Faţa posterioară a omoplatului.

Spina omoplatului este o lamă osoasă de formă triunghiulară ce se întinde pe toată lăţimea omoplatului, avînd două feţe (superioară şi inferioară), trei margini (anterioară, posterioară, externă) şi trei unghiuri (intern, antero-extern, postero-extern).

Feţele participă la delimitarea foselor supra şi infra-spinoase. Marginea anterioară este aderentă la faţa posterioară a omoplatului; marginea externă concavă, se continuă cu faţa inferioară a

acromionului; marginea posterioară este cea mai groasă, avînd o buză superioară pentru inserţia trapezului şi alta inferioară pentru inserţia deltoidului.

Unghiul intern se află la întîlnirea marginilor anterioară şi posterioară a spinei cu marginea internă a omoplatului şi se prezintă sub forma unei suprafeţe triunghiulare pe care alunecă aponevroza de inserţie a muşchiului trapez. Unghiul antero-extern rezultă din întîlnirea marginilor anterioară şi externă. Unghiul postero-extern realizat prin unirea marginilor posterioară şi externă este continuat extern de o apofiză lăţită de sus în jos numită acromion. Această apofiză are două feţe: una postero-superioară, convexă, în raport cu pielea şi alta antero-inferioară, concavă, ce priveşte cavitatea glenoidă; o margine internă, pe care se află o suprafaţă articulară pentru claviculă, alta externă pe care se inseră muşchiul deltoid şi o extremitate antero-externă ce dă inserţie ligamentului acromio-coracoidian.

Marginea superioară a omoplatului este scurtă şi subţire şi se termină în afară printr-o scobitură numită coracoidiană.

Marginea internă (spinală) descrie un unghi obtuz cu vîrful la unghiul intern al spinei omoplatului. Pe buza anterioară a acestei margini se inseră dinţatul mare, pe cea posterioară supra şi subspinosul, iar pe interstiţiu, superior angularul, iar în rest romboidul.

Marginea externă (axilară) este cea mai groasă.

Unghiul supero-intern format din întîlnirea marginei superioară și internă este ascuțit și subțire și pe el se inseră mușchiul angular.

Unghiul inferior rezultat din întîlnirea marginilor internă și externă este rotunjit și dă inserție mușchiului subscapular, rotund mare și uneori la un fascicol supranumerar din dorsalul mare.

Unghiul supero-extern (anterior) este cel mai voluminos, prezentînd pe el o suprafață articulară - cavitatea glenoidă - pentru articularea cu capul humeral; are o formă ovalară cu axul mare vertical și porțiunea mai largă inferior; privește oblic în afară, înainte și în sus și este legată de omoplat printr-o porțiune osoasă mai îngustă numită gîtul omoplatului. Deasupra cavității glenoide se inseră porțiunea lungă a mușchiului biceps brahial, iar dedesubt porțiunea lungă a tricepsului.

Intre cavitatea glenoidă și scobitura coracoidiană se găsește o apofiză numită coracoidă, îndreptată mai întîi vertical în sus și înăuntru, apoi orizontal înainte. De vîrful ei se prinde tendonul comun a porțiunii scurte a bicepsului și a coracobrahialului, pe fața superioară ligamentele coracoclaviculare, pe marginea externă ligamentul acromiocoracoidian iar pe marginea internă mușchiul pectoral mic.

## HUMERUS

Formează singur scheletul trațului și fiind un os lung prezintă o diafiză și două epifize.

Diafiza, torsionată pe axul său este aproximativ cilindrică în partea superioară și prismatic triunghiulară în rest, putîndu-i-se descrie trei fețe și trei margini.

Fața posterioară este împărțită de șanțul de torsiune (puțin accentuat), care este oblic îndreptat în jos și înafară, într-o porțiune superioară pentru inserția vastului extern și alta inferioară pentru vastul intern al tricepsului; prin el trece nervul radial, artera humerală profundă și venele satelite.

Fața antero-internă dă inserție în porțiunea mijlocie mușchiului coraco-brahial, iar dedesubt mușchiului brahial anterior.

Fața antero-externă prezintă în 1/2 superioară o rugozitate în formă de V, cu deschiderea în sus, pe versantul superior al căreia se inseră mușchiul deltoid, de unde numele de tuberozitate deltoidiană, iar pe cel inferior mușchiul brahial anterior.

Marginea anterioară bine reprezentată în 1/2 superioară, unde formează buza externă a șanțului bicipital, în care alunecă tendonul porțiunii lungi a bicepsului, se bifurcă inferior delimitînd fosa coronoidă.

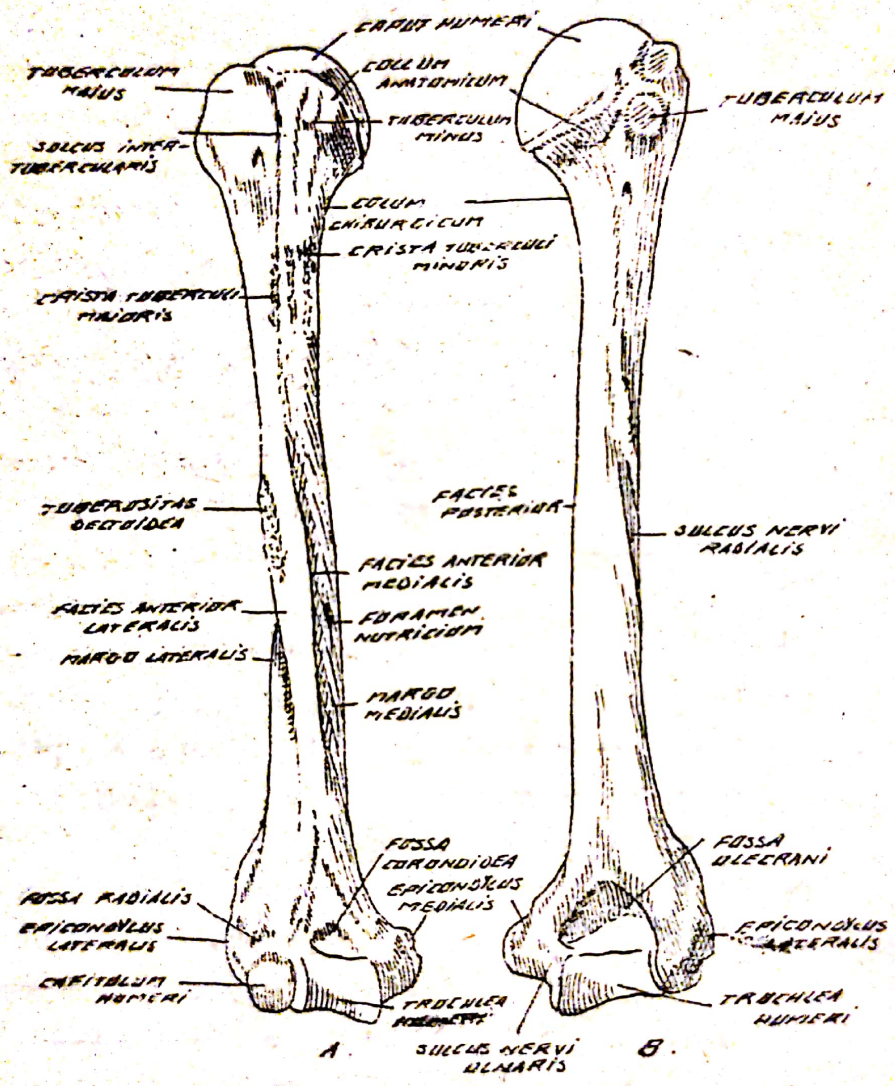


Fig.5 - Humerus - A.Privit anterior,
B.Privit posterior.

Marginile internă şi externă sînt mai evidente în jumătatea inferioară şi dau inserţie septurilor intermusculare respective.

Epifiza proximală este reprezentată de o suprafaţă articulară voluminoasă, rotunjită (cam 1/3 dintr-o sferă), numită capul humeral care este orientat în sus, înăuntru şi puţin îndărăt şi care se articulează cu cavitatea glenoidă a omoplatului. Capul este limitat la periferie de un şanţ foarte îngust mai ales în 1/2 superioară numit gîtul anatomic, care-l desparte de două ridicături osoase: una externă mai voluminoasă numită trohiter (tuberculum majus), pe care se inseră dinainte îndărăt muşchii supraspinos, subspinos şi rotundul mic şi alta anterioară mai mică numită trohin (tuberculum minus), pe care se inseră subscapularul. Intre cele două tuberozităţi se găseşte începutul şanţului bicipital. Toate aceste trei ridicături osoase alcătuesc epifiza proximală şi între ele şi diafiză se află gîtul chirurgical al humerusului .

Epifiza distală (condylus humeri) este turtită anteroposterior (diametrul transversal este mai mare) şi uşor recurbată anterior. Prezintă o suprafaţă articulară căreia îi deosebim o parte externă numită condil (capitulum humeri), ce se articulează cu cupuşoara radială şi alta internă sub formă de scripet numită trohlee (trochlea humeri), destinată articulării cu cavitatea sigmoidă a cubitusului.

Trohlea este mai largă în urmă decît înainte,

are versantul intern mai mare şi mai coborît, iar gîtul este spiroid (dinăuntru în afară). Intre condil şi trohlee este un uşor şanţ (condilo-trohlean) de asemenea articular. Deasupra trohleei şi posterior se găseşte o excavaţie largă numită fosa olecraniană, unde în extenzia cotului pătrunde apofiza olecraniană, iar deasupra şi anterior se găseşte o gropiţă mai mică - fosa coronoidiană - în care pătrunde apofiza coronoidă în flexia cotului. Deasupra condilului şi înainte se află de asemenea o fosetă numită supracondiliană. La extremităţile laterale ale epifizei distale se găsesc două ridicături osoase: una internă numită epitrohlee şi alta externă, epicondil.

Pe epitrohlee (epicondylus medialis) se inseră muşchii: pronatorul rotund, palmarii mare şi mic, cubitalul anterior şi flexorul comun superficial al degetelor, iar pe epicondil (epicondylus lateralis) se inseră muşchii: al doilea radial extern, supinatorul scurt, extensorii comun al degetelor, propriu al degetului mic, cubitalul posterior şi anconeul.

## Scheletul antebraţului

Este reprezentat de două oase lungi, verticale şi paralele, unul extern - radius şi altul intern - cubitus -; oasele sînt separate între ele printr-un spaţiu elipitic, spaţiul interosos, ocupat de membrana interosoasă.

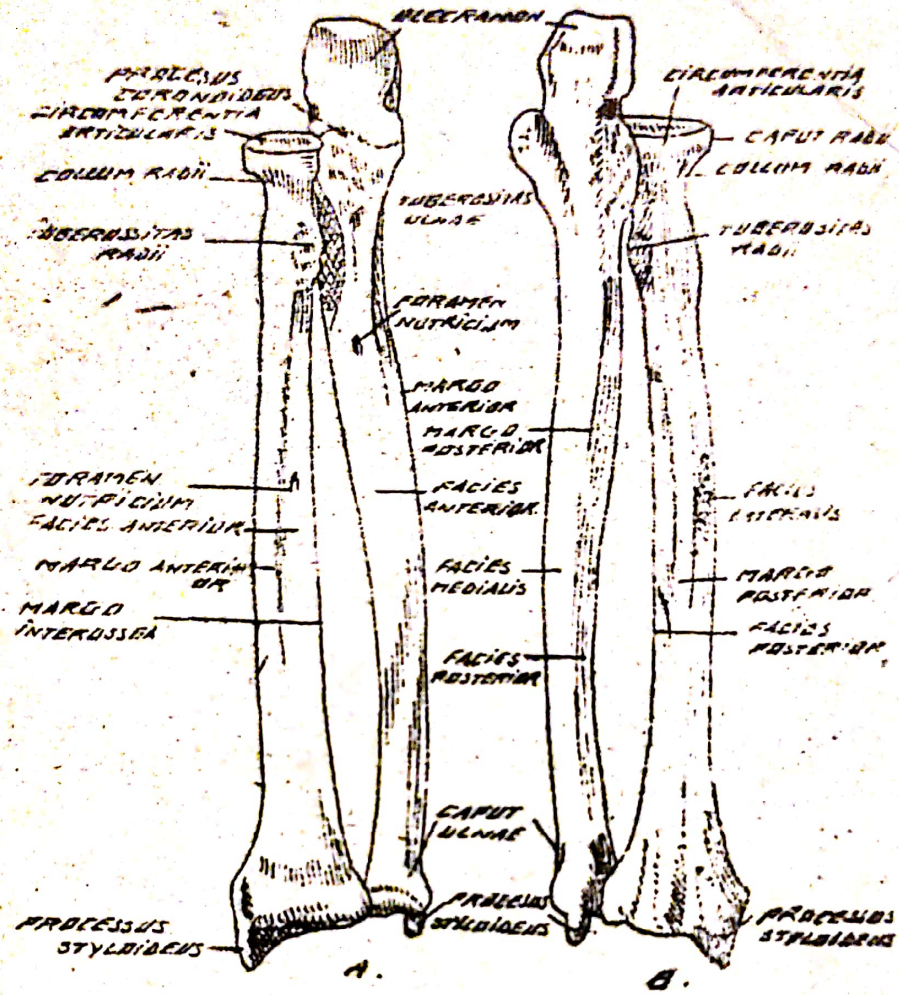


Fig. 6 - Scheletul antebraţului A.Privire anterioară, B. Privire posterioară.

## RADIUS

Fiind un os lung prezintă o diafiză şi două epifize.

Diafiza, uşor curbă cu convexitatea înafară, are formă de prizmă triunghiulară, descriindu-i-se

trei feţe (anterioară, posterioară şi externă) şi trei margini (anterioară, posterioară şi internă).

Faţa anterioară mai lată în partea distală dă inserţie în 2/3 superioare muşchiului flexor propriu al policelui, iar în 1/3 inferioară, pronatorului pătrat.

Faţa posterioară - plană sau uşor excavată dă inserţie în 2/3 inferioare muşchilor scurţi abductor şi extensor ai policelui.

Faţa externă - rotunjită, prezintă în partea mijlocie o suprafaţă rugoasă pentru inserţia muşchiului pronator rotund.

Dintre cele trei margini, cea internă este subţire şi ascuţită, pe ea inserîndu-se membrana interosoasă.

Epifiza proximală este reprezentată mai întîi printr-un segment de cilindru numit capul radial, a cărui faţă superioară uşor scobită, denumită cupuşoara radială este articulară pentru condilul humeral. Circumferinţa, mai înaltă în partea internă, articulară, corespunde la cavitatea sigmoidă mică a cubitusului. Capul radial este continuat de o porţiune mai îngustă numită col (gît), care este dirijat în jos şi uşor înăuntru. La joncţiunea dintre col şi diafiză, pe partea antero-internă a osului se află o ridicătură osoasă, ce dă inserţie tendonului distal al bicepsului, de unde şi denumirea sa, de tuberozitate bicipitală.

Epifiza distală, mai voluminoasă ca cea proximală, este uşor turtită dinainte îndărăt, prezentînd:

o faţă anterioară uşor scobită în sens vertical pe care se inseră muşchiul pronator patrat; o faţă internă încadrată de cele două linii de bifurcaţie a marginii interne care prezintă la partea inferioară o suprafaţă articulară - <u>cavitatea sigmoidă</u> a radiusului concavă dinainte îndărăt ce corespunde capului cubital; o faţă posterioară brazdată de două

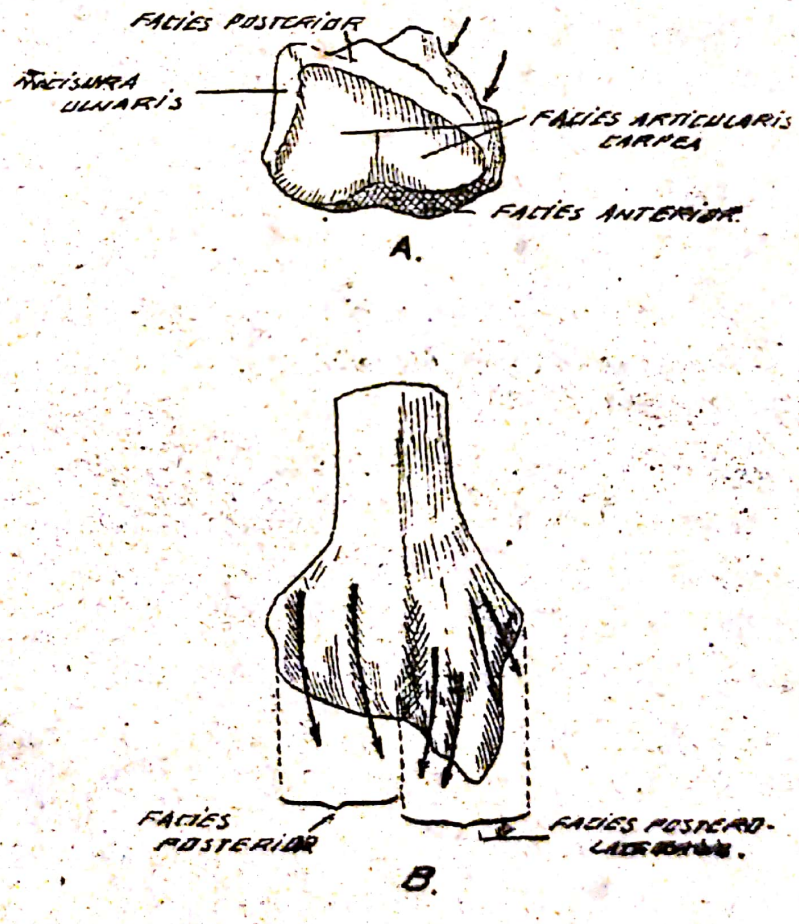


Fig.7 - Extremitatea inferioară a radiusului
A - Faţa carpiană, B - Privire posterioară.

şanţuri prin care trec tendoanele extensorilor lung al policelui, comun al degetelor şi propriu al indexului; e faţă externă (postero-externă) despărţită de cea posterioară printr-o creastă osoasă (tuberculul lui Lister) care este prelungită în jos printr-o proeminenţă osoasă - apofiza stiloidă a radiusului- ce se găseşte pe un plan inferior faţă de cea cubital. Si aceasta prezintă două şanţuri pentru tendoanele abductorului lung şi extensorului scurt ai policelui şi a celor doi radiali;o faţă inferioară articulară, scobită, ce corespunde extern scafoidului şi intern, semilunarului.

## CUBITUS (Ulna)

Este un os lung, prezentînd o diafiză şi două epifize.

Diafiza - uşor curbată în 1/3 inferioară, cu convexitatea îndreptată înăuntru, este mai subţire şi rotunjită în partea inferioară şi prizmatic triunghiulară în cele 3/4 superioare, putîndu-i-se descrie trei feţe (anterioară, posterioară, internă) şi trei margini (anterioară, posterioară şi externă).

Faţa anterioară - mai largă în 2/3 superioare, unde dă inserţie muşchiului flexor comun profund, se îngusteaţă în partea inferioară dînd inserţie muschiului promator patrat.

Faţa internă - acoperită în partea superioară de muşchiul flexor comun profund, se îngusteaţă în

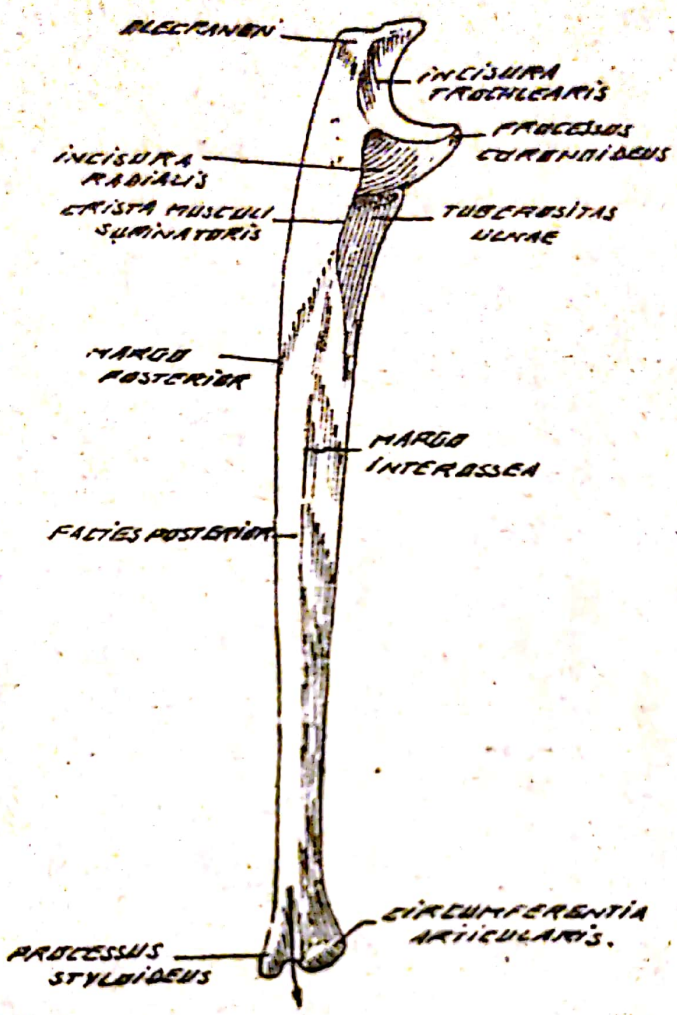


Fig.8 - Cubitus.

partea inferioară şi devine subcutanată.

Faţa posterioară (postero-externă) este su- împărţită de o linie oblică în jos şi înăuntru, plecată de la extremitatea posterioară a cavităţii sigmoide cubitale către marginea posterioară, într-o porţiune superioară de formă triunghiulară pe care se inseră muşchiul anconeu şi alta inferioară repre-

zentînd 3/4. Aceasta la rîndul ei este împărţită de o creastă verticală într-o parte internă acoperită de muşchiul cubital posterior şi alta externă pe care se inseră muşchii policelui: abductorul lung, extensorii lung şi scurt, precum şi extensorul propriu al indexului.

Marginile anterioară şi posterioară sînt rotunjite, iar cea externă este subţire şi ascuţită în partea mijlocie unde dă inserţie membranei interosoase, ca în porţiunea superioară să se bifurce, delimitînd cavitatea sigmoidă mică.

Epifiza distală - redusă de volum, de aspect aproximativ sferic, poartă numele de capul cubitusului; partea externă este articulară, corespunzînd cavităţii sigmoide a radiusului, iar cea inferioară de asemenea articulară, răspunde ligamentului triunghiular (fibrocartilagiu interarticular) şi prin intermediul lui cu piramidalul. De pe partea postero-internă se detaşează o proeminenţă verticală în jos, numită apofiza stiloidă a cubitusului; posterior, între cap şi stiloidă se găseşte un şanţ longitudinal pentru tendonul cubitalului posterior.

Epifiza proximală, mai voluminoasă ca precedenta şi depăşind în sus pe cea radială este constituită din două apofize, una posterioară verticală - olecran - şi alta anterioară, orizontală - apofiza coronoidă -, care delimitează între ele o cavitate articulară orientată înainte, cavitatea sigmoidă mare a cubitusului, destinată articulării cu trohlea humerală.

Olecranul continuă în sus cubitusul şi prezintă o faţă posterioară plană, pe care se inseră tricepsul brahial; o faţă anterioară articulară care participă la formarea cavităţii sigmoide mari; o faţă inferioară ce face corp cu cubitusul; o faţă superioară continuată anterior cu o creastă numită ciocul olecranului şi două feţe laterale (internă şi externă) mai reduse ca precedentele.

Apofiza coronoidă, avînd aspect de piramidă patrunghiulară, prezintă o bază, ce face corp cu osul, un vîrf, o faţă superioară articulară, o faţă inferioară rugoasă la baza căreia se inseră muşchiul brahial anterior şi două feţe laterale. Pe cea externă se găseşte o suprafaţă articulară semilunară, dirijată anteroposterior - cavitatea sigmoidă mică - ce se continuă cu cavitatea sigmoidă mare şi corespunde circomferinţei capului radial.

Cavitatea sigmoidă mare, delimitată de feţele articulare ale olecranului şi coronoidei, priveşte înainte şi prezintă aspectul negativ al trohleei humerale cu care se articulează (deci o creastă longitudinală şi două versante).

## SCHELETUL MIINII

Este constituit din 27 oase, din care 8 carpiene, 5 metacarpiene şi 14 falange.

## OASELE CARPIENE

Constituiesc scheletul pumnului şi sînt dispuse pe două rînduri: unul superior şi altul inferior. Au o formă aproximativ cuboidală, prezentînd astfel 6 feţe, din care cele anterioare şi posterioare corespund feţelor palmară şi dorsală a mîinii, deci sînt nearticulate. Feţele superioare şi laterale sînt articulate, cu excepţia oaselor de la extremităţile rîndurilor care au numai 3 feţe articulare.

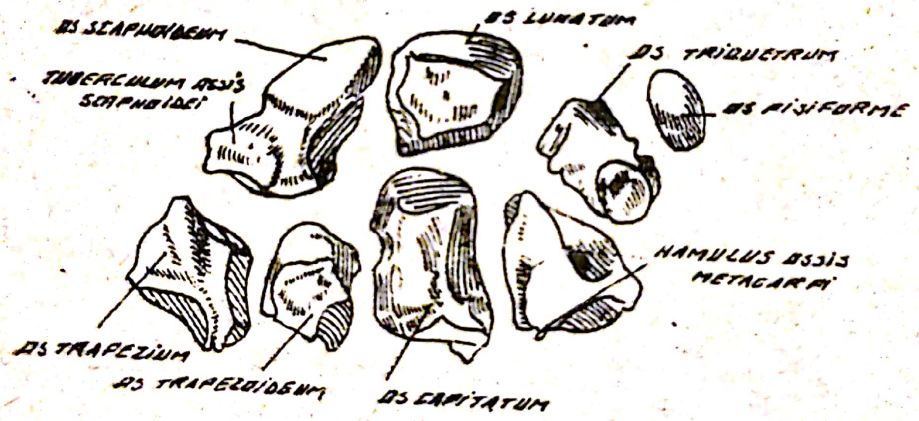


Fig.9 - Oasele carpiene, faţa palmară.

Rîndul superior sau antibrahial este format din următoarele oase dinafară înăuntru: scafoid (scaphoideum), semilunar (lunatum), piramidal (triquetrum) şi piziform. Feţele superioare a primelor

trei oase realizează o suprafaţă convexă şi rotunjită - condilul carpian - care se articulează cu faţa inferioară a oaselor antebraţului; scafoidul şi semilunarul cu radius, piramidalul cu capul cubital prin intermediul ligamentului triunghiular. Faţa inferioară a celor trei oase se articulează cu oasele rîndului al doilea, iar feţele laterale se articulează între ele. Scafoidul se articulează

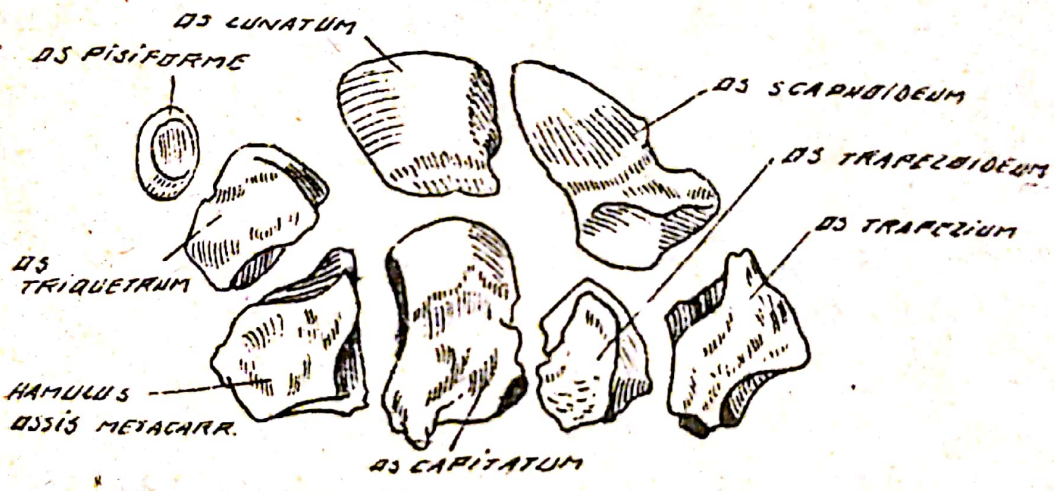


Fig. 1o - Oasele carpiene, faţa dorsală.

atît cu semilunarul cît şi cu osul mare, iar faţa externă prezintă o proeminenţă numită tuberculul scafoidului. Pisiformul prezintă o singură faţetă articulară pentru faţa anterioară a piramidalului.

Rîndul inferior sau carpian este format din următoarele oase dinafară înăuntru: trapez (trapezium), osul mare (capitatum) şi osul cu cîrlig

(hamatum). Faţa superioară a lor se articulează cu faţa inferioară a primului rînd astfel: trapezul şi trapezoidulcu scafoidul, osul mare cu semilunarul şi osul cu cîrlig cu semilunarul şi piramidalul. Feţele inferioare se articulează cu metacarpienele, iar feţele laterale se articulează între ele; osul mare corespunde în afară la trapezoid şi scafoid. Pe faţa anterioară şi externă trapezul prezintă o apofiză - tuberculul trapezului - iar pe faţa anterioară a osului hamatum se detaşează o apofiză numită unciformă sau în cîrlig. Feţele anterioare ale ambelor rînduri prezintă rugozităţi pentru inserţia ligamentelor şi muşchilor mîinii, iar cele posterioare mai puţin rugoase dau inserţii ligamentare.

Faţa anterioară a oaselor carpiene în totalitate formează un şanţ cu concavitatea anterior, care este transformat în canal de către o lamă fibroasă groasă, numită ligament inelar anterior al carpului (retinaculum flexorum); aceasta se inseră în afară pe tuberculii scafoidului şi trapezului, iar înăuntru pe pisiform şi apofiza unciformă. Prin acest canal osteoligamentar trec tendoanele flexorilor degeteler, a palmarului mare şi nervul mediar.

## OASELE METACARPIENE

Formează scheletul palmei, articulîndu-se proximal cu al doilea rînd al carpului, iar distal cu primele falange ale degeteler. Fiind în număr de 5 se deosebesc în metacarpianul 1, 2, 3, 4, 5 înce-

pînd dinafară înăuntru, iar între ele delimitează niște spații numite interosoase.

Fiecare metacarpian prezintă o diafiză și două epifize.

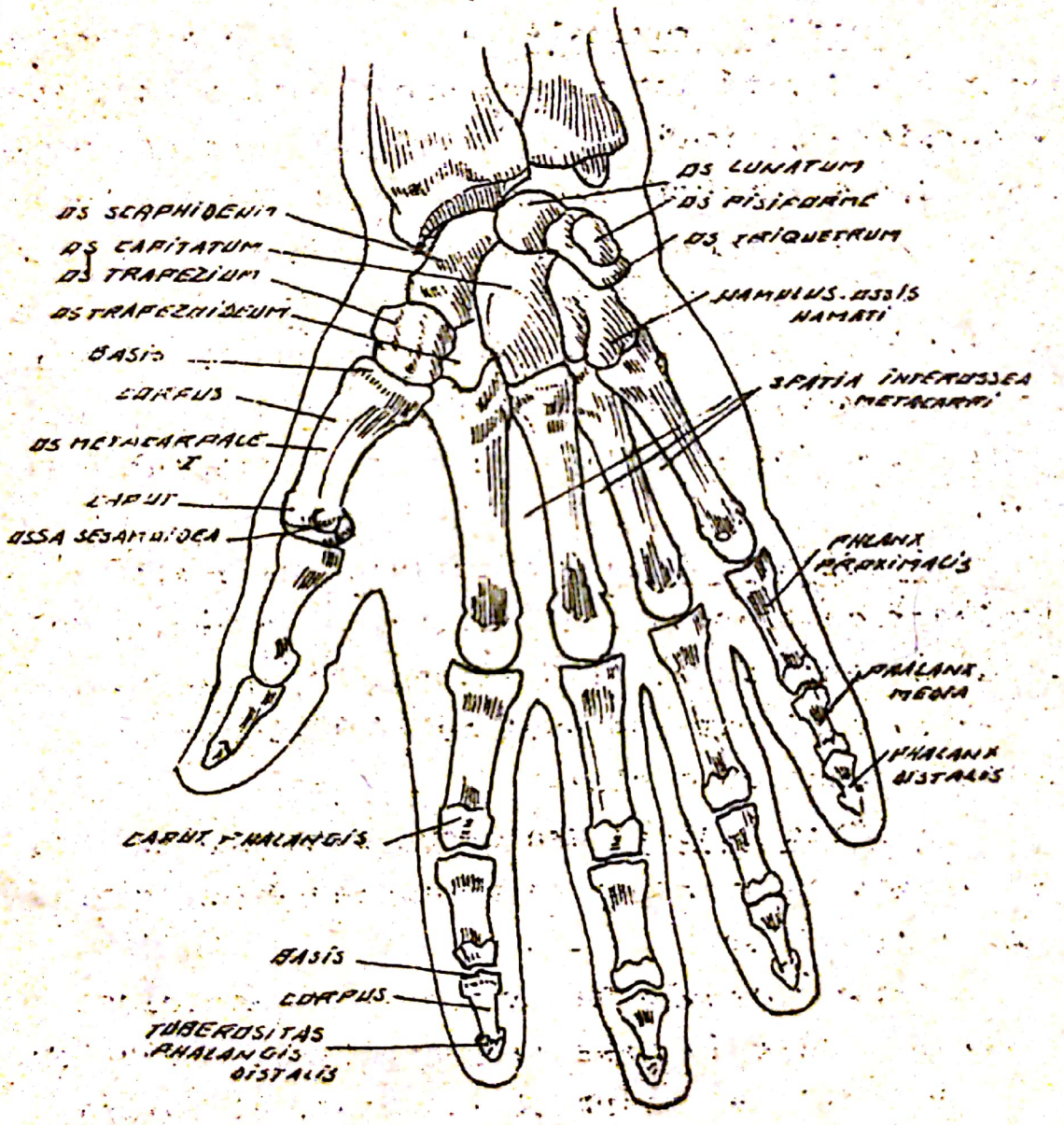


Fig.11 - Scheletul mîinii - fața palmară.

Diafiza, uşor curbată cu concavitatea anterior, are formă prizmatic triunghiulară, distingîndu-i-se trei feţe, din care una posterioară şi două laterale şi trei margini una anterioară şi două laterale.

Epifiza proximală sau baza metacarpianului, prezintă o faţetă articulară superioară pentru oasele carpiene şi două laterale pentru metacarpienele vecine (2,3,4,);primul metacarpian nu are faţete laterale, iar al doilea şi al cincilea numai cîte una.

Faţa dorsală a epifizelor proximale a metacarpienelor 2, 3 şi 5 se continuă în sus cu cîte o ridicătură osoasă numită apofiza stileidă, pe care se inseră cei doi radiali externi şi cubitalul posterior.

Epifiza proximală a primului metacarpian se articulează cu trapezul, al doilea cu trapezul, trapezoidul şi osul mare, al treilea cu osul mare, al patrulea cu osul mare şi osul cu cîrlig, iar al cincilea cu osul cu cîrlig.

Epifiza distală sau capul metacarpianului, are un aspect retunjit şi se articulează cu prima falangă a degetelor.

Metacarpienele de la scheletul aceleiaşi mîini se deosebesc în ceea ce priveşte lungimea lor, primul fiind cel mai scurt şi mai gros, al doilea cel mai lung, urmează apoi în mod descrescînd al treilea, al patrulea şi al cincilea.

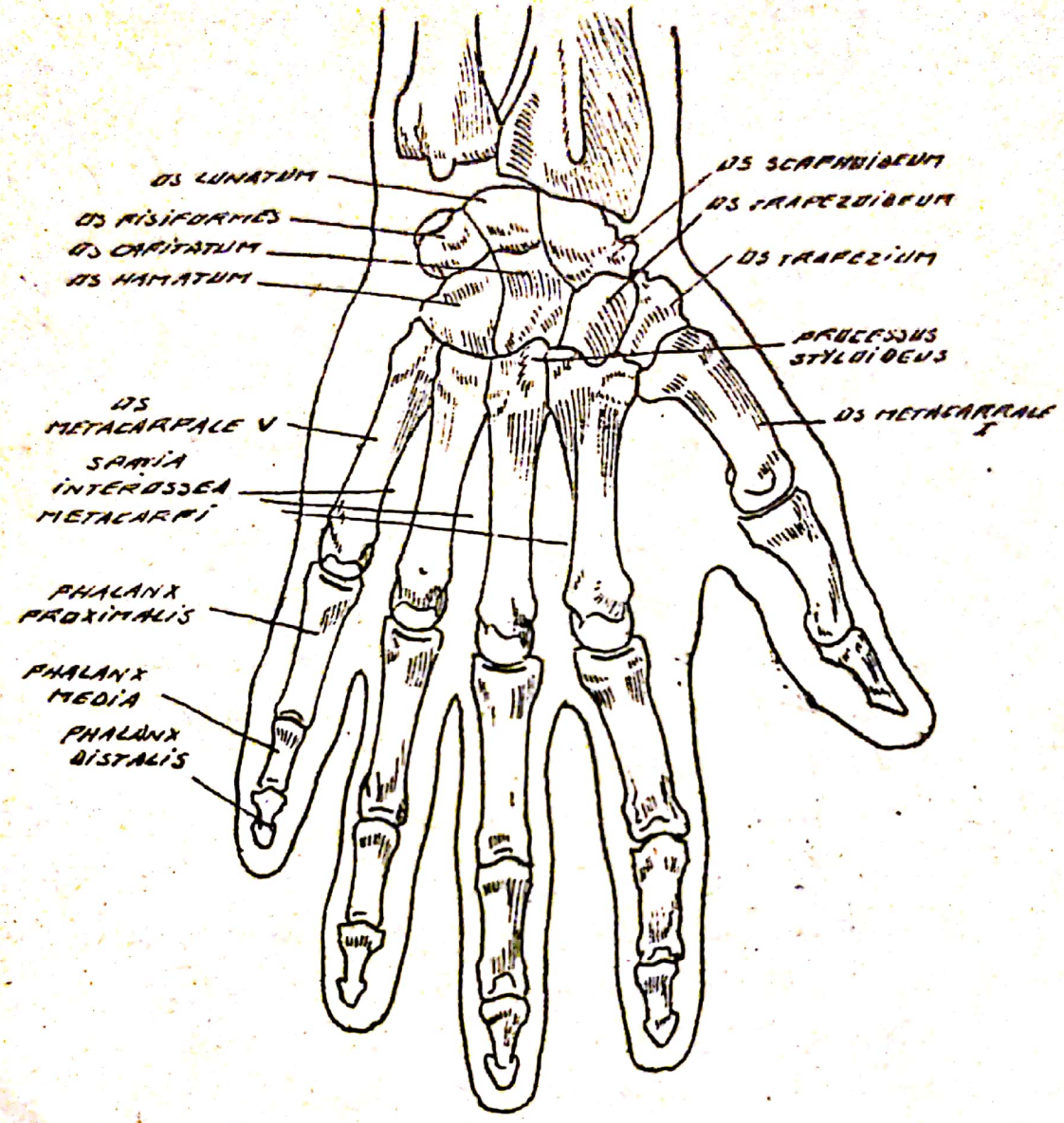


Fig.12 - Scheletul mîinii, faţa dorsală.

## FALANGELE

Reprezintă scheletul degetelor, fiecare posedînd cîte trei falange, afară de police care are numai două. Ele se deosebesc în falanga 1,2,3, mergînd de la metacarpian către extremitatea liberă a

degetului, sau sub numele de falangă, falanginâ şi falangetă sau falangă unghealâ.

Unei falange îi putem descrie o diafizâ şi două epifize. Diafiza este uşor curbată, cu concavitatea anterior şi turtită anteroposterior, prezentînd astfel o faţă anterioară şi alta posterioară şi două margini laterale. Epifiza proximală sau baza primei falange, prezintă o cavitate glenoidă pentru capul metacarpianului; a celei de a doua şi a treia falangă au cîte două cavităţi mici pentru trohleea capului primei şi a doua falange.

Epifiza distală sau capul are aspect de trohlee, în afară de falanga 3, la care este largă, rotunjită şi rugoasă.

La nivelul articulaţiei metacarpo-falangiene, pe faţa palmară există nişte mici osicioare scurte, mai constante la police, unul intern şi altul extern, numite oase sesamoide.

# ARTROLOGIE

Legătura membrului superior cu trunchiul este realizată de către articulaţiile ce se stabilesc între centura scapulară şi torace, reprezentate prin articulaţiile sterno-claviculară şi sisarcoza scapulo-toracică.

## 1. ARTICULATIA STERNO-CLAVICULARA
(Articulatio sternoclavicularis)

Este o diartroză de tipul prin îmbucare reciprocă sau în şea şi am putea spune adevărata articulaţie prin care membrul superior este legat de torace.

Suprafeţele articulare sînt reprezentate: de partea toracică printr-o suprafaţă pe marginea manubriului, concavă în plan frontal, continuată de una plană pe primul cartilagiu costal, iar de partea claviculei de o suprafaţă verticală pentru cea sternală şi alta orizontală în prelungirea precedentei pentru faţeta condrală. In general extremitatea claviculară depăşeşte în sus şi îndărăt suprafaţa sternală.

Suprafeţele articulare sînt acoperite de cartilagiu hialin şi corespondenţa dintre ele se realizează cu ajutorul unui fibrocartilagiu intra-articular (discus articularis). Periferia fibrocartilagiului aderînd la capsulă împarte cavitatea articulară în două compartimente: meniscoclavicular şi meniscо-

sternal. Uneori fibrocartilagiul este perforat făcînd posibilă comunicarea celor două compartimente. Capetele osoase articulare, sînt menţinute în contact de un manşon fibros - capsula articulară - (capsula articularis) care se inseră la periferia suprafeţei articulare şi este întărită de ligamente.

Acestea din urmă se disting în anterior, posterior, superior şi inferior.

Ligamentele anterior şi posterior (lig.sternoclaviculare anterius, lig. sternoclaviculare posterius) merg de la claviculă la stern, cel posterior

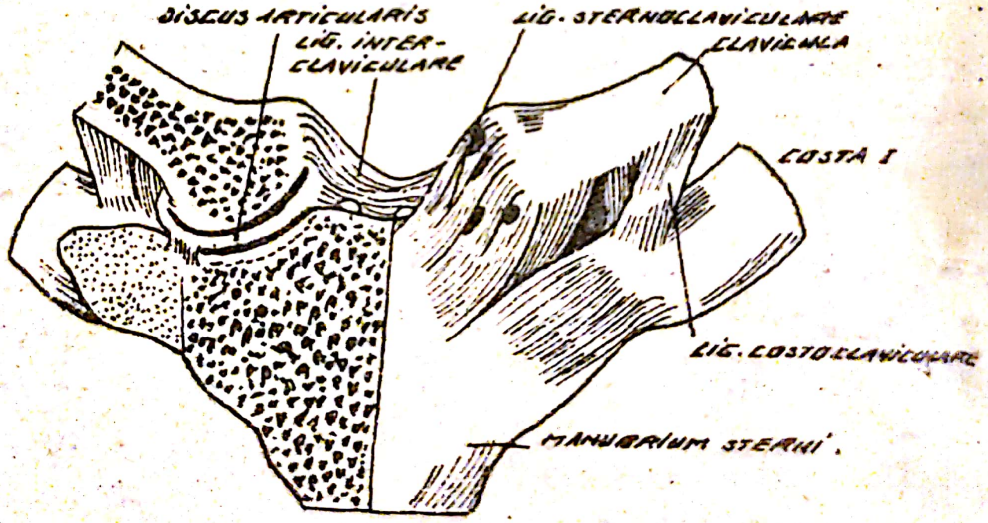


Fig.13 - Articulatio sternoclavicularis.

fiind mai puternic; ele limitează mişcările antero-posterioare din articulaţie.

— Ligamentul superior (lig.interclaviculare) este format de fibre care se întind între claviculă şi stern (scurte), cît şi de fibre întinse între extremităţile interne ale celor două clavicule (lungi) iar cel inferior (lig.costoclaviculare) se inseră pe claviculă şi primul cartilagiu costal; ele au rolul de a limita mişcările de ridicare-coborîre.

Capsula este căptuşită de sinovială, care va fi împărţită şi ea în două compartimente.

— Vascularizaţia este dată de ramuri din mamara internă şi inervaţia de ramul supraclavicular (plexul cervical superficial) şi de nervul subclavicular (plexul brahial).

— Mişcările sînt antero-posterioare, ce au loc în compartimentul clavimeniscal, de ridicare-coborîre, care se petrec în compartimentul sternomeniscal şi de circumducţie, care reprezintă suma mişcărilor amintite. Ţinînd seama că axul după care se fac aceste mişcări se găseşte în afara articulaţiei, la nivelul ligamentului costoclavicular inferior, rezultă că extremităţile claviculei se mişcă în sens invers cu amplitudini diferite. Trebuie de menţionat că nu există muşchi care să acţioneze special această articulaţie.

— Raporte articulare - are anterior planurile superficiale, iar posterior trunchiurile vasculare de la baza gîtului.

2. SISARCOZA SCAPULO-TORACICA
(Sissarcoza scapulo-toracica)

Este o articulaţie care se stabileşte între omoplat şi torace prin intermediul muşchilor, singura de altfel din corp. Numai prin această articulaţie omoplatul se leagă direct de torace. Muşchiul dinţat mare (serratus major) realizează acestei articulaţii două compartimente: serrato - toracic (între torace şi muşchiul dinţat) şi serrato - scapular (între omoplat acoperit de subscapular şi dinţatul mare). Paralizia muşchiului dinţat mare duce la depărtarea omoplaţilor de torace (scapulae alatae), ceea ce dovedeşte că tonusul muscular şi în special al dinţatului mare este un element activ important al acestei articulaţii, la care se adaugă presiunea atmosferică şi tensiunea pielii.

3. Legătura oaselor centurii scapulare între ele
(Juncturae cinguli membri superioris)

Se realizează prin articulaţia acromio-claviculară şi sindesmoza coraco-claviculară; prin intermediul acestor articulaţii omoplatul este legat indirect de torace.

ARTICULATIA ACROMIO-CLAVICULARA
(Articulatio acromioclavicularis)

Este o artrodie planiformă stabilită între extremitatea externă a claviculei şi marginea internă

a acromionului.

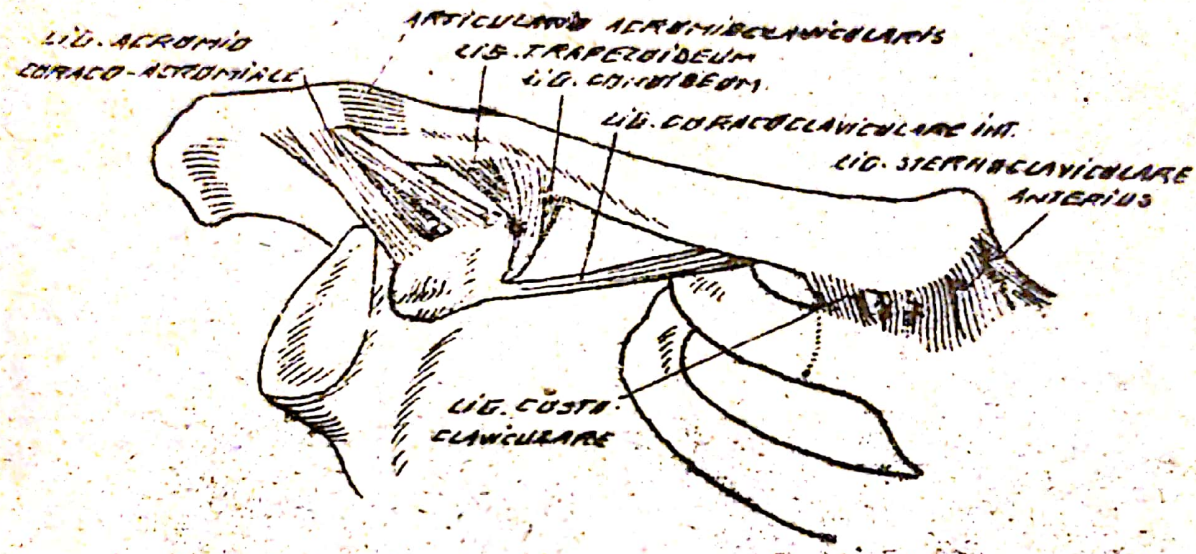


Fig.14 - Articulatio acromioclavicularis.

Suprafeţele articulare au aspect ovalar cu axul mare antero-posterior, cea claviculară orientată înafară şi în jos, iar cea acromială invers şi sînt acoperite de un cartilagiu fibros; uneori între ele se interpune un fibrocartilagiu articular (discus articularis).

Capsula articulară (capsula articularis) se inseră la cîţiva milimetri de suprafaţa articulară şi este întărită de un ligament acromioclavicular superior (lig.acromioclaviculare) şi numai rareori de unul inferior.

Sinoviala căptuşeşte capsula şi poate fi unică sau dublă în funcţie de existenţa fibrocartilagiului intraarticular.

Vascularizaţia este realizată de ramuri din cervicala transversă (subclavie) şi acromiotoracică (axilară), iar inervaţia de ramul suprasacromial din plexul cervical superficial.

Mişcările care au loc în articulaţie sînt de alunecare şi au o amplitudine redusă.

## 4. SINDESMOZA CORACO-CLAVICULARA

Este reprezentată de două ligamente puternice, conoid şi trapezoid, ce se întind de la apofiza coracoidă la claviculă, solidarizînd omoplatul la clavicula; ele pot fi socotite ca ligamente de întărire la distanţă a articulaţiei acromio-claviculare.

Ligamentul conoid (lig.conoideum) - postero-intern - este dispus frontal, cu baza pe marginea posterioară a claviculei, iar cel trapezoid (lig. trapezoideum) - antero-extern - este dispus sagital.

Omoplatul prezintă şi două ligamente proprii: coracoidian (lig.transversum scapulae superius), care trece în punte peste şanţul coracoidian şi acromio-coracoidian (lig.coraco-acromiale), ce se întinde între aceste apofize, participînd la formarea bolţii acromiocoracoidiene.

Mişcările în articulaţiile sterno-claviculară, acromio-claviculară, sisarcoza scapulo-toracică, la

care am putea adăuga în bună măsură şi pe cele din scapulo-humerală, alcătuiesc un complex anatomo-funcţional, reclamat de multitudinea şi amplitudinea mişcărilor de care are nevoie membrul superior. Acest complex este realizat de legăturile ce se stabilesc între oasele participante la articulaţiile amintite şi de faptul că majoritatea muşchilor care le activează inserîndu-se pe mai multe oase, le antrenează pe toate; de exemplu trapezul, se inseră pe acromion şi claviculă, pectoralul mare pe claviculă şi humerus, deltoidul pe acromion, claviculă, humerus, aşa că nu putem vorbi de mişcări într-una din aceste articulaţii fără ca celelalte să nu participe.

La nivelul omoplatului pot avea loc mişcări de: ridicare, coborîre, de proiecţie ventro-laterală şi dorso-medială, precum şi de rotaţie sau basculă.

Muşchii proiectori înainte ai omoplatului sînt: pectoral mare, dinţat mare, deltoid, subclavicular.

Muşchii proiectori îndărăt ai omoplatului sînt: trapez (fasciculul inferior şi mijlociu) şi sterno-cleido-mastoidian (fasciculul clavicular).

Muşchii coborîtori ai claviculei deci şi ai umărului sînt: subclavicular, pectoral mare, trapez prin 1/2 inferioară a lui, pectoralul mic, dorsalul mare, dinţatul mare şi deltoidul.

Muşchi ridicător ai claviculei este tra-

pexul (fasciculul superior).

Muşchi rotatori ai omoplatului sînt: dintatul mare care ridică unghiul posterior, superior şi coboară umărul şi angularul, romboidul care coboară unghiul superior şi ridică umărul (unghiul extern).

## 5. ARTICULATIA SCAPULO-HUMERALA

(Articulatio humeri)

Sau a umărului este o diartroză de tipul enartroză, ce face legătura dintre humerus şi omoplat.

Suprafeţele articulare sînt reprezentate de capul humeral, ce are aspectul unei 1/3 dintr-o sferă şi cavitatea glenoidă a scapulei de formă ovoidală cu axul mare vertical, uşor excavată şi un fibro-cartilagiu (labrum glenoidale) - bureletul glenoidian - ce face glenoida mai încăpătoare, fără a reuşi să cuprindă complet capul humeral.

Suprafeţele articulare sînt acoperite de cartilagiu hialin şi menţinute în contact de o capsulă articulară, care se inseră pe de o parte pe faţa externă a bureletului şi gîtul glenei şi pe de altă parte pe gîtul anatomic, coborînd în partea infero-internă pînă la gîtul chirurgical.

Capsula este întărită de ligamentele:

1.- coraco-humeral (lig.coracohumerale) ce se întinde de la coracoidă la trohiter, trecînd

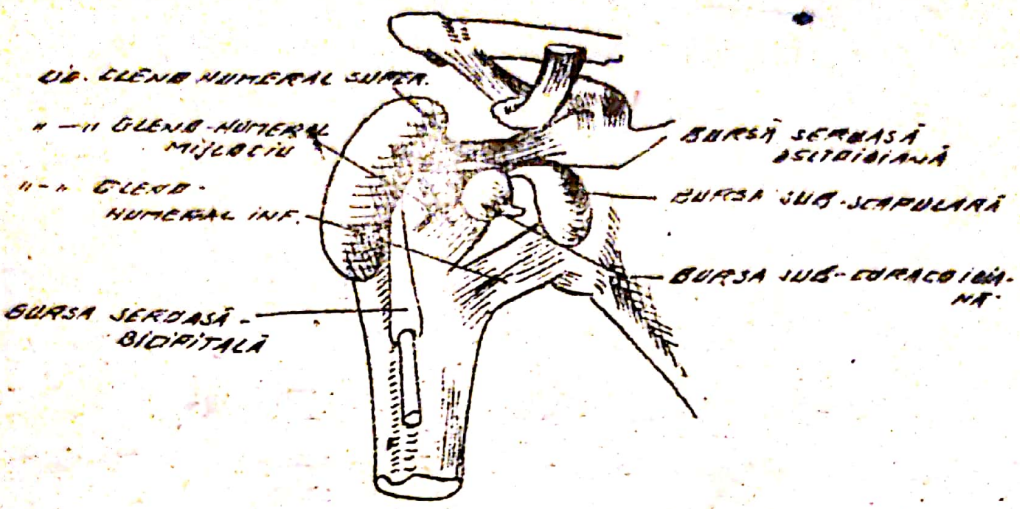


Fig. 15 - Articulatio humeri.

în punte peste şanţul bicipital,

2.- gleno-humerale (ligg. glenohumeralia) care sînt în număr de trei:

a/. superior (supragleno-suprahumeral), ce se inseră de o parte deasupra glenei, iar de cealaltă deasupra trohinului;

b/. mijlociu (supragleno-prehumeral), întins între partea antero-superioară a glenei şi baza trohinului;

c/. inferior (pregleno-subhumeral) - porneşte de la partea anterioară a glenei şi sfîrşeşte sub baza trohinului (pe gîtul chirurgical).

Intre ligamentele gleno-humerale superior şi

mijlocia,capsula prezintă un hiatus ovalar (foramen ovale a lui Weitbrecht), care este ocupat de tendonul muşchiului subscapular.

In general capsula este subţire, cu excepţia părţilor întărite de ligamente şi laxă; un element important care contribuie la întărirea capsulei sînt inserţiile musculare pericapsulare (muşchiul supra şi subspinos, rotund mic, subscapular, capetele lungă şi scurtă ale bicepsului),care formează o teacă aproape completă periarticulară.

Capsula este căptuşită de sinovială, care se inseră la periferia celor două suprafeţe articulare. Sinoviala trimite două prelungiri: una pe tendonul lung al bicepsului, în culisa bicipitală şi alta pe a subscapularului, prin foramen ovale.

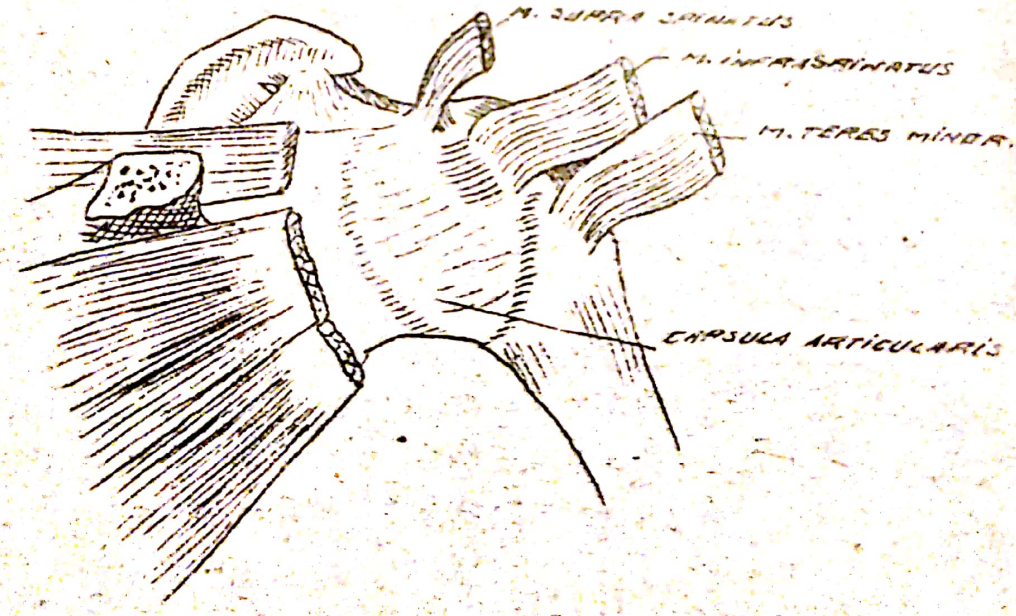


Fig.16 - Articulatio humeri - inserţii musculare.

ligamentul transvers al lui Gordon Brodie - trece peste santul bicipetal



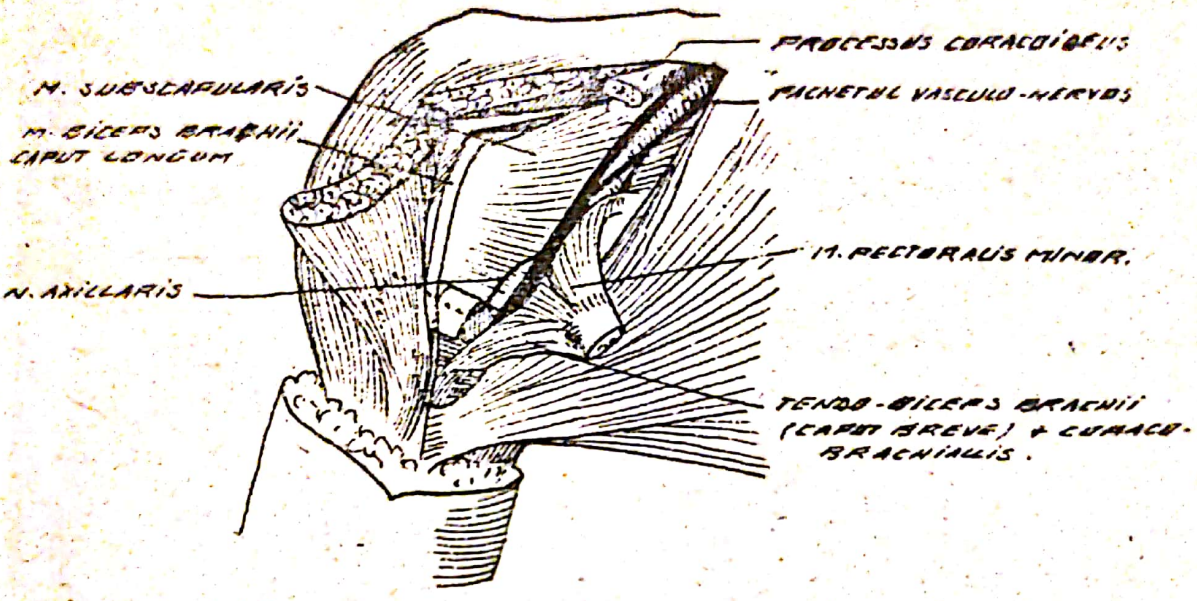


Fig. 17 - Articulatio humeri - rapoarte musculare

Vascularizaţia este dată de arterele suprascapulară din subclavie şi circumflexele anterioară şi posterioară şi subscapulară din axilară.

Inervaţia este furnizată de plexul brahial prin ramurile subscapular, suprascapular şi circumflex.

Mişcările - articulaţia umărului este cea mai mobilă dintre enartroze, la nivelul ei putînd avea loc mişcări de: abducţie, adducţie, proiecţie înainte şi înapoi, rotaţie internă şi externă şi circumducţie.

Adducţia este mişcarea prin care braţul este apropiat de torace şi se realizează prin contracţia

muşchilor:pectoral mare, rotund mare, dorsal mare, porţiunea lungă a bicepsului, rotund mic, subspinos, coracobrahial, şi porţiunea scurtă a bicepsului.

Abducţia este mişcarea inversă adducţiei şi i se disting două faze: în prima braţul ajunge pînă la poziţia orizontală, iar în a doua atinge poziţia verticală; ambele faze sînt datorite mişcărilor din articulaţia umărului şi basculării omoplatului, prin contracţia muşchilor: deltoid, supraspinos şi porţiunea lungă a bicepsului.

Proiecţia înainte (flexia) prezintă ca şi precedenta două faze: prima în care braţul ajunge pînă la orizontală şi a doua pînă la poziţia verticală; aceasta din urmă este datorită deplasării omoplatului. Muşchii care participă la flexie sînt: pectoralul mare, coracobrahialul, porţiunea scurtă a bicepsului şi fasciculele anterioare ale deltoidului.

Proiecţia înapoi (extensia) este limitată, braţul nu atinge nici orizontala; la ea participă muşchii: rotund mare, dorsal mare şi fasciculul posterior al deltoidului.

Rotaţia înăuntru este datorită contracţiei muşchiului pectoral mare, dorsal mare, rotund mare şi subscapular.

Rotaţia înafară este datorită muşchiului subspinos, rotund mic şi fasciculului posterior al deltoidului.

Circumducţia se realizează trecînd succesiv .

prin toate mişcările menţionate, fiind suma acestora.

Trebuie subliniat că amplitudinea mişcărilor în articulaţia umărului este mărită de participarea articulaţiilor centurii scapulare cu toracele.

---

## ARTICULATIA COTULUI SAU HUMERO-CUBITO-RADIALA

(Articulatio cubiti)

Face legătura între epifizele distală a humerusului şi proximale ale cubitusului şi radiusului.

Suprafeţele articulare sînt reprezentate de partea humerală de o trohlee şi un condil, despărţite printr-un şanţ (trohleo-condilian), iar de partea oaselor antebraţului de cavitatea mare sigmoidă a cubitusului, care împreună cu trohlea humerală alcătuesc o trohleartroză şi de cupuşoara radială care cu condilul humeral realizează o condilartroză.

Atît condilul cît şi trohlea şi şanţul dintre ele sînt acoperite de un cartilagiu hialin.

Capsula articulară (capsula articularis) se prinde pe extremităţile osoase articulare, în aşa fel încît lasă în afara ei epicondilul şi epitrohlea pentru inserţii musculare, însă cuprinde intracapsular fosetele 1olecraniană, 2coronoidă şi 3supracondiliană.

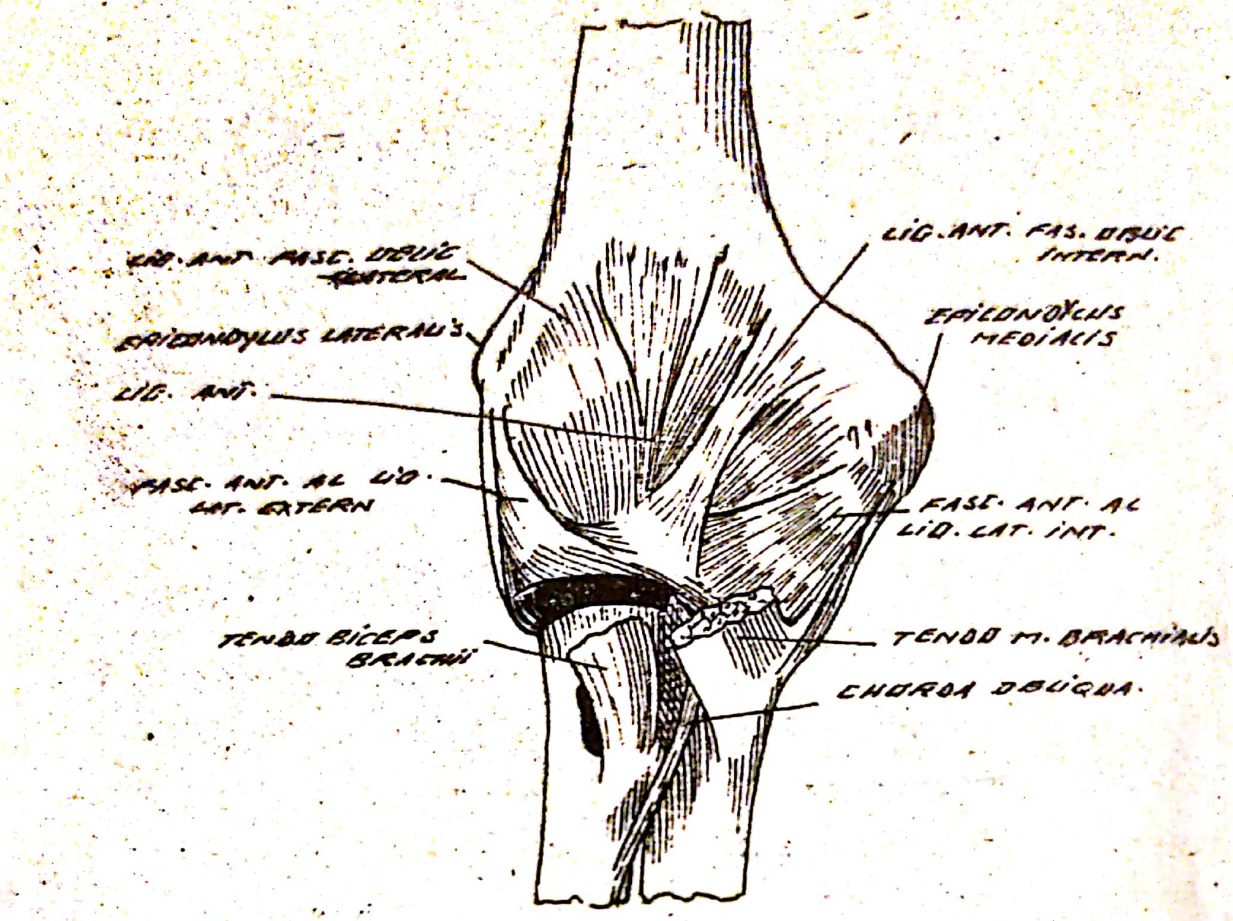


Fig. 18 - Articulatio cubiti-vedere anterioară.

Intărirea capsulei este mai slabă anterior şi posterior, deoarece în aceste direcţii mişcările sînt limitate prin însăşi dispoziţia osoasă şi mai bine reprezentate extern şi intern, prin cîte un ligament.

Ligamentul lateral intern are inserţie unică pe epitrohlee, iar inferior se individualizează în trei fascicole: anterior care se termină la partea anterioară a marginii interne a apofizei coronoide; mijlociu ce se sfîrşeşte pe marginea internă a coro-

noidei şi posterior (Bardinet) care se prinde pe marginea internă a olecranului.

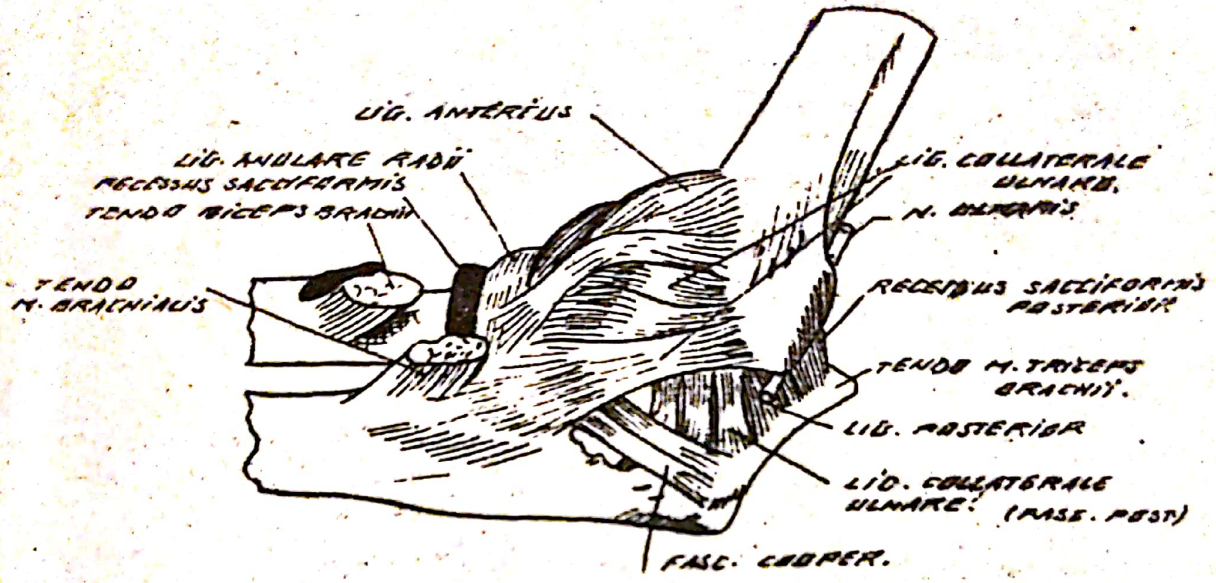


Fig.19 - Articulatio cubiti - vedere laterală internă.

Cooper mai descrie un ligament care se întinde între marginile internă a olecranului şi coronoidei.

Ligamentul lateral extern începe printr-o inserţie unică pe epicondil şi sfîrşeşte prin trei fascicole: anterior ce se inseră înaintea cavităţii mici sigmoide; mijlociu, care se termină îndărătul aceleiaşi cavităţi şi posterior ce merge la marginea externă a olecranului.

Sinoviala ia inserţie la periferia cartila-

giului hialin, apoi căptuşeşte capsula trimiţînd un fund de sac subtricipital (recessus sacciformis post.) şi o prelungire pentru articulaţia radio-ulnară superioară (recessus sacciformis ant.).

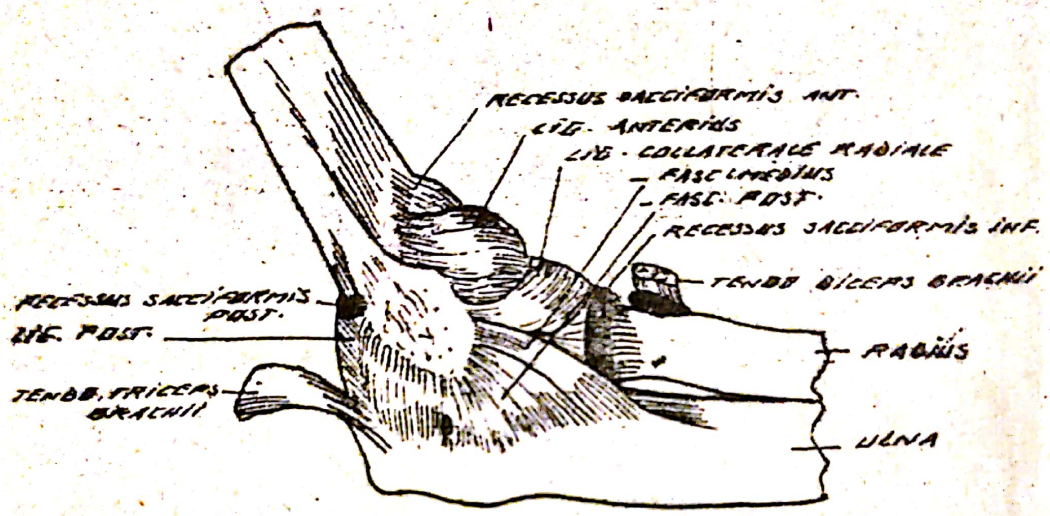


**Fig.2o - Articulatio cubiti - vedere laterală externă.**

Vascularizaţia este dată de humerala profundă, colaterala internă inferioară a humeralei şi recurentele cubitale şi radială.

Inervaţia revine filetelor din musculo-cutanat, radial, cubital şi median.

Mişcările în articulaţia cotului sînt de flexie şi extensie, însă există şi o uşoară înclinare laterală.

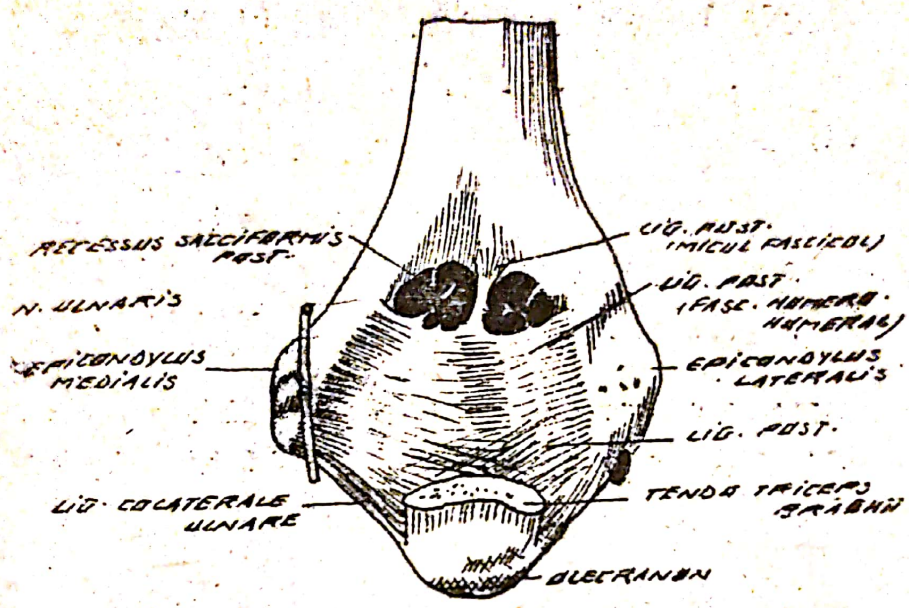


Fig.21 - Articulatio cubiti - vedere dorsală.

Flexia constă în apropierea antebraţului de braţ, mişcare limitată de întîlnirea acestor segmente; întrucît trohleea este uşor spiroidă, antebraţul se îndreaptă puţin înăuntru braţului. Muşchii care participă la realizarea flexiei sînt: 1 biceps, 2 brahial anterior şi accesori, 3 muşchii epitrohleeni şi lungul supinator.

Extensia este mişcarea prin care braţul şi antebraţul sînt puse pe acelaşi ax; această mişcare este limitată de olecran şi realizată de muşchii: 1 triceps şi 2 accesor epicondilieni, mai cu seamă 3 anconeul.

## LEGATURA OASELOR ANTEBRATULUI INTRE ELE

Este realizată de articulaţiile radio-cubitală superioară şi inferioară şi de ligamentul interosos.

### ARTICULATIA RADIO-CUBITALA PROXIMALA (sup.)
(Articulatio radioulnaris proximalis)

Este o diartroză de tip trohoid(în pivot), care leagă epifizele proximale radială şi cubitală.

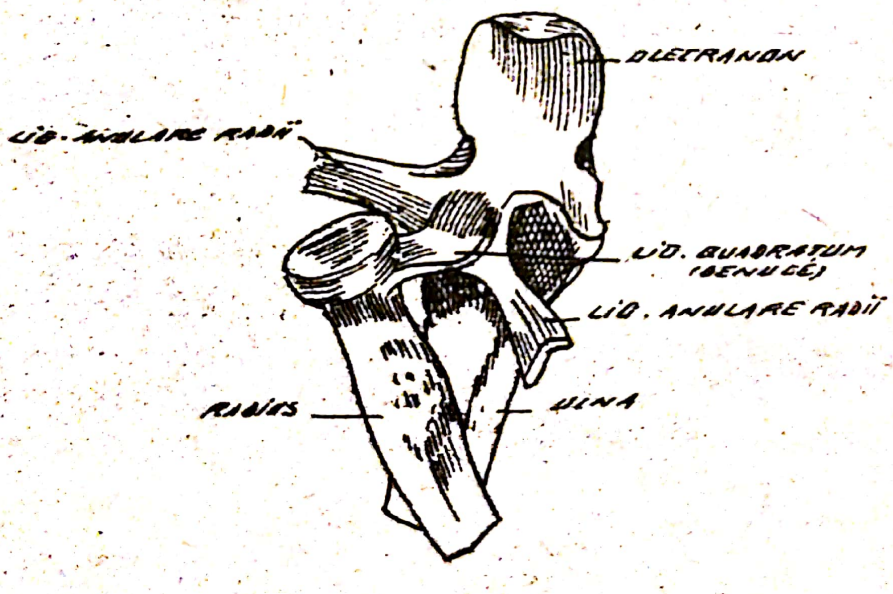


Fig.22 - Articulatio radioulnaris proximalis.

Suprafeţele articulare sînt reprezentate de partea radială de o faţetă cilindroidă ce corespunde circumferinţei capului radial, care este mai înaltă la partea internă (6-7 mm), decît cea externă (2-3 mm), iar de partea cealaltă de cavitatea mică sigmoidă de pe faţa externă a apofizei coronoide, ce are aspect de segment de cilindru scobit cu diametrul mare (18 mm) dispus orizontal. Această cavitate este completată de un ligament inelar, înalt de 8-10 mm (lig.anulare radii) a cărui capete se inseră pe ex-

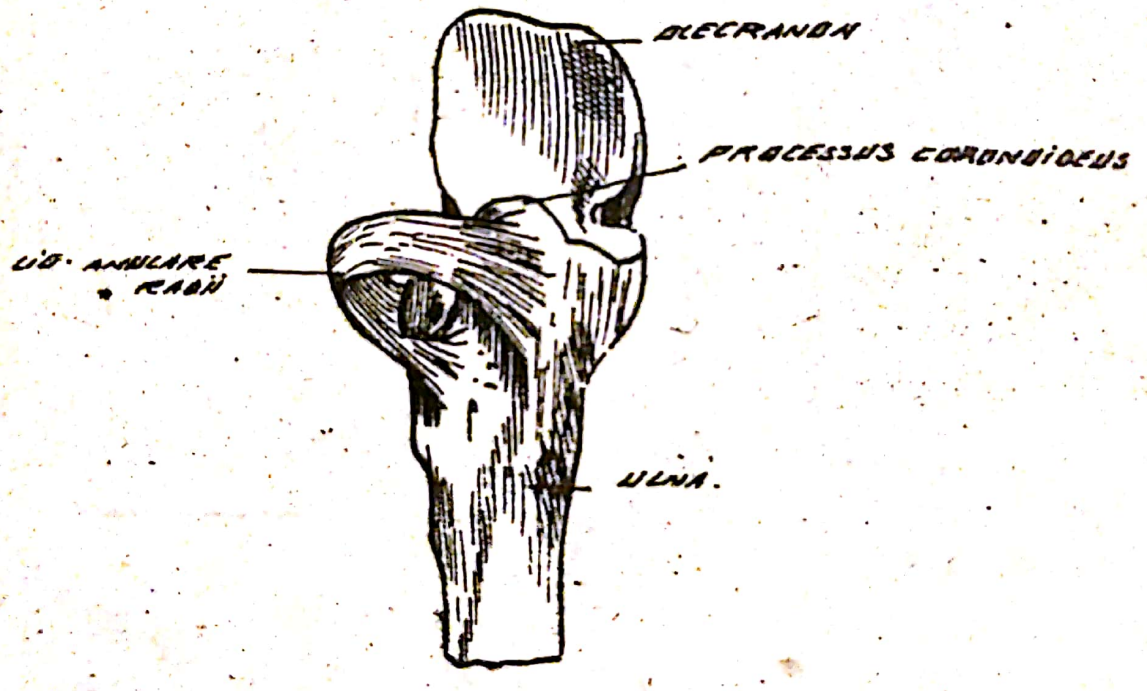


Fig.23 - Lig.anulare radii.

tremităţile anterioară şi posterioară a cavităţii mici sigmoide, realizînd astfel un cilindru scobit osteo-ligamentar, ce corespude circomferinţei capu-

lui radial; marginea inferioară a ligamentului corespunde gîtului radial, iar cea superioară se solidarizează cu capsula. Ambele suprafeţe cilindroide sînt acoperite de un cartilagiu hialin.

Mijloacele de menţinere în contact a suprafeţelor articulare sînt reprezentate de:

- capsula articulaţiei cotului cu ligamentul lateral extern respectiv, care se inseră pe colul radial la 6-7 mm sub cupuşoară;

- ligamentul inelar (lig.anulare radii) ce îndeplineşte şi rol de contenţie;

- ligamentul pătrat sau a lui Denucé (lig.quadratum) - o lamă fibroasă patrulateră dispusă orizontal între marginea inferioară a cavităţii mici sigmoide şi partea internă a colului radial. Acest ligament are rol de a limita mişcările de pronaţie - supinaţie.

Sinoviala este o dependinţă a sinovialei cotului şi ea depăşeşte ligamentul inelar cu 4-5 mm, formînd în jurul gîtului radial un fund de sac; la acest nivel capsula este foarte subţire, fiind reprezentată de cîteva fibre din ligamentul lateral extern, care vin să se insere pe gîtul radial.

Vascularizaţia şi inervaţia este comună cu a articulaţiei cotului.

Mişcările vor fi prezentate la articulaţia radio-cubitală inferioară.

Articulaţia radio-cubitală superioară din punct de vedere anatomic face parte din complexul articular al cotului, deoarece capsula şi sinoviala sînt comune, funcţional însă au relaţii numai cu articulaţia humero-radială.

ARTICULATIA RADIO-CUBITALA DISTALA (inf.)
(Articulatio radioulnăris distalis)

Este o trohoidă mai puţin perfectă ca cea proximală, care leagă epifizele distale ale oaselor antebraţului.

Suprafeţele articulare sînt reprezentate de partea cubitală de 2/3 externe a capului cubital, ce are aspectul de cilindru plin şi se continuă cu faţa inferioară a capului, iar de partea radială de cavitatea sigmoidă ce are aspect de cilindru scobit (lungimea 18 mm, înălţimea 6-7 mm) situată pe partea internă a acestei epifize; inserţia bazei ligamentului triunghiular pe marginea inferioară a cavităţii sigmoide o completează şi-i dă aspectul unui unghi diedru, în care pătrunde marginea inferioară a capului cubital.

Suprafeţele articulare sînt acoperite de cartilagiu hialin.

Menţinerea în contact a suprafeţelor articulare este realizată de:

- Capsulă (capsula articularis) care se prinde împrejurul suprafeţei articulare şi în jos pe mar-

ginile ligamentului triunghiular, continuîndu-se cu capsula articulaţiei pumnului; ea este întărită de ligamentul radio cubitale anterior (slab reprezentat) şi posterior;

- ligamentul triunghiular sau interosos (discus articularis) se inseră cu vîrful pe partea externă a bazei stiloidei cubitale, iar cu baza

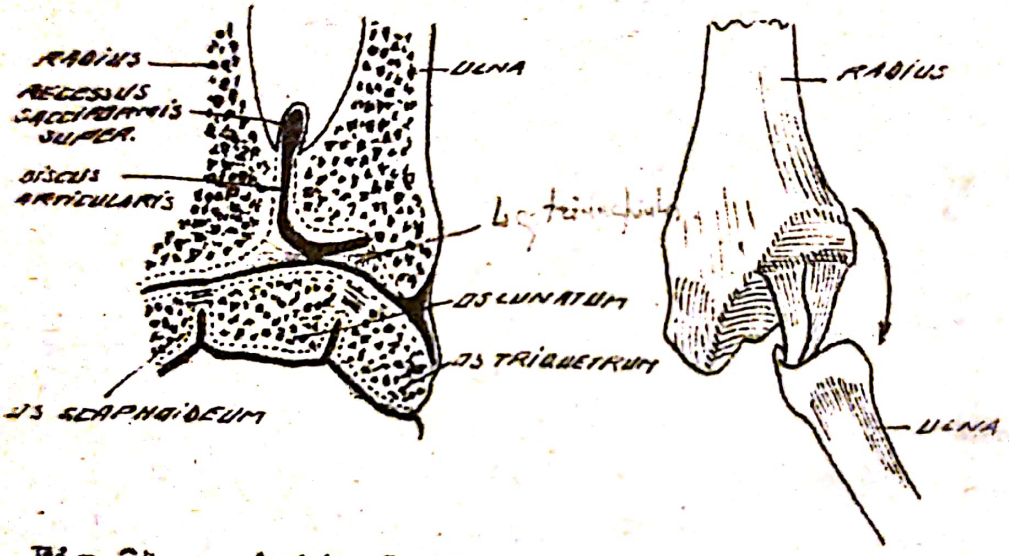


Fig.24 - Articulatio radioulnaris distalis.

pe marginea inferioară a sigmoidei radiale; faţa superioară răspunde feţei articulare inferioare a capului cubital şi cea inferioară la condilul carpian, iar marginile anterioară şi posterioară dau inserţie capsulei radio-cubitale inferioară şi radio-carpiană.

Sinoviala căptuşeşte capsula şi trimite un fund de sac în sus între radius şi cubitus (recessus sacciformis), iar cînd ligamentul triunghiular este

ginile ligamentului triunghiular, continuîndu-se cu capsula articulaţiei pumnului; ea este întărită de ligamentul radio cubitale anterior (slab reprezentat) şi posterior;

- ligamentul triunghiular sau interosos (discus articularis) se inseră cu vîrful pe partea externă a bazei stiloidei cubitale, iar cu baza

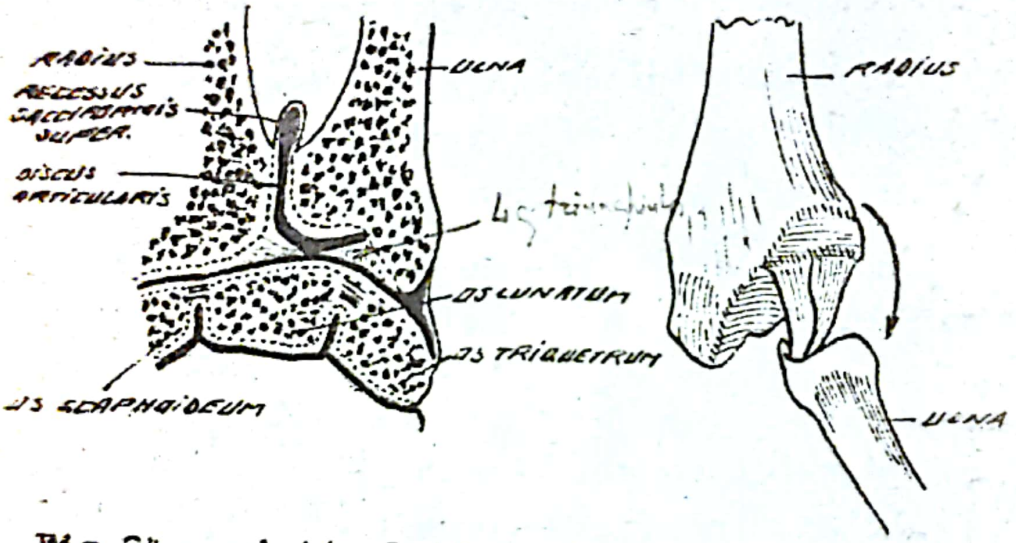


Fig.24 - Articulatio radioulnaris distalis.

pe marginea inferioară a sigmoidei radiale; faţa superioară răspunde feţei articulare inferioare a capului cubital şi cea inferioară la condilul carpian, iar marginile anterioară şi posterioară dau inserţie capsulei radio-cubitale inferioară şi radio-carpiană.

Sinoviala căptuşeşte capsula şi trimite un fund de sac în sus între radius şi cubitus (recessus sacciformis), iar cînd ligamentul triunghiular este

perforat poate comunica cu sinoviala radio-carpiană.

Vascularizaţia este asigurată de artera interosoasă anterioară şi posterioară şi de arterele transverse ale carpului.

Inervaţia este dată de nervul interosos (median) şi de ramul posterior al radialului.

## LIGAMENTUL (MEMBRANA) INTEROSOS
(Membrana interossea antebrachii)

Leagă între ele diafizele celor două oase ale antebraţului, întinzîndu-se de la marginea internă a radiusului la cea externă a cubitusului şi în sens vertical de la articulaţia radio-cubitală inferioară pînă la 2 cm sub tuberozitatea bicipitală. Fascicolele fibroase constituiente au o direcţie oblică în jos şi înăuntru în partea superioară, în sus şi înăuntru în partea inferioară.

Dedesubtul articulaţiei radioulnare superioară se diferenţiază un ligament puternic numit coarda ligamentară a lui Weitbrecht, (chorda obliqua) care se prinde superior la baza apofizei coronoide iar inferior pe faţa anterioară a radiusului subtuberozitatea bicipitală.

Mişcările în articulaţiile radio-cubitale sînt de rotaţie, caracteristic trohoidelor; cînd rotaţia se face intern, palma priveşte în jos şi policele înăuntru şi o numim pronaţie, iar în rotaţia externă, palma priveşte în sus şi policele înafară

perforat poate comunica cu sinoviala radio-carpiană.

Vascularizaţia este asigurată de artera interosoasă anterioară şi posterioară şi de arterele transverse ale carpului.

Inervaţia este dată de nervul interosos (median)şi de ramul posterior al radialului.

## LIGAMENTUL (MEMBRANA) INTEROSOS
(Membrana interossea antebrachii)

Leagă între ele diafizele celor două oase ale antebraţului, întinzîndu-se de la marginea internă a radiusului la cea externă a cubitusului şi în sens vertical de la articulaţia radio-cubitală inferioară pînă la 2 cm sub tuberozitatea bicipitală. Fascicolele fibroase constituiente au o direcţie oblică în jos şi înăuntru în partea superioară, în sus şi înăuntru în partea inferioară.

Dedesubtul articulaţiei radioulnare superioară se diferenţiază un ligament puternic numit coarda ligamentară a lui Weitbrecht, (chorda obliqua) care se prinde superior la baza apofizei coronoide iar inferior pe faţa anterioară a radiusului subtuberozitatea bicipitală.

Mişcările în articulaţiile radio-cubitale sînt de rotaţie, caracteristic trohoidelor; cînd rotaţia se face intern, palma priveşte în jos şi policele înăuntru şi o numim pronaţie, iar în rotaţia externă, palma priveşte în sus si policele înafară

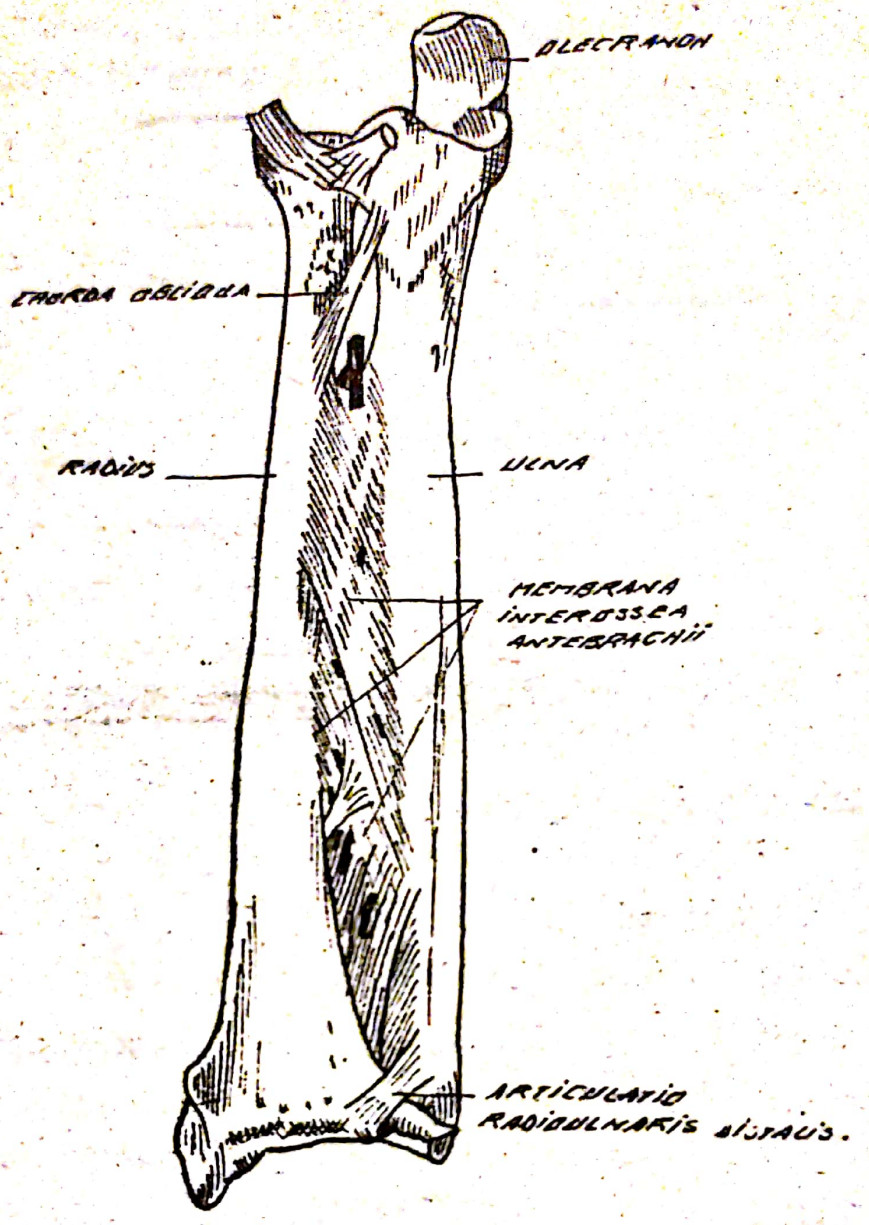


Fig.25 - Membrana interosoasă (membrana interosea antebrachii).

şi o denumim supinaţie. Aceste mişcări au loc în acelaşi timp în ambele articulaţii radio-cubitale, cu deosebirea că în cea proximală radiusul se roteşte pe loc, pe cînd în cea distală are loc o miş-

care de translaţie, extremitatea inferioară a radiusului se învîrteşte împrejurul capului cubital.

Astfel în mişcarea de pronaţie, epifiza radială care se găseşte iniţial înafara capului cubital va ocupa succesiv partea anterioară şi apoi-internă a acestuia, iar oasele în loc să aibă o dispoziţie paralelă, se vor încrucişa în X. Supinaţia are acelaşi mecanism, numai că translaţia se face invers. La mişcările de pronaţie şi supinaţie ale antebraţului şi mîinii care se efectuiază în articulaţiile radio-cubitale proximale şi distale, participă şi articulaţia scapulo-humerală, a cărei mişcare de rotaţie este transmisă cubitusului, de care este intim legat la nivelul cotului. Flexia şi extensia în articulaţia cotului influenţează pronaţia şi supinaţia; astfel flexia antebraţului pe braţ diminuă pronaţia. Mişcarea de pronaţie este mai întinsă ca cea de extensie şi este realizată de următorii muşchi care au acţiune mai puternică ca extenzorii: pronatorii rotund şi patrat, iar accesoriu de primul radial extern, palmarul mare (cînd cotul este în extensie) şi palmarul mic.

Muşchii supinatori sînt: supinatorii scurt şi lung şi bicepsul brahial.

## ARTICULATIA PUMNULUI SAU RADIO-CARPIANA
(Articulatie radiocarpea)

Este o diartroză de tip condilian, care realizează legătura dintre oasele antebraţului şi mîinii.

Suprafeţele articulare sînt reprezentate de partea antebraţului de faţa inferioară a epifizelor distale radială şi cubitală, care împreună au aspectul unei glene elipsoide, cu axul mare (4-5 cm) dirijat transversal; 3/4 din glenă este formată de radius, iar restul de faţa inferioară a ligamentului triunghiular, care se interpune între capul cubital şi oasele carpiene.

De partea mîinii este o suprafaţă convexă (condilul carpian) la care participă faţa superioară a scafoidului, semilunarului şi piramidalului; ambele suprafeţe articulare sînt acoperite de cartilagiu hialin.

Menţinerea capetelor osoase în contact este realizată de o capsulă fibroasă, care se inseră la periferia suprafeţelor articulare.

Capsula este întărită de patru ligamente:

1.- anterior (ventral) care are două fascicole: a/. unul radio-carpian(extern) (lig.radio-carpeum palmare), întins oblic în jos şi înăuntru între marginea anterioară a suprafeţei articulare radiale şi a apofizei stiloide la semilunar, piramidal şi osul mare; b/. altul cubito-carpian -intern- (lig.ulno-carpeum palmare), oblic dirijat în jos şi înafară de la baza stiloidei cubitale la piramidal, semilunar şi osul mare;

2.- posterior (lig.radio-carpeum dorsale) care este mai slab ca precedentul şi se inseră pe

marginea posterioară a suprafeţei articulare radiale de unde se îndreaptă oblic în jos şi înafară către piramidal şi semilunar;

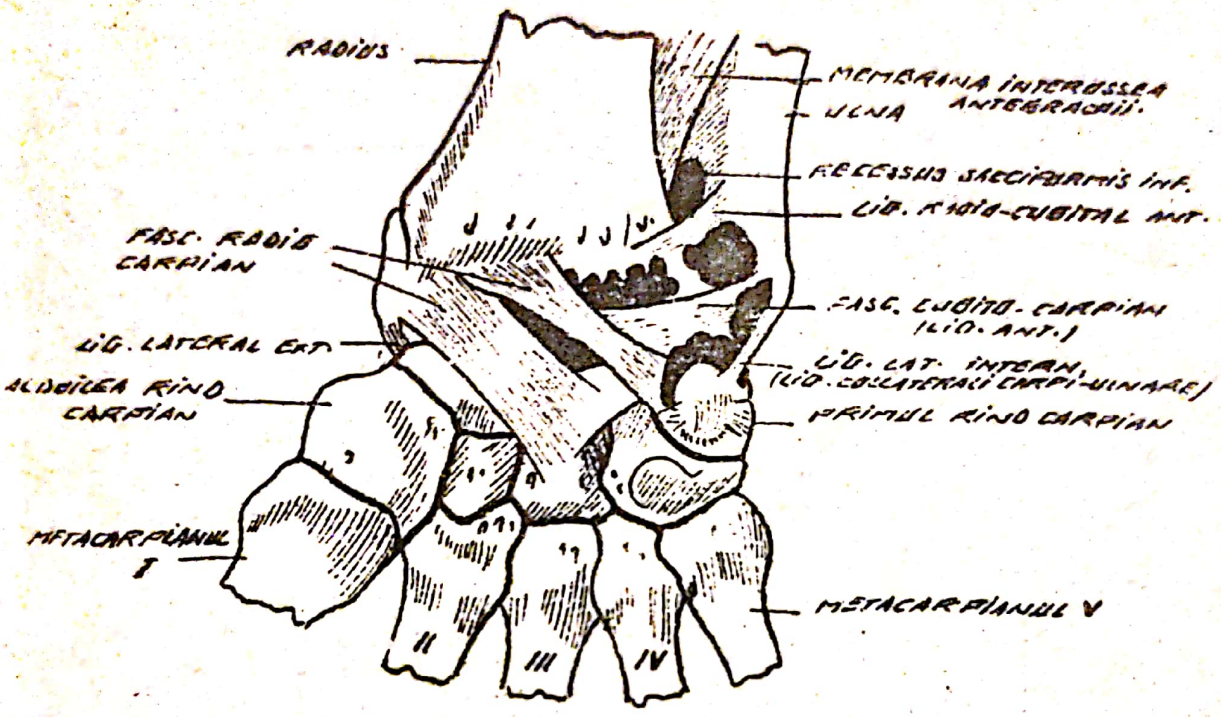


Fig.26 - Articulatio radiocarpea.

3.- lateral intern (lig.collaterale carpi-ulnare) întins de la stiloida cubitală la pisiform şi piramidal;

4.- lateral extern (lig. collaterale carpi-radiale) se inseră în sus pe stiloida radială, iar inferior pe scafoid.

Sinoviala căptuşeşte capsula, inserîndu-se la periferia celor două suprafeţe articulare şi trimite două funduri de sac: prescafoidian şi pre-stiloidian cubital.

Vascularizaţia este dată de arcada trans-

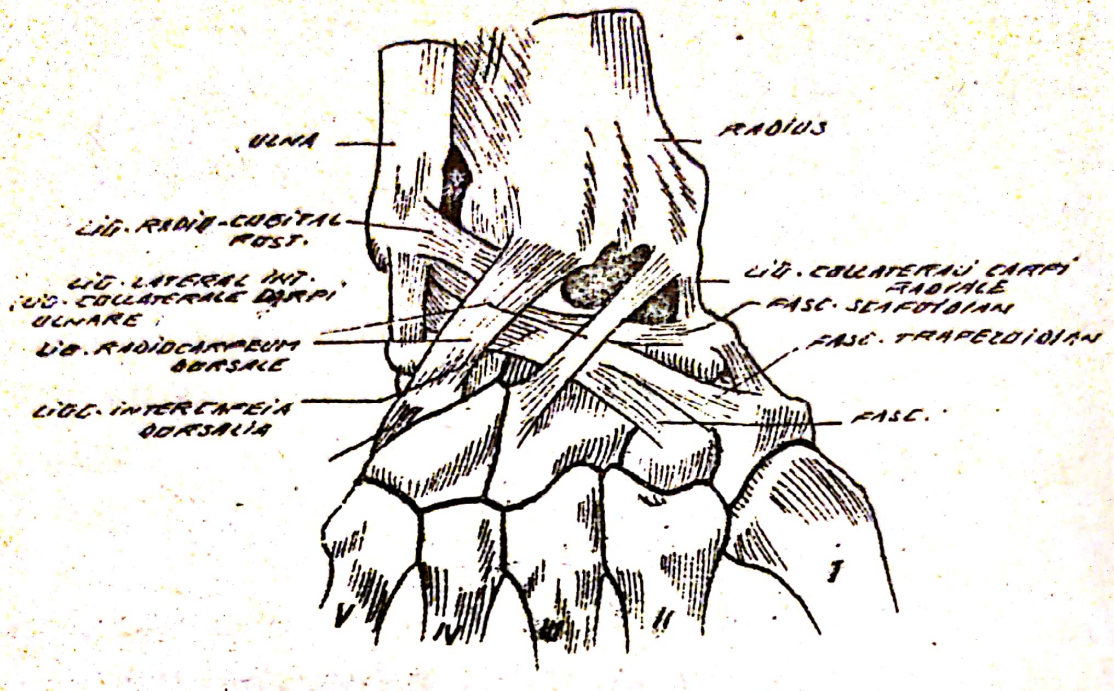


Fig.27 - Articulatio radiocarpea - faţa dorsală.

versă a carpului, de ramuri din arcada palmară profundă, de radială şi cubitală.

Inervaţia este realizată de median, cubital şi radial.

Mişcările de flexie, extensie, adducţie, abducţie şi circumducţie care au loc în această articulaţie deşi sînt destul de întinse, ele sînt mărite de mişcările similare din articulaţia mediocarpiană, deci mişcările articulaţiei pumnului au loc simultan în articulaţiile radiocarpiană şi mediocarpiană.

Flexia este înclinarea feţii palmare a mîinii

către faţa anterioară a antebraţului şi se realizează prin acţiunea directă a muşchilor palmari mare şi mic şi cubital anterior şi indirectă a flexorului comun superficial şi profund ai degetelor şi flexorul lung al policelui.

Extensia este înclinarea feţei dorsale a mîinii către faţa posterioară a antebraţului, la care concură muşchii radiali externi I şi II, cubitalul posterior, extensorii comuni ai degetelor, propriu al degetului mic, lung şi scurt al policelui şi propriu al indexului.

Adducţia (flexia laterală internă) este înclinarea cubitală a mîinii către marginea cubitală a antebraţului, la care iau parte muşchii cubitali anterior şi posterior.

Abducţia (flexia laterală externă) este înclinarea radială a mîinii către marginea radială a antebraţului, produsă prin acţiunea muşchilor: palmar mare, radiali externi I şi II, abductor lung şi extensorii lung şi scurt ai policelui.

Circumducţia este rezultatul trecerii succesive prin toate mişcările menţionate.

## ARTICULATIILE INTERCARPIENE (între oasele pumnului)

(Articulatio intercarpea)

Oasele primului şi celui de al doilea rînd se articulează între ele prin articulaţii plaaiforme, fiecare prezentînd cîte trei ligamente: anterior

(palmar), posterior (dorsal) şi interosos.

Sinoviala este o prelungire a sinovialei medio-carpiene.

Articulaţia dintre piziform şi piramidal nu are ligament interosos, fiind legat prin ligamente de stileida cubitală, osul cu cîrlig, piramidal şi extremitatea proximală a metacarpianului V.

## ARTICULATIA MEDIOCARPIANA
## (Articulatio mediocarpea)

Realizează legătura între oasele primului şi celui de al doilea rînd al carpului cu excepţia piziformului; se poate subîmpărţi într-o articulaţie externă (artrodie planiformă) stabilită între scafoid

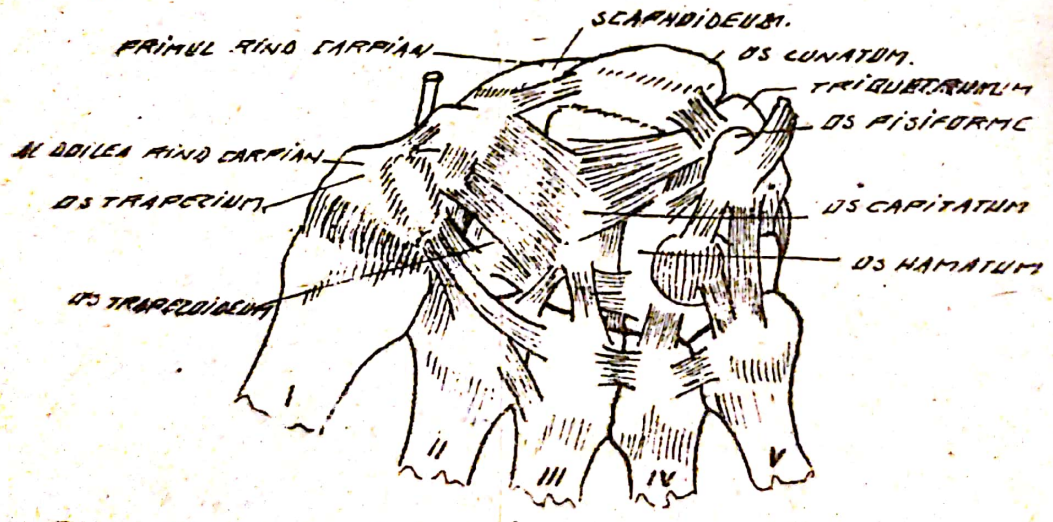


Fig. 28 - Articulaţia carpiană, carpometacarpiană şi intermetacarpiană (vedere anterioară).

pe de o parte şi trapez şi trapezoid pe de altă parte şi o articulaţie internă (condilartroză) la care

scafoidul, semilunarul şi piramidalul alcătuesc o cavitate glenoidă, iar osul mare şi cu cîrlig un condil; deci interliniul articular este neregulat.

Mijloacele de unire a acestei articulaţii sînt reprezentate de ligamentele palmare, dorsale şi laterale. Pentru articulaţia scafo-trapezo-trapeziană, ligamentul palmar se întinde de la scafoid la şanţul trapezului, cel dorsal de la scafoid la trapez şi trapezoid, iar cel extern de la scafoid la trapez.

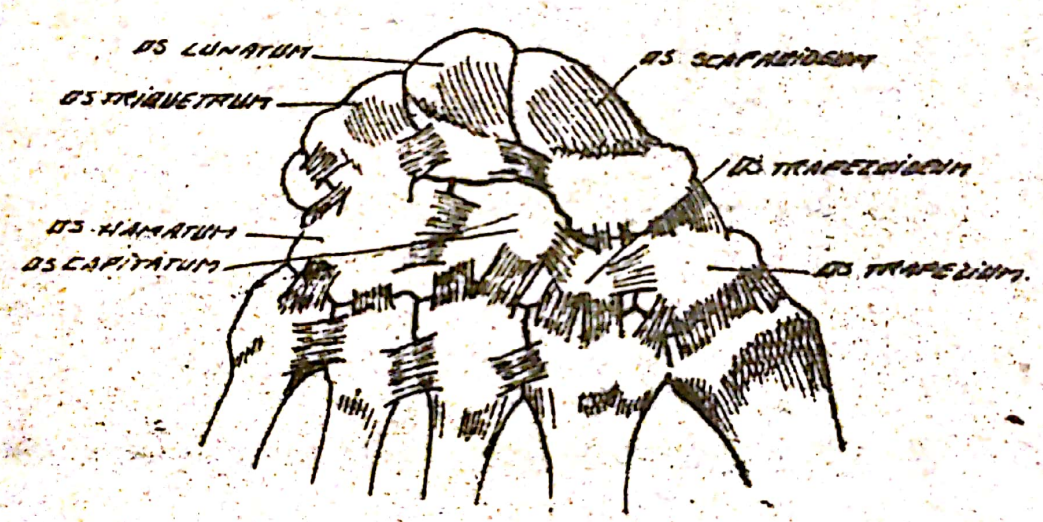


Fig.29 - Articulaţia carpiană, carpometacarpiană şi intercarpiană (vedere posterioară)

Pentru condilartroză ligamentul palmar (în V) pleacă de la gîtul osului mare către piramidal şi scafoid, cel dorsal porneşte de pe piramidal şi se îndreaptă oblic înafară şi în jos trecînd pe gîtul

osului mare către trapez şi trapezoid, iar cel interm se întinde de la piramidal la apofiza osului cu cîrlig.

Sinoviala unică sau dublă, este mai laxă îndărăt, trimiţînd două prelungiri ascendente pentru articulaţia primului rînd şi trei descendente pentru articulaţiile celui de al doilea rînd.

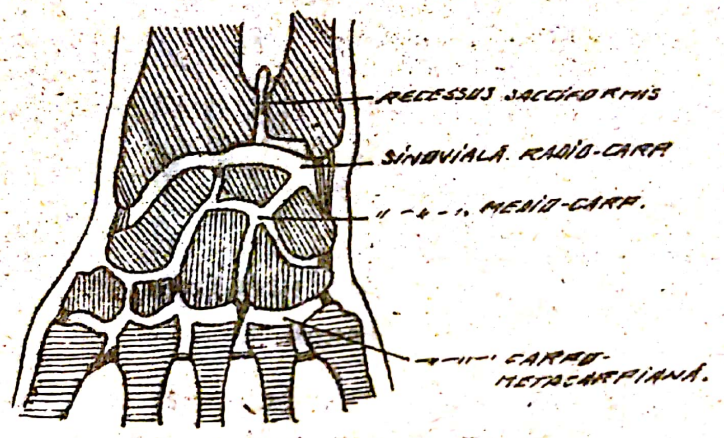


Fig.3o - Secţiune frontală a pumnului.

Vascularizaţia şi inervaţia este din aceiaşi sursă ca şi la articulaţia radio-carpiană.

Mişcările în articulaţiile intercarpiene sînt de alunecare, dacă se consideră fiecare articulaţie în parte, dar în totalitatea lor produc mişcări de flexie, extensie, adducţie, abducţie şi circumducţie, care vin să mărească amplitudinea mişcărilor din articulaţia radio-carpiană.

Muşchii care acţionează aceste articulaţii, sînt cei descrişi la articulaţia radiocarpiană.

## ARTICULATIILE CARPOMETACARPIENE
(Articulationes carpometacarpeae)

Fac legătura dintre extremitatea proximală a metacarpienilor cu oasele rîndului II carpian şi sînt de tipul artrodie cu tendinţă spre articulaţie în şea.

Metacarpianul II prezintă trei faţete:una externă pentru trapez, una mijlocie mai mare şi concavă transversal pentru trapezoid şi alta superioară şi internă(cea mai mică) pentru osul mare; metacarpianul III, prezintă o faţă articulară în săltăraş ce corespunde osului mare; metacarpianul IV se articulează printr-o faţetă mică cu osul mare şi prin alta mai mare cu osul cu cîrlig, iar al V-lea cu osul cu cîrlig.

Mijloacele de unire a acestor suprafeţe articulare sînt reprezentate de ligamentul interosos şi ligamentele palmare şi dorsale.

Ligamentul interosos (V sau Y) se inseră pe osele mare şi cu cîrlig, dedesubtul articulaţiei dintre aceste oase, de unde se îndreaptă către partea internă a extremităţii proximale a metacarpianului III.

Ligamentele palmare (Ligg. carpometacarpea palmaria) sînt în număr de patru: unul din ele este întins transversal de la trapez la metacarpienele II şi III, iar celelalte unesc osul mare cu meta-

carpienele II şi III şi osul cu cîrlig cu IV;pentru metacarpianul V este ligamentul pisi-metacarpian.

Ligamentele dorsale (ligg. carpometacarpea dorsalia) mai bine reprezentate şi mai numeroase sînt în număr de 6 sau 7, cîte unul pentru metacarpienele IV şi V, care le unesc cu osul cu cîrlig, două pentru metacarpianul III, care vin de la osul mare şi trei pentru metacarpianul II, din care unul vine de la trapez şi două de la trapezoid.

Sinoviala de obicei unică, comunică larg cu cea mediocarpiană.

## ARTICULATIA CARPOMETACARPIANA I SAU TRAPEZO-METACARPIANA

(Articulatio carpometacarpea pollicis)

Este tipică în şea; suprafaţa trapeziană este concavă în sens transversal şi convexă antero-posterior, iar a metacarpianului I este inversă.

Capsula care le menţine în contact este destul de laxă pentru a permite mobilitatea policelui.

Sinoviala este proprie acestei articulaţii.

Vascularizaţia şi inervaţia este aceiaşi ca şi pentru articulaţiile intercarpiene.

Mişcările în aceste articulaţii sînt de alunecare; în a 2-a şi a 3-a deabia perceptibile, în a 4-a şi a 5-a mai mobile, iar în 1-a, cea mai mobilă au loc mişcări de flexie, extensie, adducţie,

abducţie, opoziţie şi circumducţie.

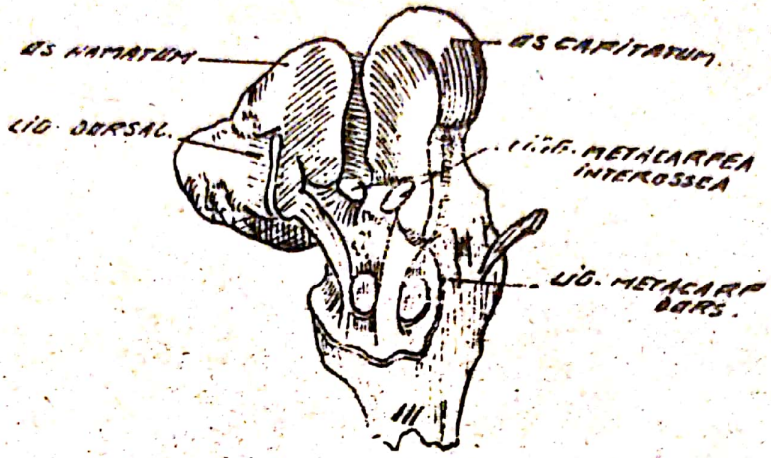


Fig. 31 - Ligament interosos al articulaţiei carpometacarpiană - vedere pe faţa dorsală a mîinii.

Mişcarea de opoziţie, o combinaţie a abducţiei cu flexia, constă din apropierea feţelor palmare a policelui de celelalte patru şi este proprie mîinii umane. Muşchii flexori ai policelui sînt: abductor scurt, flexori scurt şi lung şi opozantul. Muşchii extensori sînt: extensorii lung şi scurt ai policelui, adducteri sînt adductorul policelui şi abducteri sînt abductorul lung.

## ARTICULAŢIILE INTERMETACARPIENE
(Articulationes intermetacarpeae)

Ultimele patru metacarpiene sînt legate între ele la extremitatea proximală prin articulaţii de tip artrodial, care prezintă cîte trei ligamente:

interosos, palmar şi dorsal. Extremităţile distale ale aceloraşi metacarpiene sînt legate între ele printr-o bandeletă fibroasă transversă numită ligament transvers al metacarpului ( ligg. metacarpeum transversum), care este o dependinţă a articulaţiei metacarpofalangiene.

## ARTICULATIILE METACARPOFALANGIENE
(Articulationes metacarpophalangeae)

Leagă extremităţile distale ale metacarpienelor cu cele proximale ale primelor falange şi sînt de tipul condilartroză.

Suprafetele articulare sînt reprezentate de partea metacarpienelor de un cap alungit antero-posterior, iar de partea falangiană de o cavitate glenoidă cu axul mare orientat transversal, ambele acoperite de cartilagiu hialin. Intre suprafeţele articulare se interpune un fibrocartilagiu (ligg. palmaria), care aderă la marginea anterioară a glenei falangiene; fibrocartilagiul policelui prezintă la extremităţi cîte un sesamoid, pe care se inseră ligamentele.

Menţinerea capetelor osoase articulare este realizată de o capsulă întărită prin cîte un ligament lateral intern şi extern şi de un ligament transvers al metacarpului (lig.metacarpeum transversum). Capsula este căptuşită de sinovială.

Vascularizaţia provine fie din colateralele

digitale, fie din interosoasele anterioare sau posterioare, iar inervaţia din cubital.

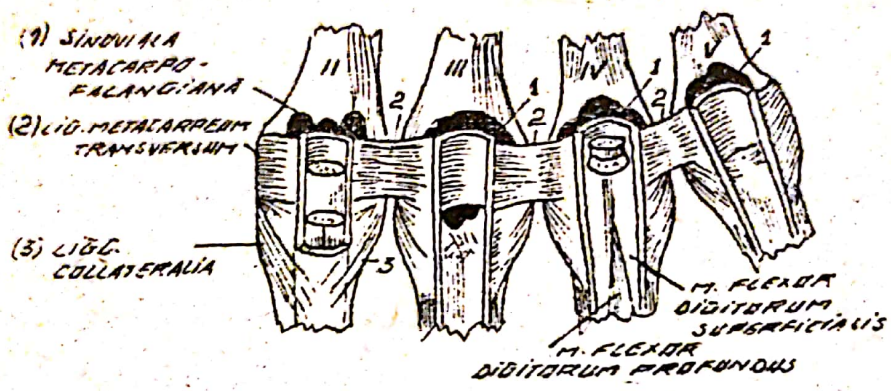


Fig.32 - Articulaţiile metacarpofalangiene a ultimelor patru degete pe faţa palmară.

Mişcările care au loc în articulaţii sînt de flexie, extensie, adducţie, abducţie şi circumducţie.

Flexia este produsă direct de interosoşi şi lombricali, iar indirect de flexorii comuni profund şi superficial ai degetelor.

Extensia este datorită acţiunii muşchilor extensori comuni ai degetelor şi propriu al indexului şi degetului mic.

Adducţia este dată de interosoşii palmari, iar abducţia de cei dorsali.

Muşchii care acţionează articulaţia meta-

carpo-falangiană a policelui sînt: pentru flexie - flexorii lungi şi scurţi şi scurtul abductor; pentru extensie - extensorii lung şi scurt; pentru adducţie, adductorul şi pentru abducţie, abductorul lung.

## ARTICULATIILE INTERFALANGIENE
## (Articulationes interphalangeae manus)

Sînt de tipul trohleartroză şi leagă falangele degetelor între ele, fiind cîte două pentru fiecare deget, cu excepţia policelui la care este numai una, deoarece are numai două falange.




Fig 38 - Articulaţiile metacarpofalangiană şi interfalangiană - vedere laterală.

Suprafeţele articulare sînt reprezentate de partea falangei proximale printr-o trohlee iar a celei distale de o suprafaţă ce prezintă o creastă antero-posterioară de o parte şi de alta a căreia există cîte o cavitate mică glenoidiană. Intre suprafeţe există un fibrocartilagiu.

Pentru menţinerea capetelor articulare este o capsulă întărită de către un ligament lateral intern şi extern.

Capsula este căptuşită de sinovială.

Vascularizaţia este dată de colateralele degetelor, iar inervaţia de filetele colaterale digitale din median, cubital şi radial.

- Mişcările în aceste articulaţii sînt de flexie şi extensie.

Flexia policelui este dată de flexorul lung, iar extenzia de extensorul lung.

Flexia falangei a doua de la ultimile patru degete este dată de flexorul comun superficial, iar a celei de a treia de flexorul comun profund.

Extensia falangelor două a ultimilor patru degete este dată de extensorii comuni, propriu al degetului mic, al indexului, interoseşi şi lombricali.-

# M I O L O G I E

Mușchii care leagă centura scapulară și humerusul de scheletul trunchiului sînt:

1.- Pectoralul mare (pectoralis major).

Este un mușchi lat, triunghiular, care participă la formarea peretelui anterior al axilei.

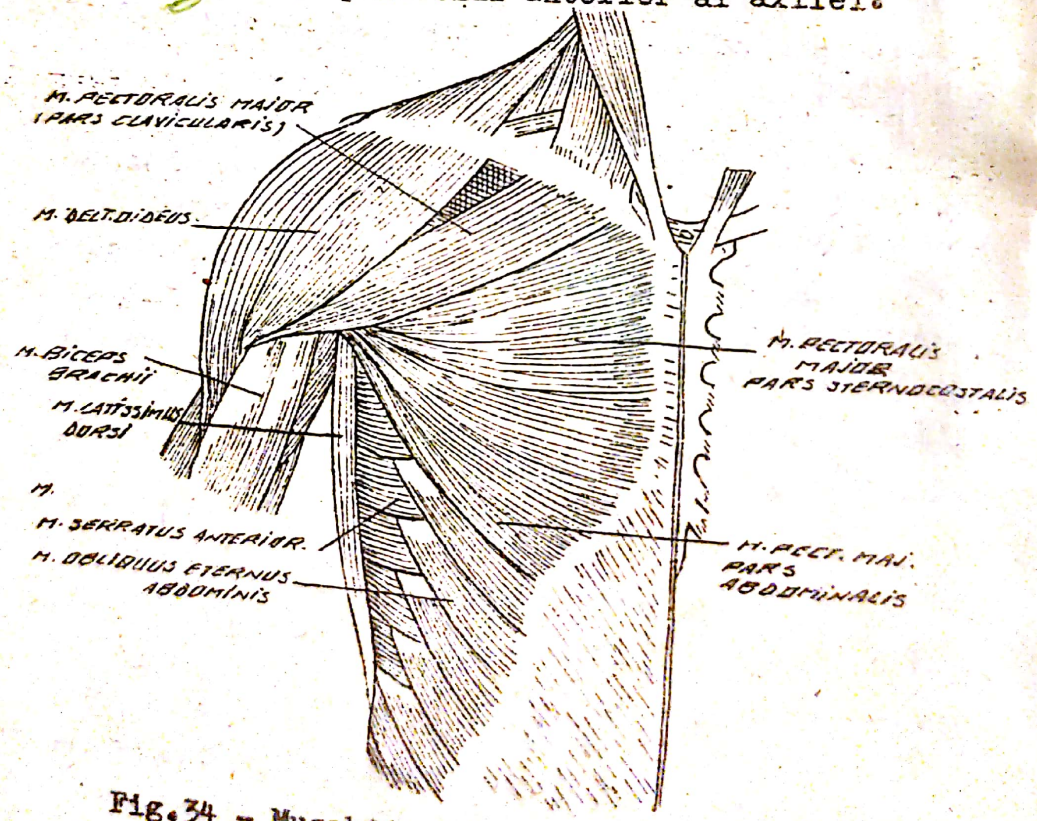


Fig.34 - Mușchii anteriori ai toracelui.

Inserţia de origine, pe 2/3 interne a marginei anterioare a claviculei, pe faţa anterioară a sternului şi primele 5 cartilagii costale şi partea superioară a tecii dreptului mare abdominal, iar inserţia terminală pe buza externă a şanţului bicipital.

Acţiune, este adductor şi rotator înăuntru a braţului, proiector înainte a omoplatului şi coborîtor al umărului. Cînd ia punct fix pe humerus ridică trunchiul ajutînd la mişcarea de ~~căţărare~~.

2.-Pecteralul mic (pecteralis minor).

Este un muşchi mic situat sub pecteralul mare.

Inserţia de origine, pe faţa externă a coastelor 3,4,5 iar inserţia terminală pe marginea internă a apofizei coracoide.

Acţiune. Coboară umărul, iar cînd ia punct fix pe coracoidă ridică coastele.

3.- Subclaviculararul (subclavicularum).

Este un muşchi alungit, fusiform.

Inserţia de origine în şanţul cu acelaşi nume din partea mijlocie a feţei inferioare a claviculei, iar inserţia terminală pe extremitatea anterioară a primei coaste şi pe cartilagiul respectiv.

Acţiune - coboară umărul şi-l proiectează înainte.

Inserţia de origine, pe 2/3 interne a marginei anterioare a claviculei, pe faţa anterioară a sternului şi primele 5 cartilagii costale şi partea superioară a tecii dreptului mare abdominal, iar inserţia terminală pe buza externă a şanţului bicipital.

Acţiune, este adductor şi rotator înăuntru a braţului, proiector înainte a omoplatului şi coborîtor al umărului. Cînd ia punct fix pe humerus ridică trunchiul ajutînd la mişcarea de cătărare.

2.-Pecteralul mic (pecteralis minor).

Este un muşchi mic situat sub pecteralul mare.

Inserţia de origine, pe faţa externă a coastelor 3,4,5 iar inserţia terminală pe marginea internă a apofizei coracoide.

Acţiune. Coboară umărul, iar cînd ia punct fix pe coracoidă ridică coastele.

3.- Subclavicularul (subclavicularum).

Este un muşchi alungit, fusiform.

Inserţia de origine în şanţul cu acelaşi nume din partea mijlocie a feţei inferioare a claviculei, iar inserţia terminală pe extremitatea anterioară a primei coaste şi pe cartilagiul respectiv.

Acţiune - coboară umărul şi-l proiectează înainte.

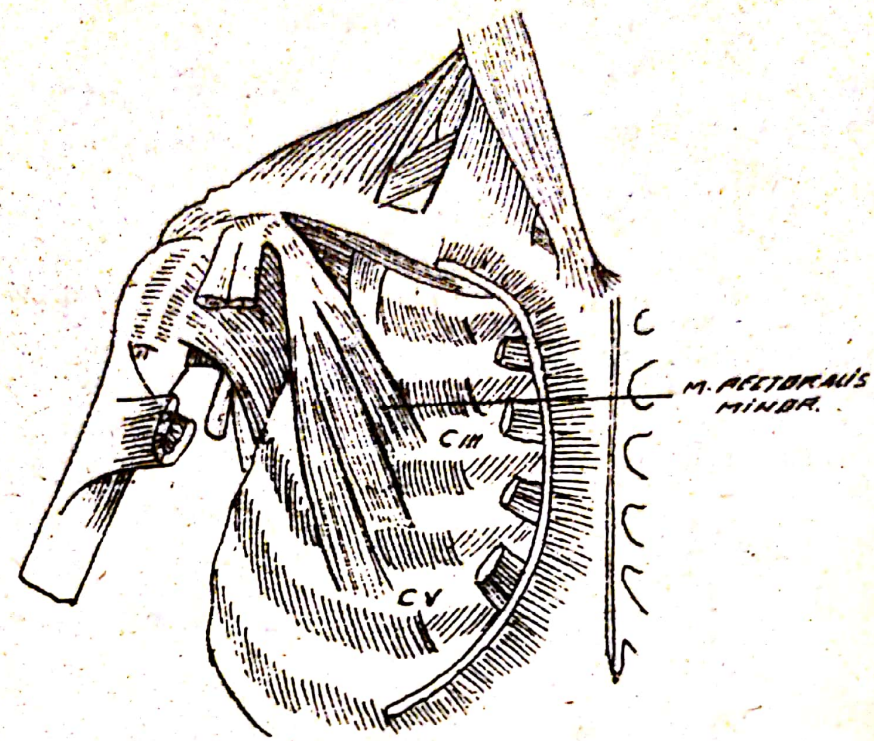


Fig.35 - Muşchii regiunii anterioare a toracelui al doilea strat.

4.- Dinţatul mare (serratus anterior)

Este un muşchi lat, ce formează peretele intern al axilei şi participă la realizarea compartimentelor serrato - toracic şi serrato - scapular a sisarcozei scapulo-toracice.

Inserţia de origine pe buza internă a marginei spinale a omoplatului, iar inserţia terminală

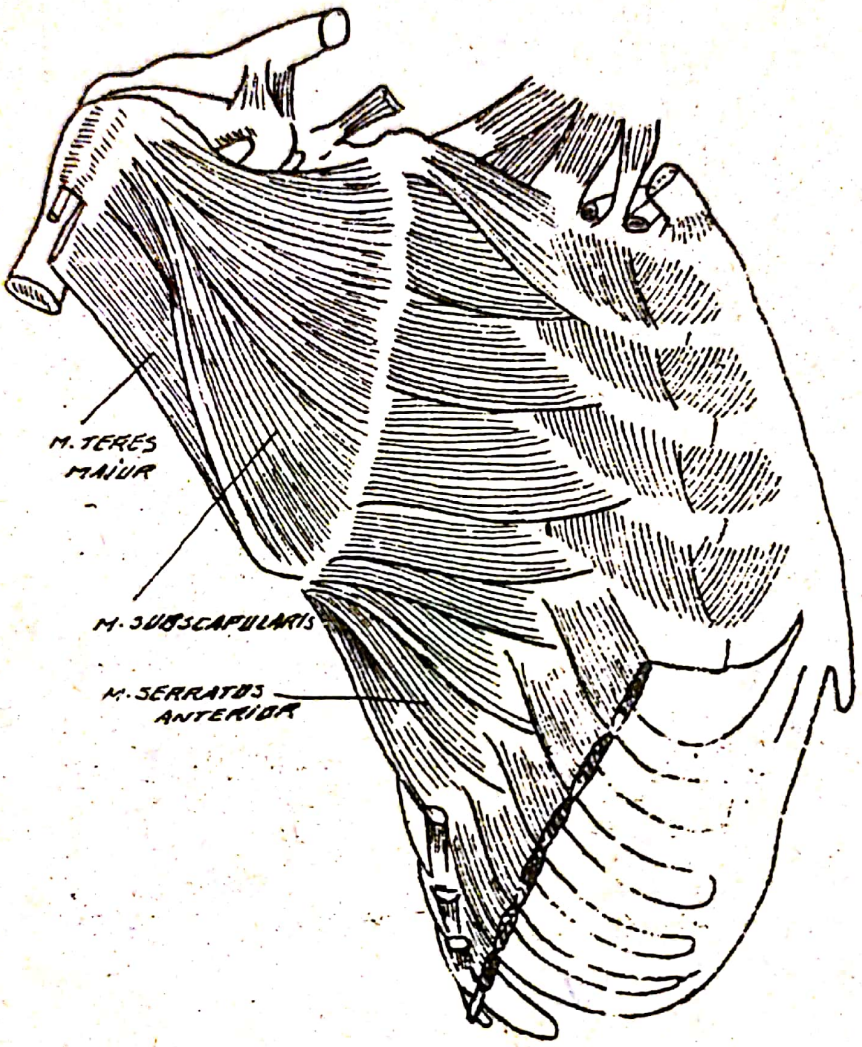


Fig. 36 - Mușchii regiunii laterale a toracelui.

Scanned with OKEN Scanner

pe fața externă a primelor nouă coaste prin trei fascicole: superior pe coastele 1, 2; mijlociu pe 2, 3, 4 și inferior pe 5, 6, 7, 8, 9.

Acțiune - proiectează omoplatul înainte și coboară umărul; cînd ia punct fix pe omoplat ridică coastele.

5.- Dorsalul mare (latissimus dorsi).

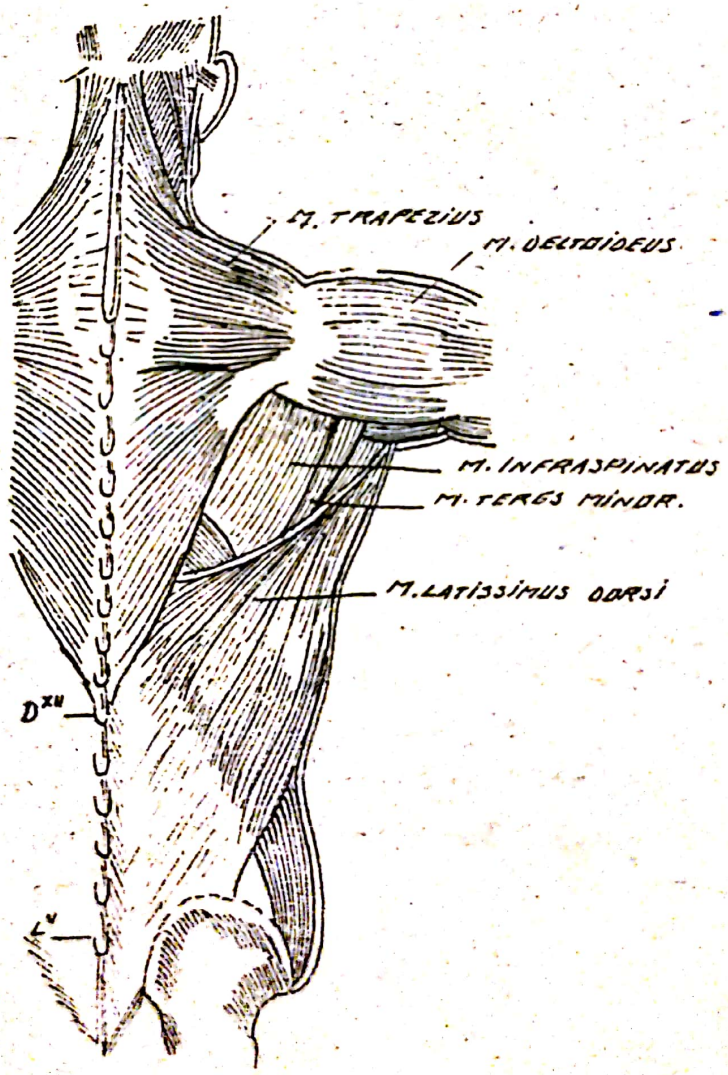


Fig. 37 - Mușchii regiunii posterioare a trunchiului - stratul superficial.

Este un muşchi lat, de formă triunghiulară situat la partea posterioară şi inferioară a trunchiului.

Inserţie de origine - pe creasta sacrată, apofizele spinoase lombare şi ultimile 6-7 dorsale şi buza externă a crestei iliace în 1/3 posterioară şi pe faţa externă a ultimilor 3-4 coaste, iar inserţia terminală pe buza internă a culisei bicipitale (sulcus intertubercularis).

Acţiune - coboară umărul şi roteaza braţul înăuntru, iar cînd ia punct fix pe humerus participă la ridicarea trunchiului sau numai a coastelor.

6. Trapezul ( trapezium).

Este un muşchi lat, de formă triunghiulară, situat cel mai superficial dintre muşchii regiunii dorsale a trunchiului şi cefei.

Inserţie de origine pe protuberanţa occipitală externă, 1/3 internă a liniei occipitale superioară, ligamentul cervical posterior, apofizele spinoase ale vertebrelor $C_7$ şi $D_1$ - $D_{11}$; de la această întinsă linie de inserţie, fibrele converg către umăr, cele din partea superioară se îndreaptă oblic în jos şi înafară către 1/3 externă a marginii posterioare a claviculei, cele din porţiunea mijlocie se dirijează orizontal înafară către marginea posterioară a acromionului şi marginea superioară a spinei omoplatului, iar acelea din partea

inferioară se orintează în sus şi înafară, sfîrşind pe 1/3 internă a marginii inferioare a spinei omoplatului.

Acţiune - fascicolele superioare trag umărul înăuntru şi-l ridică, cele inferioare trag umărul înapoi şi-l coboară, iar cele mijlocii trag umărul înăuntru.

7.- Angularul (levator scapulae).

Este situat pe partea laterală a cefei.

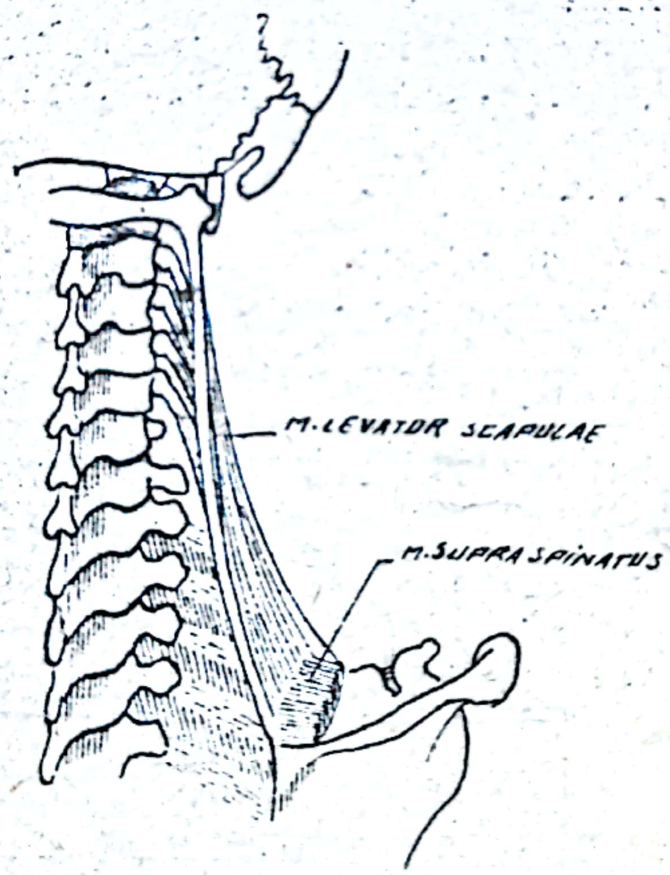


Fig.38 - Angularul omoplatului vedere posterioară.

Inserţie de origine pe apofiza transversă a atlasului şi tuberculii posteriori ai apofizelor transverse a vertebrelor cervicale 2, 3, 4, iar inserţia terminală pe unghiul supero-intern al omoplatului.

Acţiunea - coboară umărul prin ridicarea unghiului supero-intern, iar cînd ia punct fix pe omoplat înclină lateral coloana cervicală.

8.- Romboidul (Romboideus).

Este un muşchi lat şi subţire situat la partea inferioară a cefei şi superioară a regiunii dorsale.

Inserţia de origine pe partea inferioară a ligamentului cervical posterior şi spinoasele $C_7$ şi primele 4 - 5 dorsale, iar inserţia terminală pe marginea spinală a omoplatului dedesubtul spinei.

Acţiune - coboară umărul, ridicînd unghiul inferior.

Inervaţia. Toţi aceşti muşchi sînt inervaţi de ramuri din plexul brahial cu excepţia trapezului, care este inervat de ramul extern al spinalului şi ramul din plexul cervical profund; angularul primeşte filete şi din plexul cervical profund.

Muşchii care leagă omoplatul de humerus, numiţi şi muşchii umărului sînt:

1.- Deltoidul (delteideus).

Este un muşchi triunghiular situat pe partea

externă a articulaţiei scapulo-humerale.

Inserţia de origine pe 1/3 externă a marginei anterioare a claviculei, vîrful şi marginea externă a acromionului şi marginea inferioară a spinei omoplatului, de unde fibrele converg către buza superioară a V-ului deltoidian.

Acţiune - abductor al braţului pînă la orizontală, rotator intern şi proiector înainte

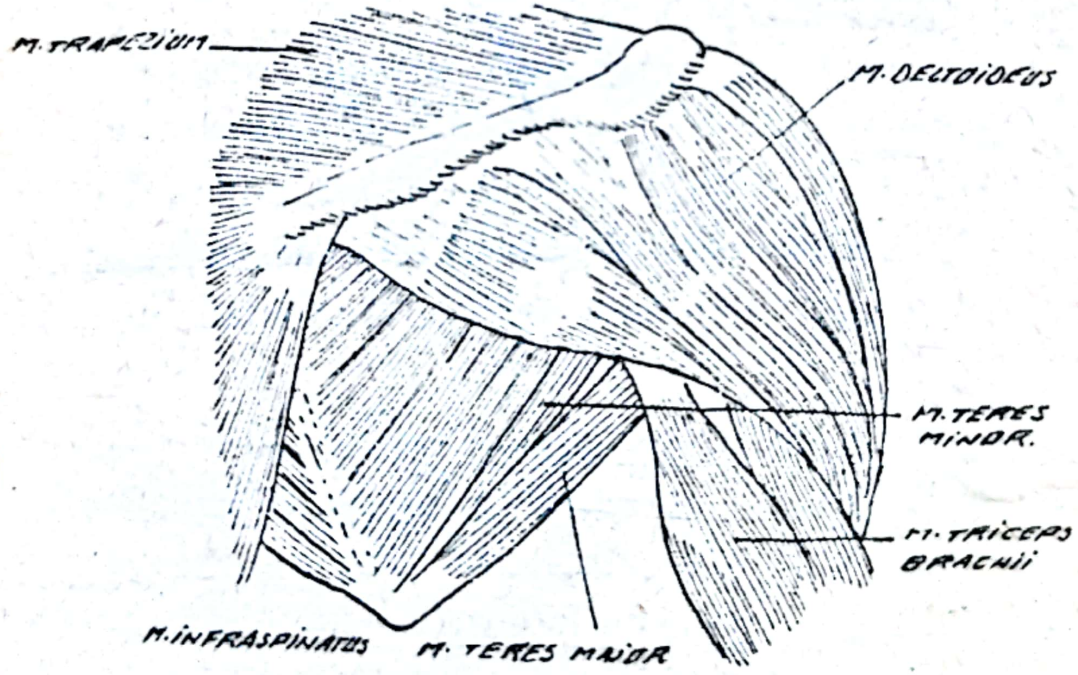


Fig.39 - Muşchii umărului vedere posterioară.

prin fascicolul anterior, rotator extern şi proiector îndărăt prin cele posterioare.

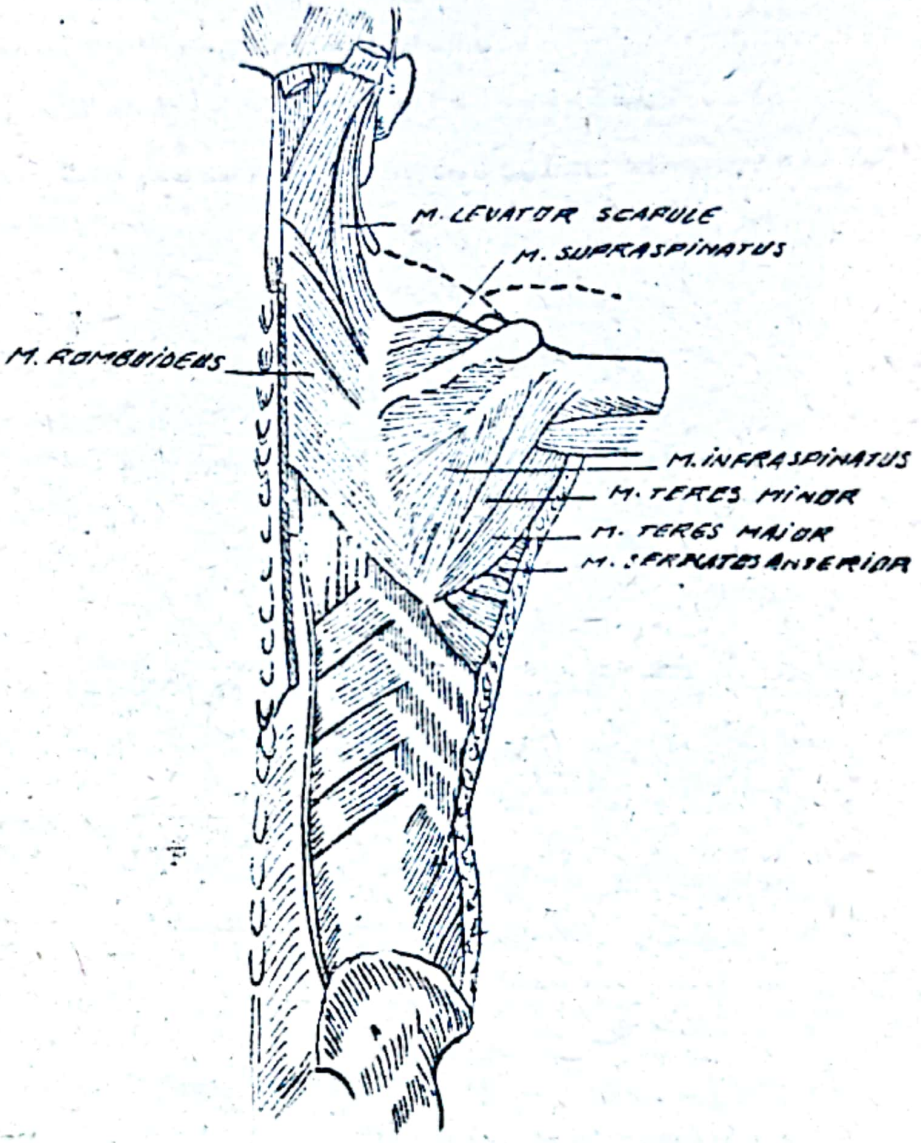


Fig.4o - Mușchii regiunii posterioare a trunchiului - al doilea strat.

2.- Supraspinosul (supraspinatus).

Inserţia de origine în fosa supraspinoasă şi cea terminală pe trohiter (faţeta superioară).

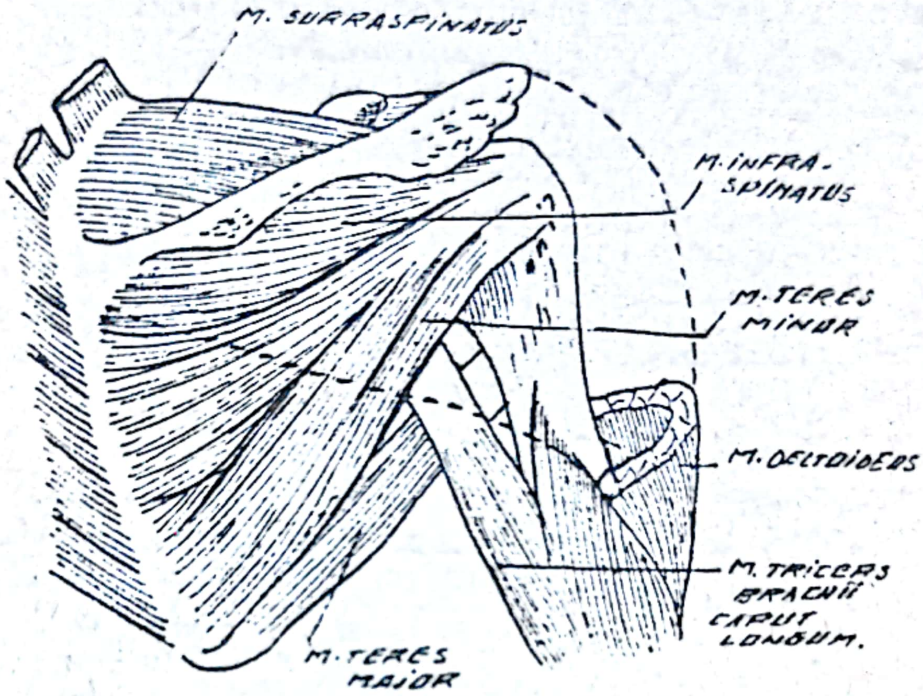


Fig.41 - Muşchii omoplatului - vedere posterioară, după îndepărtarea deltoidului şi trapezului.

Acţiunea - abductor al braţului şi ligament activ al articulaţiei umărului.

3. Subspinosul (infraspinatus).

Inserţia de origine fosa subspinoasă a scapulei, iar cea terminală pe trohiter (faţeta mijlocie).

Acţiunea rotator înafară şi ligament activ al articulaţiei umărului.

4.- Rotundul mic (teres minor).

Este un mușchi cilindric care participă la formarea peretelui posterior al axilei.

Inserția de origine - pe fața posterioară a scapulei în vecinătatea 1/2 superioare a marginei axilare, iar cea terminală pe trohiter (fațeta inferioară).

Acțiunea - ca și a subspinosului.

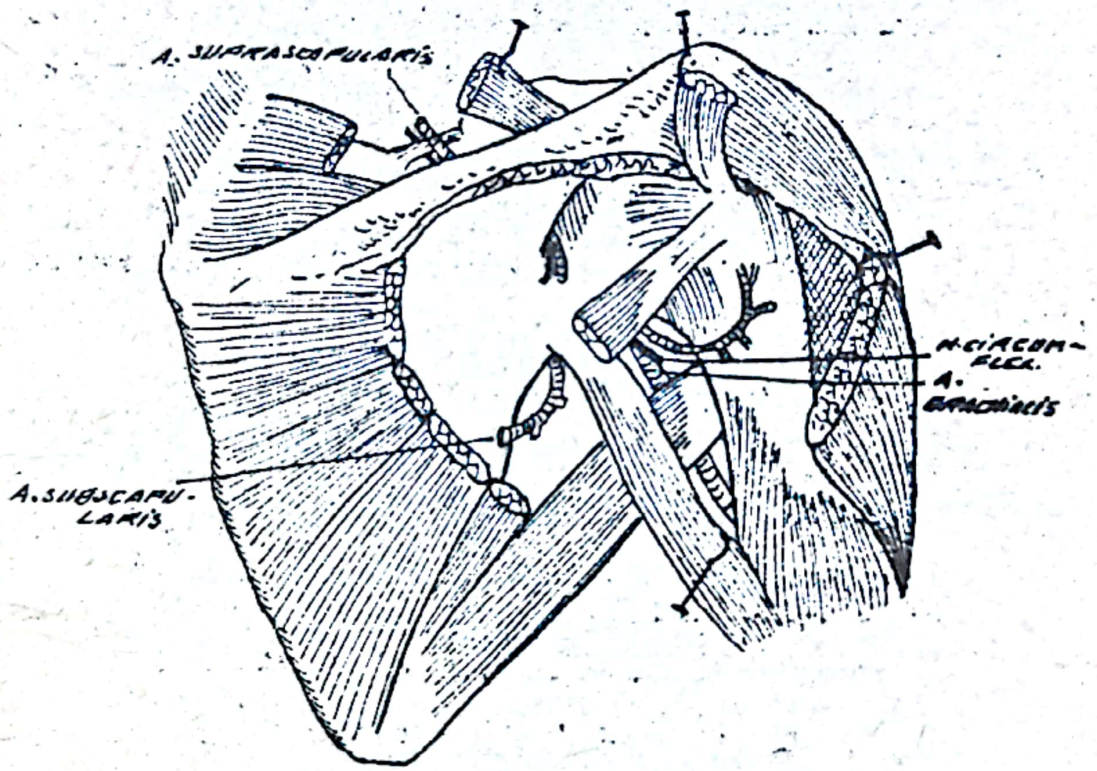


Fig.42 - Fața posterioară a scapulei, raporturile mușchilor cu vasele și nervii.

5.- Rotundul mare (teres major).

Acest mușchi participă la formarea peretelui posterior al axilei și împreună cu tendonul dorsalului

mare alcătuesc limita inferioară a unui triunghi numit birondo-humeral, a cărui latură superioară este formată de subscapular şi rotundul mic, iar baza de humerus. Porţiunea lungă a bicepsului împarte acest triunghi într-un spaţiu extern de formă patrulateră (birondo-humero-tricipital) prin care trece nervul circonflex şi artera circonflexă posterioară şi altul intern de formă triunghiulară (birondo-tricipital) pe unde trece artera scapulară inferioară.

Inserţia de origine - pe faţa posterioară a scapulei în vecinătatea 1/2 inferioare a marginei axilare şi pe unghiul inferior, iar inserţia terminală pe buza internă a culisei bicipitale.

Acţiunea - adductor al braţului şi retropulsor.

6.- Subscapularul (subscapularis).

Este un muşchi de formă triunghiulară, ce ia parte la formarea peretelui posterior al axilei.

Inserţia de origine - pe faţa anterioară a omoplatului, iar cea terminală pe trohin.

Acţiunea - adductor şi rotator intern al braţului şi ligament activ a articulaţiei umărului.

Inervaţia. Toţi aceşti muşchi sînt inervaţi de ramuri ale plexului brahial.

## M U S C H I I  B R A T U L U I

Sînt dispuşi în două loje: posterioară (tricepsul) şi anterioară (brahial anterior, coracobrahial şi bicepsul). Aceşti muşchi fac legătura 1 omoplatului cu humerusul (coracobrahial), 2 a omoplatului cu oasele antebraţului (bicepsul, porţiunea lungă a tricepsului) şi 3 a humerusului cu oasele antebraţului (brahialul anterior şi vaştii intern şi extern), deci vor acţiona atît asupra articulaţiei umărului, cît şi a cotului.

1.- Bicepsul brahial (biceps brachii) este un muşchi lung şi cel mai superficial din muşchii anteriori ai braţului.

Inserţia de origine se face prin două capete: a/. porţiunea lungă (caput longum) care se inseră deasupra cavităţii glenoide, trece deasupra articulaţiei humerale fiind situat intracapsular şi apoi se

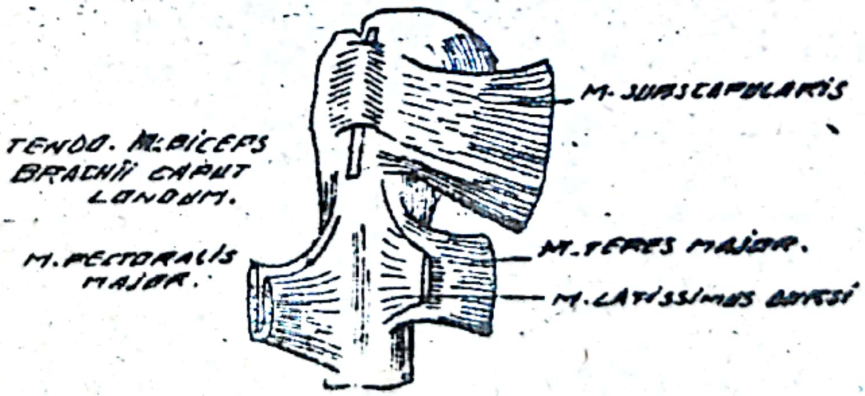


Fig.43 - Culisa bicipitală.

angajează în culisa bicipitală şi b/. porţiunea scurtă (caput breve), care se inseră pe coronoidă; ambele capete musculare se unesc în 1/3 inferioară a braţului şi sfîrşesc pe tuberozitatea bicipitală.

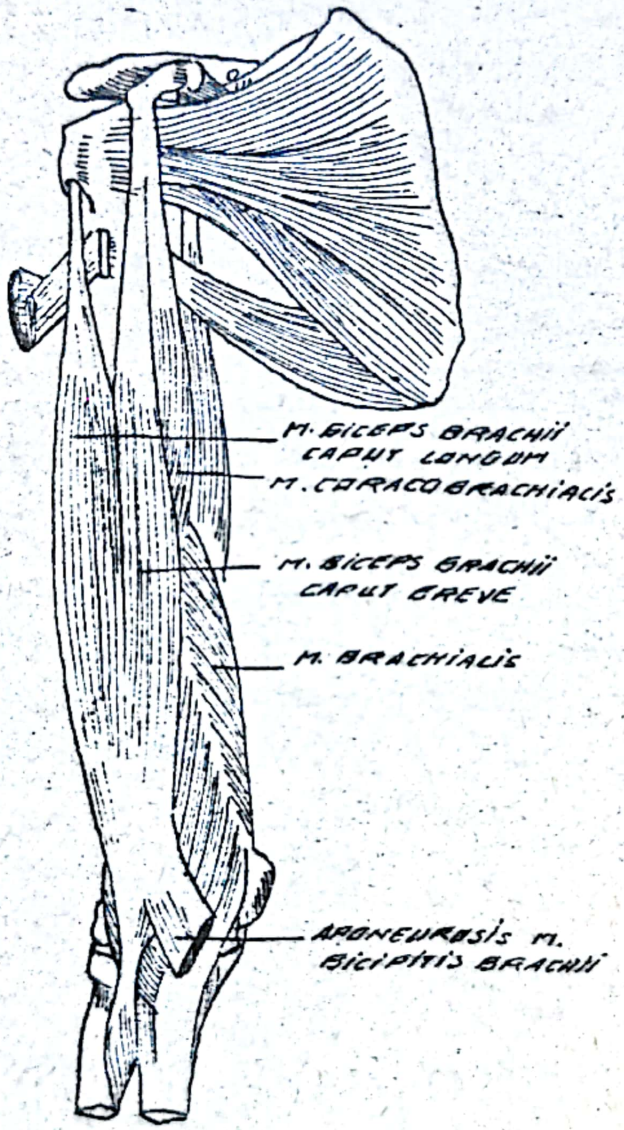


Fig.44 - Muşchii lojei anterioare a braţului.

Tendonul terminal trimite o expansiune aponevrotică (aponeurosis m.bicipitis brachii) peste aponevroza ce acoperă mușchii epitrohleeni.

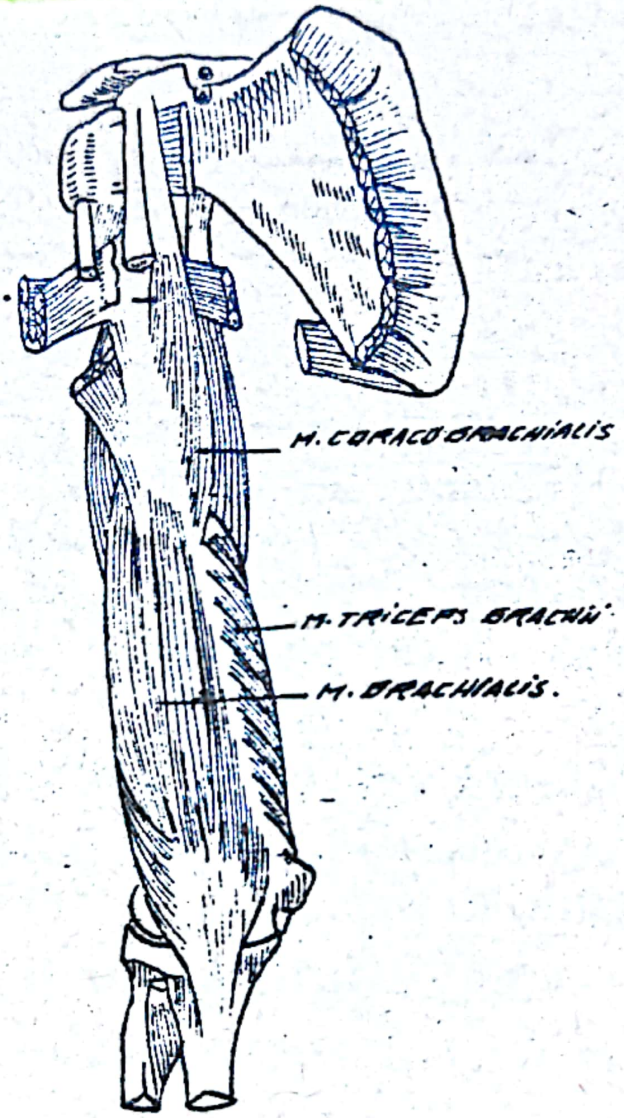


Fig.45 - Mușchii lojei anterioare a brațului.

Acțiunea - flectează antebrațul, iar cînd acesta este în pronație îl supinează, proiector înainte al brațului și abductor. Cînd ia punct fix pe radius, în acțiunea de cățărare, ridică umărul și

flecteaza bratul pe antebrat.

2.- Coracobrahialul (coracobrachialis)

Inserţia de origine pe coracoidă împreună cu capătul scurt al bicepsului, iar cea terminală pe 1/3 mijlocie a feţei interne a humerusului.

Acţiune - adductor al braţului şi proiector înainte.

3.- Brahialul anterior (m. brachialis).

Impreună cu precedentul alcătuiesc planul muscular profund al lojei anterioare a braţului.

Inserţie de origine - buza inferioară a V-ului deltoidian şi feţele externă şi internă a humerusului, iar cea terminală la baza apofizei coronoide.

Acţiunea - flexor al antebraţului.

Toţi aceşti muşchi sînt inervaţi de musculocutanat (plex brahial).

4.- Tricepsul brahial (triceps brachii).

Formează singur loja musculară posterioară a braţului.

Inserţia de origine se face prin trei capete: porţiunea lungă (caput longum) pe faţeta subglenoidiană, vastul extern (caput laterale) pe faţa posterioară a humerusului deasupra şanţului de torţiune şi vastul intern (caput mediale) pe aceiaşi faţă sub şanţul de torsiune. In 1/3 inferioară a

braţului cele trei porţiuni se unesc şi se inseră pe olecran.

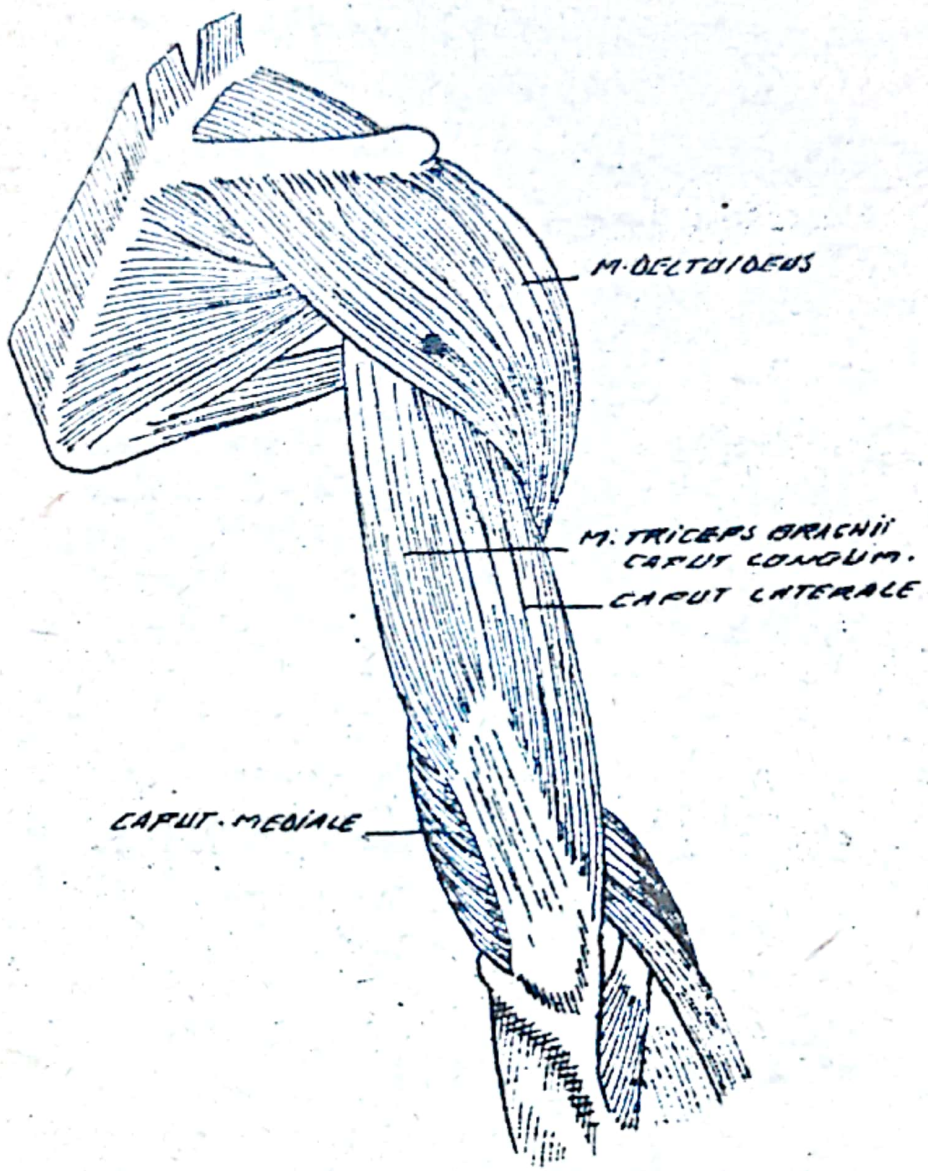


Fig. 46 - Loja posterioară a braţului (muşchiul triceps).

Inervaţia - de radial.

Acţiunea - extensor al antebraţului şi adductor al braţului prin porţiunea lungă.

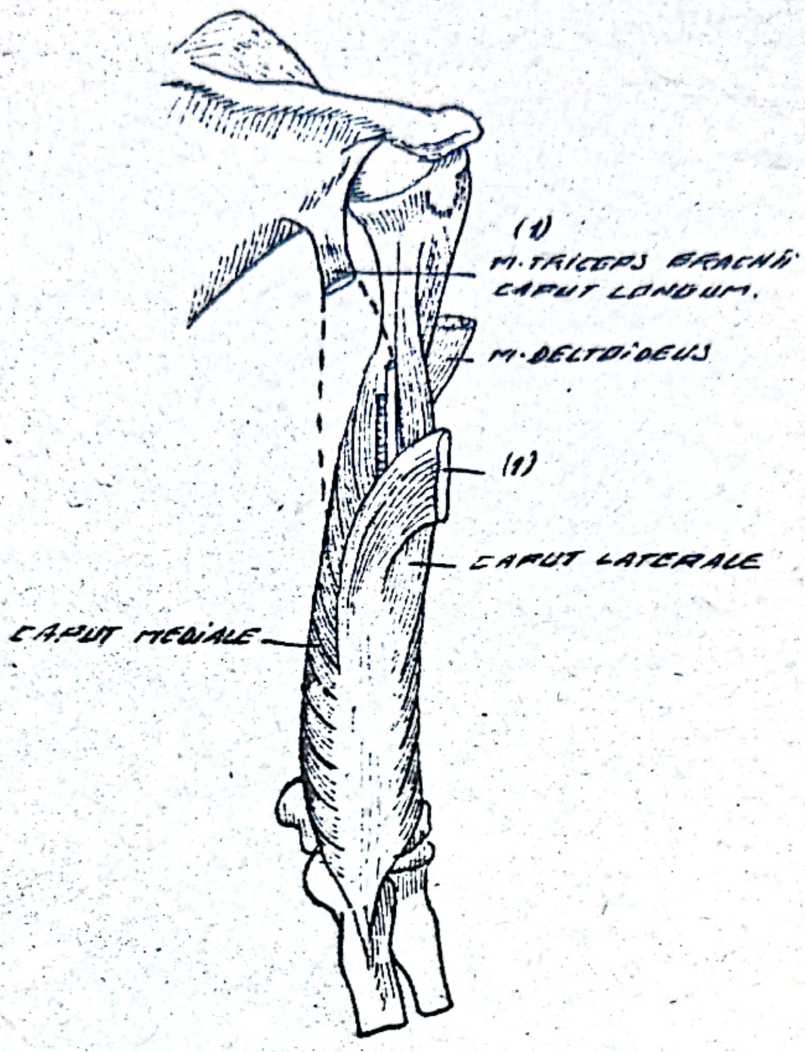


Fig.47 - Mușchiul triceps - inserții.

## M U S C H I I  A N T E B R A T U L U I

Leagă humerusul de oasele antebrațului, pumnului, palmei și degetelor, precum și oasele antebrațului de cele ale palmei și degetelor, activînd astfel articulațiile cotului, pumnului și mîinii.

Ei sînt grupaţi în trei regiuni: anterioară, externă şi posterioară.

Muşchii regiunii anterioare sînt dispuşi pe patru planuri:

A.- In primul plan distingem dinafară înăuntru următorii muşchi:

1.- Pronatorul rotund (pronator teres).

Inserţia de origine se face prin două fascicole, unul pe epitrohlee şi altul pe marginea internă a apofizei coronoide, iar cea terminală pe 1/3 medie a feţei externe a radiusului.

Acţiune - flexor al antebraţului şi pronator, cînd acesta este în supinaţie.

2.- Palmarul mare (flexor carpi radialis)

Inserţia de origine pe epitrohlee, iar cea terminală pe extremitatea proximală a metacarpianului II.

Acţiunea - flexor al mîinii pe antebraţ şi al acestuia pe braţ, abductor şi pronator al mîinii.

3.- Palmarul mic (plamaris longus).

Inserţia de origine pe epitrohlee şi terminală pe ligamentul inelar anterior.

Acţiunea - flexor al mîinii pe antebraţ şi tensor al aponevrozei palmare.

4.- Cubital anterior (flexor carpi ulnaris).

Inserţia de origine se face prin două fascicole, unul pe epitrohlee şi altul pe marginea internă a olecranului şi cea terminală pe piziform.

Acţiunea - flexor al mîinii pe antebraţ şi adductor accesor al mîinii.

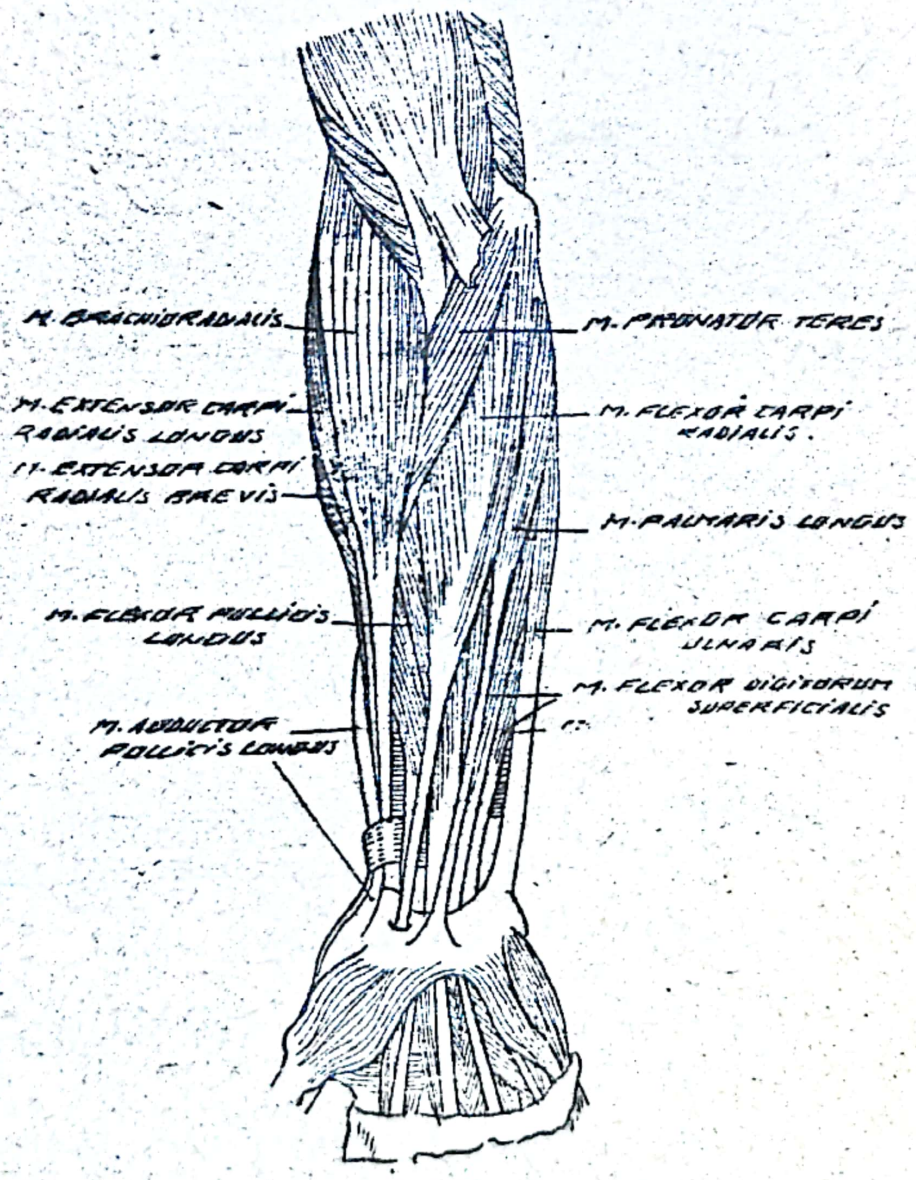


Fig. 48 - Muşchii lojei anterioare a antebraţului; planul superficial.

B.- Planul al II-lea este format de flexorul comun superficial al degetelor (flexor digitorum superficialis).

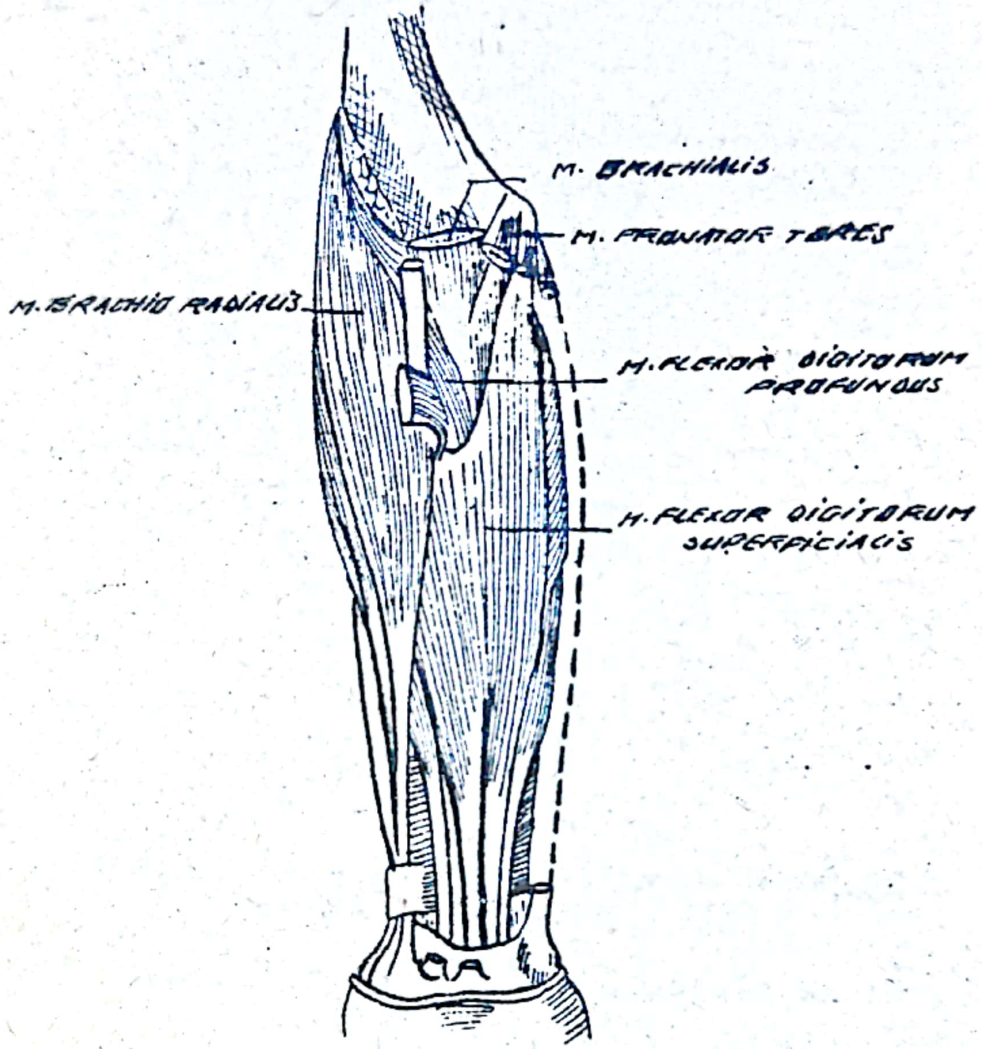


Fig. 49 - Mușchii anteriori ai antebrațului. Planul al II-lea

Inserția de origine se face prin două fascicole, unul pe epitrohlee și altul pe marginea internă a apofizei coronoide, iar cea terminală prin

patru tendoane care trec prin canalul carpian şi ajungînd la extremitatea proximală a primei falange se împart în cîte două lanşhete ce se inseră pe fe-

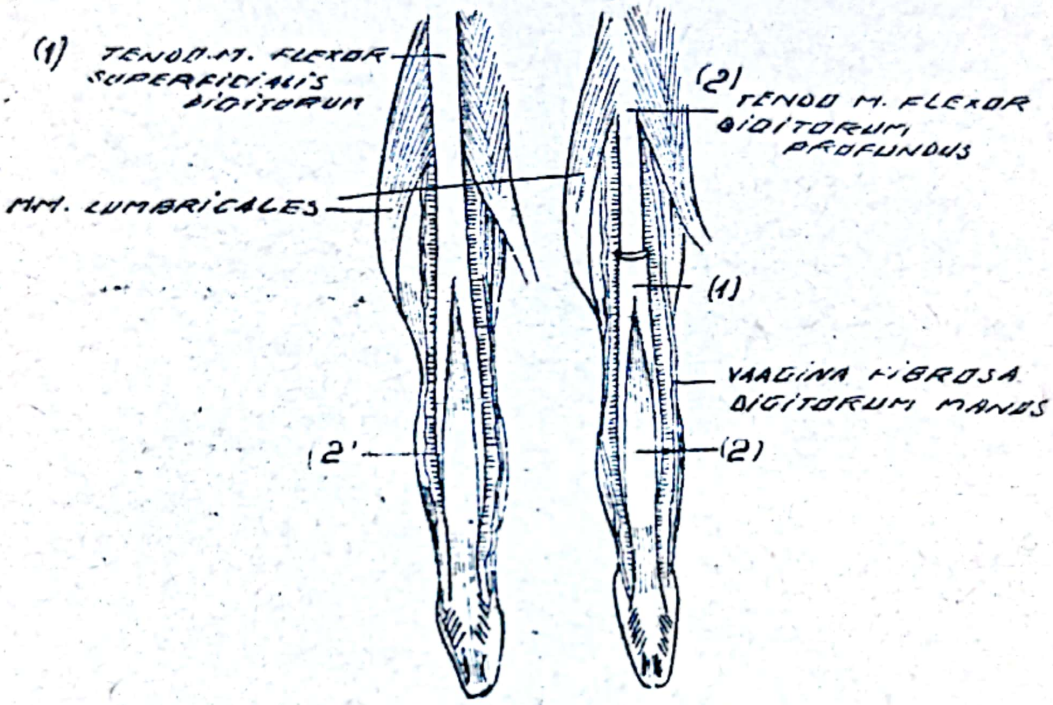


Fig.5o - Inserţia distală a tendoanelor muşchilor flexori.

ţele laterale ale celei de a doua falange a ultimilor patru degete.

Acţiune - flexor a falangei a doua pe prima, al mîinii pe antebraţ şi al acestuia pe braţ.

C.- In planul al III-lea se găsesc doi muşchi care dinafară înainte sînt:

1.- Flexorul propriu al policelui (flexor

pollicis longus).

Inserţia de origine - pe 2/3 proximale a feţelor internă şi anterioară a cubitusului, iar cea terminală pe extremitatea proximală a falangei a doua a policelui.

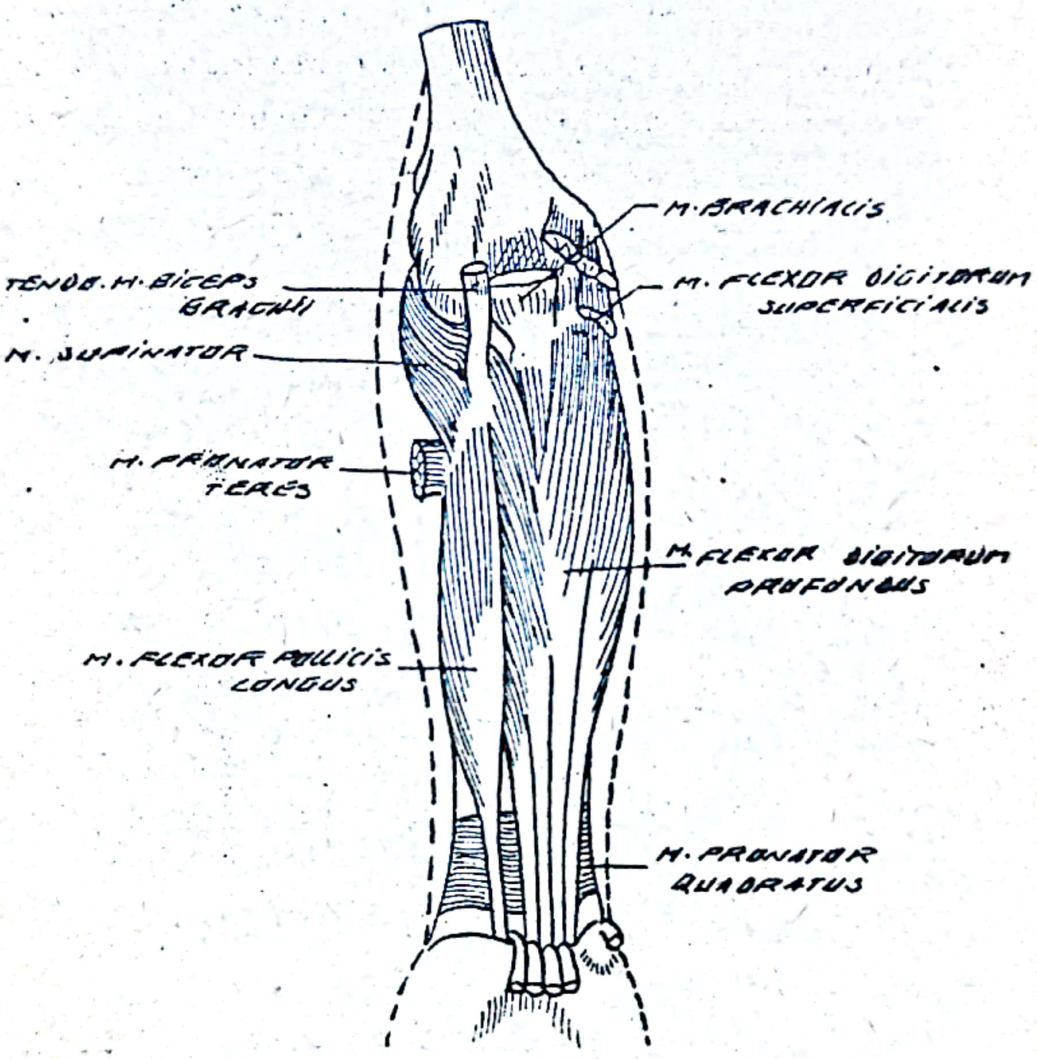


Fig.51 - Muşchii anteriori ai antebraţului - Planul al III-lea.

Acţiunea - flexor al primei falange pe a doua şi a acesteia pe metacarpian.

2.- Flexorul comun profund al degetelor (flexor digitorum profundus).

Inserţia de origine pe 2/3 proximale a feţelor internă şi anterioară a cubitusului şi membrana interosoasă, iar cea terminală prin patru tendoane, care după ce trec în canalul carpian fiecare din ele se angajează printre cele două langhete (butoniera tendonului corespondent din flexorul comun superficial), ajungînd să se insere pe falanga a treia a ultimelor patru degete (vezi Fig.50 şi 52).

Acţiune - flectează falanga a III-a pe a II-a şi secundar a II-a pe I-a, aceasta pe metacarp şi mîna pe antebraţ.

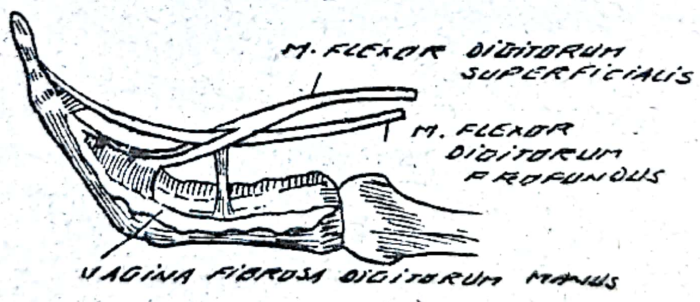


Fig.52 - Inserţia tendoanelor flexorilor comun superficial şi profund.

1) Planul al IV-lea este reprezentat numai de patratul pronator (pronator quadratus), situat pe 1/4 inferioară a feţelor anterioare a oaselor antebraţului.

Inserţia de origine pe marginea anterioară a cubitusului, iar terminal pe fata şi marginea anterioară a radiusului.

Acţiunea - pronator al antebraţului şi mîinii.

Inervaţia. Muşchii din această regiune sînt inervaţi de median înafară de cubitalul anterior şi cele două fascicole interne ale flexorului comun profund, care sînt inervate de cubital.

## Muşchii regiunii externe

De la suprafaţă spre profunzime şi dinafară înăuntru sînt următorii:

1.- Supinatorul lung (brachioradialis).

Inserţia de origine - pe marginea externă a humerusului sub şanţul de torsiune, iar cea terminală pe baza stiloidei radiale.

Acţiune - flexor al antebraţului pe braţ, pronator cînd antebraţul este în supinaţie completă şi supinator cînd antebraţul este în pronaţie completă.

2.- Primul radial extern (extensor carpi radialis longus).

Inserţia de origine - pe marginea externă a humerusului, dedesubtul precedentului, iar cea terminală, pe faţa posterioară a extremităţii proximale a metacarpianului II.

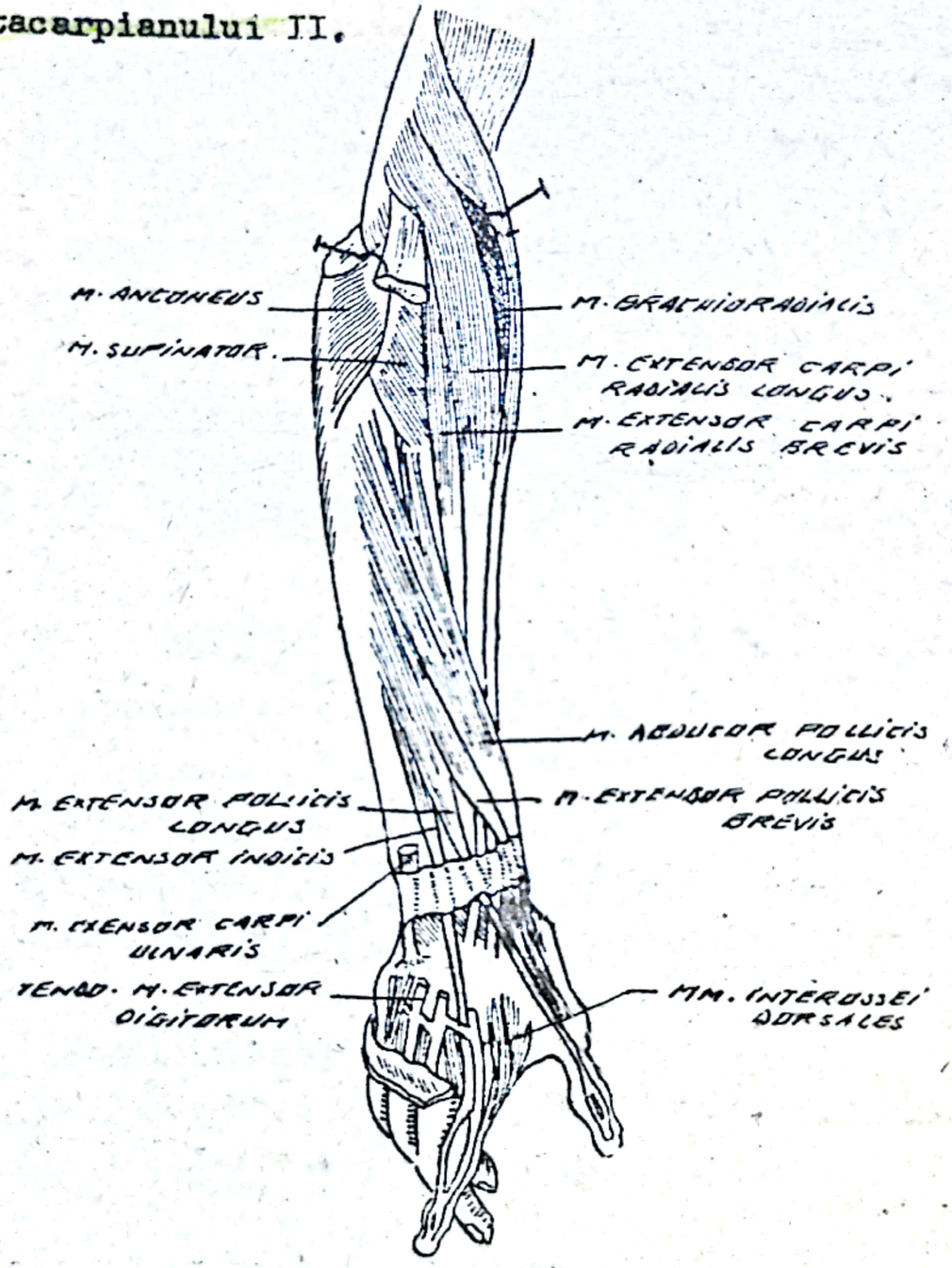


Fig. 53 - Muşchii regiunii externe şi muşchii profunzi ai regiunii posterioare a antebraţului.

Acţiune - extenzor al mîinii pe antebraţ (flexor dorsal al mîinii) şi abductor.

3.- Al II-lea radial extern (extensor carpi radialis brevis).

Inserţia de origine - epicondil, iar cea terminală pe faţa posterioară a extremităţii proximale a metacarpianului III.

Acţiune - extensor al mîinii pe antebraţ.

4.- Supinatorul scurt (m.supinator).

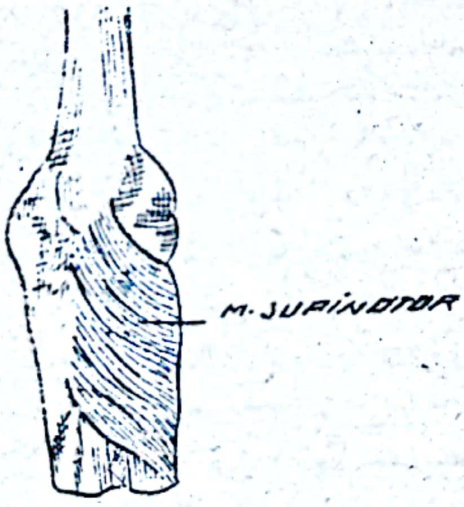


Fig.54 - Muschi scurt supinator.

Este un muşchi profund, care acoperă articulaţia radio-cubitală proximală,

Inserţia de origine pe epicondil, 1/4 superioară a marginei externe a cubitusului, iar cea terminală pe 1/3 superioară a feţelor externă şi anterioară a radiusului. Ramul posterior al radialului trece printre fasciculele sale.

Acţiune - supinator al antebraţului.

Toţi muşchii acestei regiuni sînt inervaţi de ramul posterior al radialului.

Muşchii regiunii posterioare

Sînt dispuşi pe două planuri:

A.- Planul superficial cuprinde patru muşchi, care sînt următorii dinafară înăuntru:

1.- Extensorul comun al degetelor (m. extensor digitorum).

Inserţia de origine pe epicondil şi aponevroza antibrahială, iar cea terminală, se face prin patru tendoane pe falangele ultimilor patru degete; fiecare tendon la nivelul articulaţiei metacarpofalangiene se trifurcă printr-o lamghetă mediană care se prinde pe extremitatea proximală a falangei a II-a şi două laterale care se inseră pe extremitatea proximală a falangei a III-a.

Acţiunea - extensia falangei a III-a pe a II-a, a acesteia pe I-a şi a degetului pe faţa dorsală a mîinii; flexia dorsală a mîinii pe antebraţ.

2.- Extensorul degetului mic (extensor digiti minimi).

Inserţia de origine pe epicondil şi aponevroza antibrahială, iar cea terminală pe ultimile două falange ale auricularului, după ce s-a fuzionat cu tendonul acestui deget din extensorul comun.

Acţiunea - extensia degetului mic.

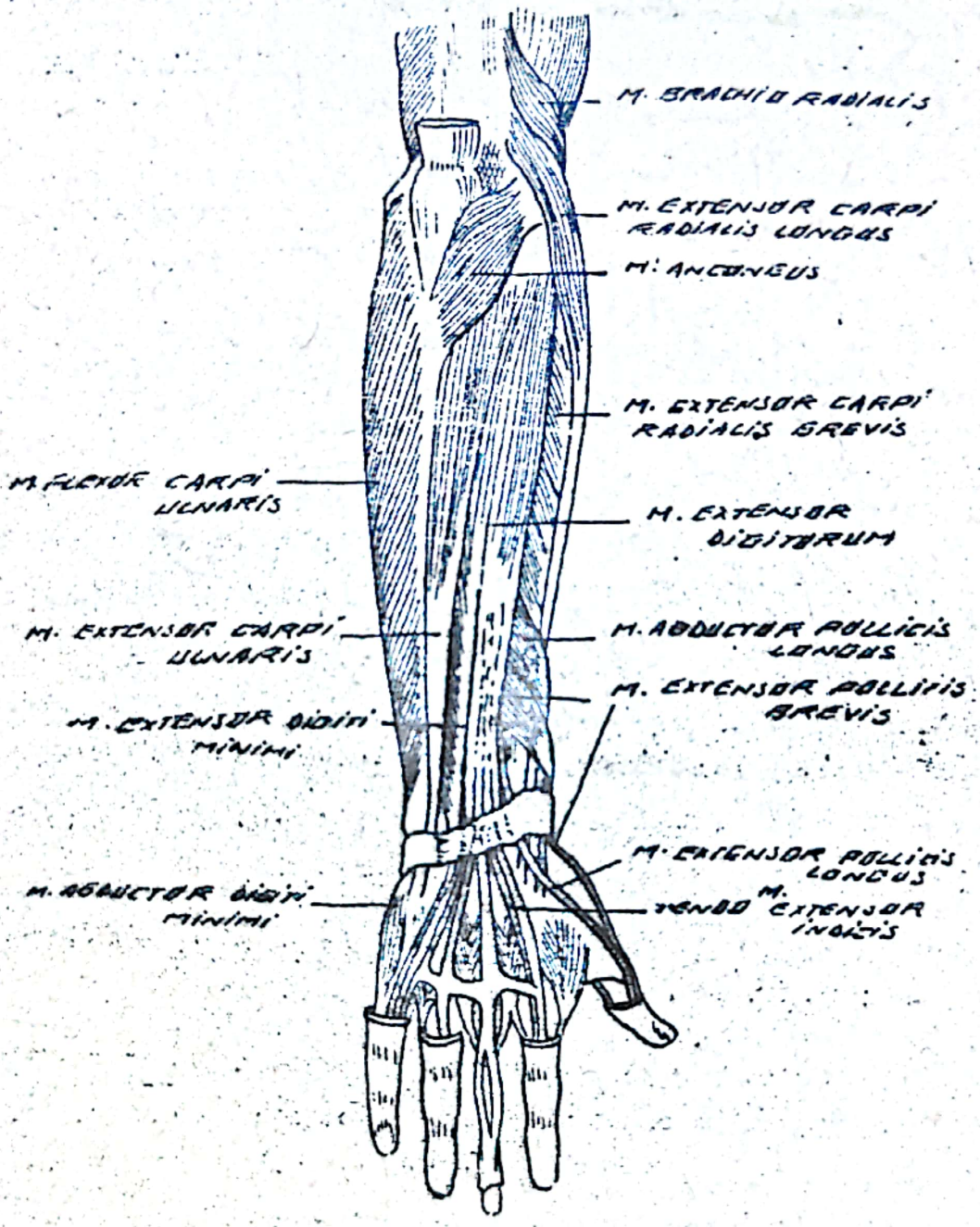


Fig.55 - Muşchii regiunii posterioare a antebraţului - plan superficial.

3.- Cubitalul posterior (extensor carpi ulnaris).

Inserţia de origine pe epicondil şi marginea posterioară a cubitusului, iar cea terminală pe partea internă a extremităţii proximale a metacarpianului V.

Acţiune - extensor al mîinii (flexor dorsal) şi adductor.

4.- Anconeul (anconeus).

Este un muşchi scurt de formă triunghiulară situat pe faţa posterioară a cotului.

Inserţia de origine pe epicondil, iar cea terminală pe faţa externă a olecranului şi faţa posterioară a cubitusului în 1/4 superioară (deasupra liniei oblice).

Acţiune - extensor al antebraţului pe braţ.

B.- Planul profund este format din patru muşchi, care sînt dinafară înăuntru:

1.- Abductorul lung al policelui (abductor pollicis longus).

Inserţia de origine - pe faţa posterioară a cubitusului şi membrana interosoasă, iar cea terminală pe faţa laterală a extremităţii proximale a metacarpianului I.

Acţiune - abductor al policelui şi al mîinii.

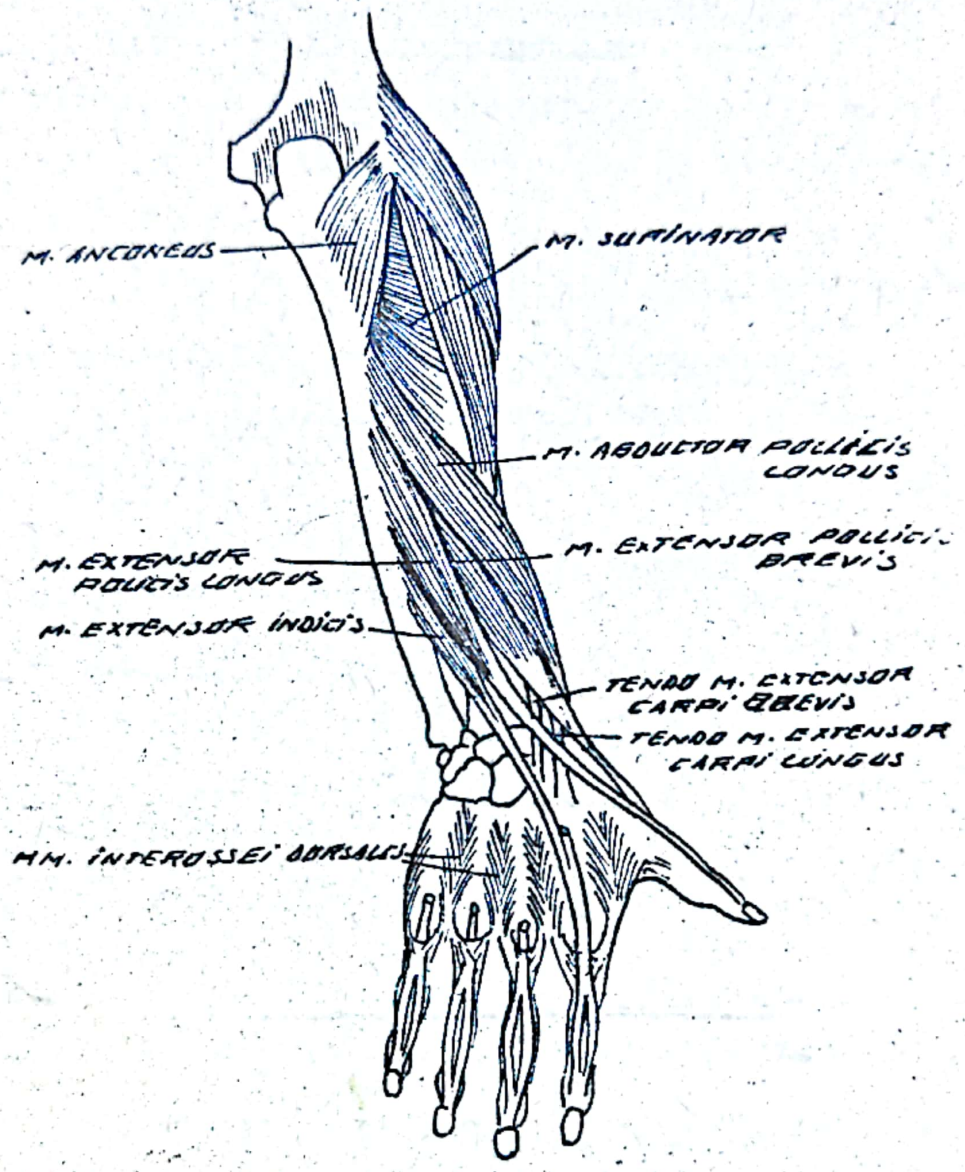


Fig.56 - Mușchii regiunii posterioare a antebrațului, stratul profund.

2.- Extensorul scurt al policelui (extensor pollicis brevis).

Inserţia de origine pe faţa posterioară a cubitusului şi membrana interosoasă, iar cea terminală pe extremitatea proximală a falangei I-a.

Acţiune - extensia falangei I pe metacarpianul respectiv şi abductor al policelui.

3.- Extensorul lung al policelui (extensor pollicis longus).

Inserţia de origine pe faţa posterioară a cubitusului şi membrana interosoasă, iar cea terminală pe extremitatea proximală a falangei a II-a

Acţiune - extensor al falangei a II-a pe prima, a acesteia pe metacarpian şi acesta pe carp.

Tendoanele abductor lung şi extensor scurt al policelui, alcătuiesc latura externă a tabacherii anatomice, iar extensorul lung latura internă. Ea corespunde în profunzime articulaţiei radio-carpiene; pe planul osos se găsesc tendoanele celor doi radiali. Superficial şi în axul longitudinal al tabacherii se află vena cefalică a policelui, iar profund, oblic în afară şi în jos trece artera radială.

4.- Extensorul propriu al indexului (extensor indicis).

Inserţia de origine pe faţa posterioară a cubitusului şi membranei interosoase, iar cea terminală se fuzionează cu tendonul indexului din extensorul comun al degetelor.

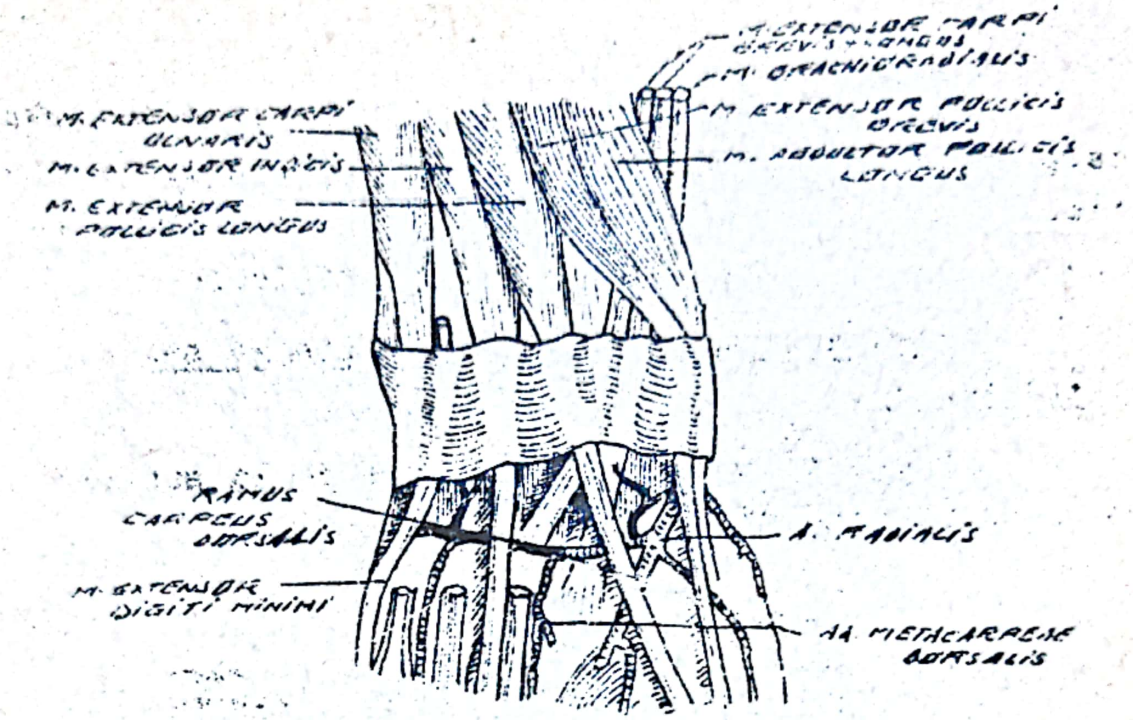


Fig.57 - Tabacherea anatomică.

Acţiunea - extensia indexului.

Toţi muschii regiunii posterioare a antebraţului sînt inervaţi de ramul posterior al radialului, în afară de anconeu care este inervat din radialul comun, printr-un ram al vastului extern.

## MUSCHII MIINII

In afară de tendoanele extensorilor, care se găsesc pe faţa dorsală a mîinii şi tendoanele flexorilor de pe faţa palmară (volară), mîna prezintă şi o serie de muşchi proprii care sînt situaţi însă numai pe faţa palmară şi în spaţiile interosoase.

Acești mușchi leagă oasele carpiene și metacarpiene cu falangele, acționînd asupra articulațiilor dintre aceste oase și sînt grupați în trei regiuni: palmară externă, internă și mijlocie.

Regiunea palmară (volară) externă sau eminența tenară.

Prezintă patru mușchi, care de la superficial spre profunzime sînt următorii:

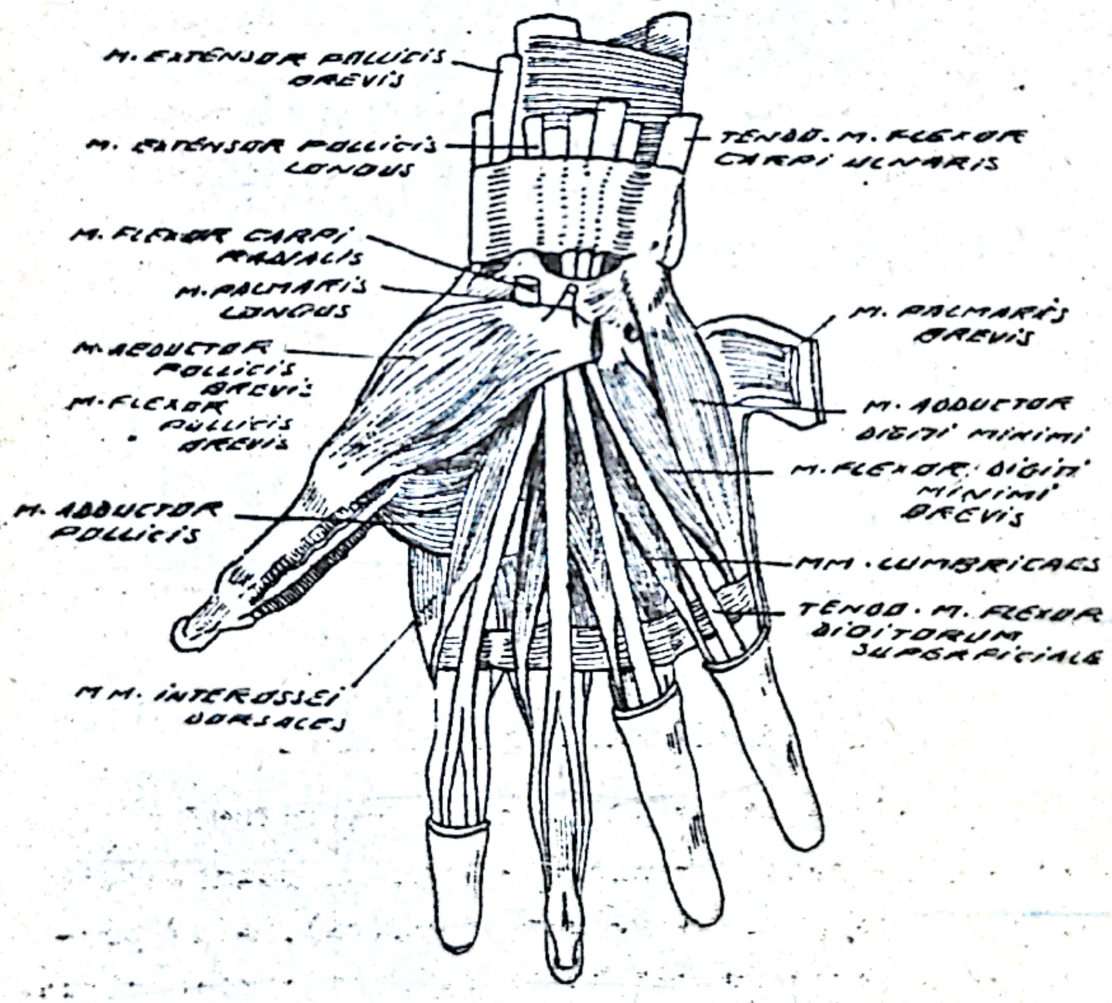


Fig.58 - Mușchii regiunii palmare - stratul superficial.

1.- Abductorul scurt al policelui (abductor pollicis brevis). inelar cubital

Inserţia de origine pe scafoid şi ligamentul inelar anterior, iar cea terminală pe partea externă a extremităţii proximale a primei falange.

Acţiune - duce policele înainte şi înăuntru, este deci ~~adductor şi nu~~ abductor.

2.- Flexorul scurt al policelui (flexor pollicis brevis). Este situat dedesubt şi înaintea precedentului.

Inserţia de origine pe ligamentul inelar anterior prin fibrele superficiale şi pe trapez prin fibrele profunde, iar terminală prin două fascicole unul superficial (extern) de partea externă a extremităţii proximale a primei falage a policelui şi altul profund (intern), pe partea internă a aceleiaşi falange, după ce în prealabil s-au prins pe sesamoidul metacarpofalangian corespondent; între cele două fascicole se află tendonul flexorului profund al policelui. inelar cubital

Acţiune - mişcă policele înainte şi înăuntru şi-l opune celorlalte degete.

3.- Opozantul policelui (oponeus pollicis).

Este situat dedesubtul abductorului scurt şi înafara flexorului scurt al policelui.

Inserţia de origine pe trapez şi ligamentul inelar anterior, iar cea terminală pe toată lungimea

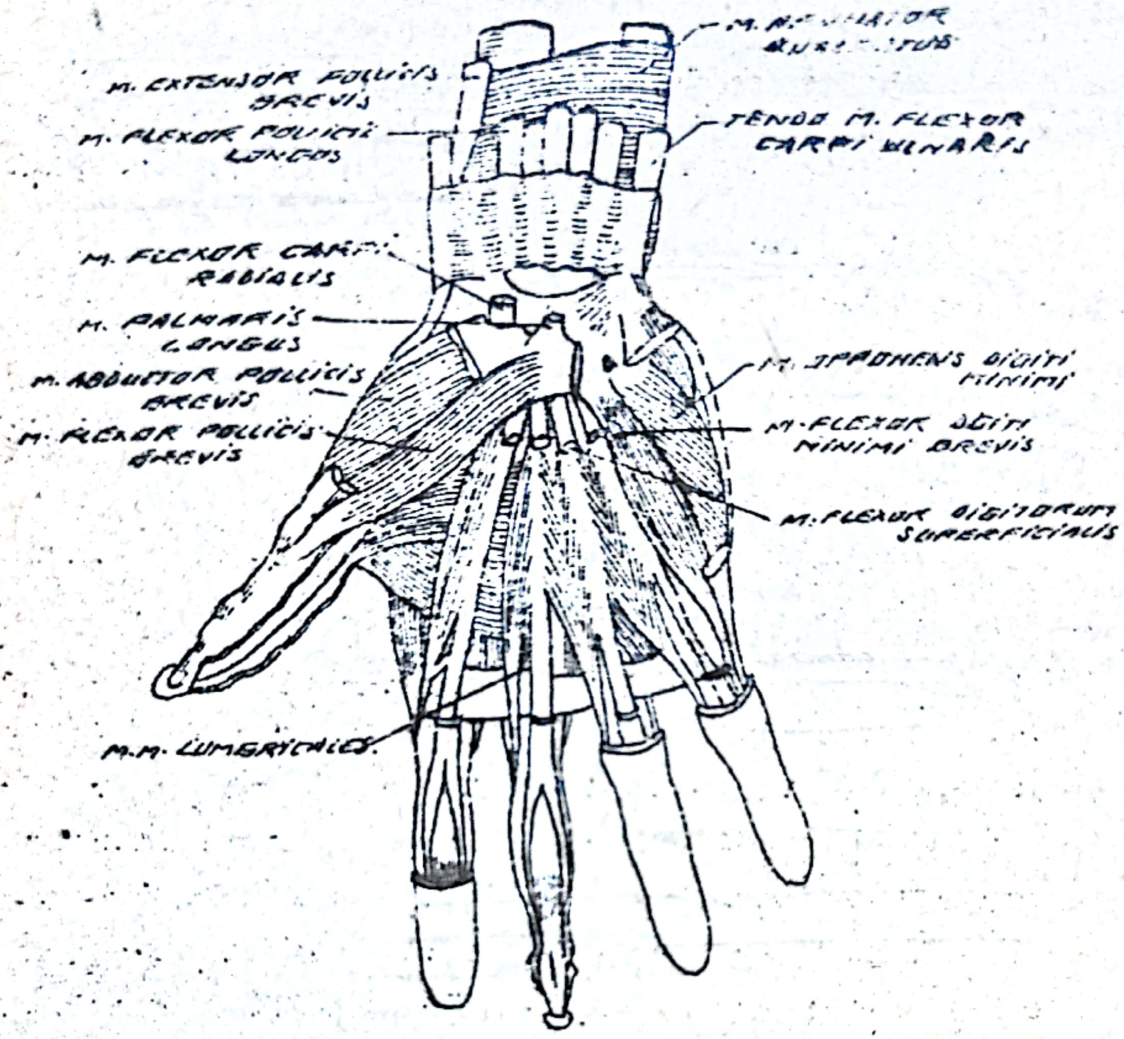


**Fig.59 - Mușchii regiunii palmare - planul II.**

**fețpi antero -externe a metacarpianului I.**

Acțiune - duce metacarpianul I înainte și înăuntru și-l rotește încît fața palmară a policelui privește (se opune) fața palmară a celorlalte patru degete.

4.- Adductorul scurt al policelui (adductor pollicis).

.Este cel mai profund şi are o formă triunghiulară.

Inserţia de origine - pe trapezoid şi osul mare (fascicolul carpian) şi pe extremitatea proximală a metacarpianului II şi marginea anterioară a celui de al III-lea, iar cea terminală pe sesamoidul intern.

Acţiune - adductor al policelui.

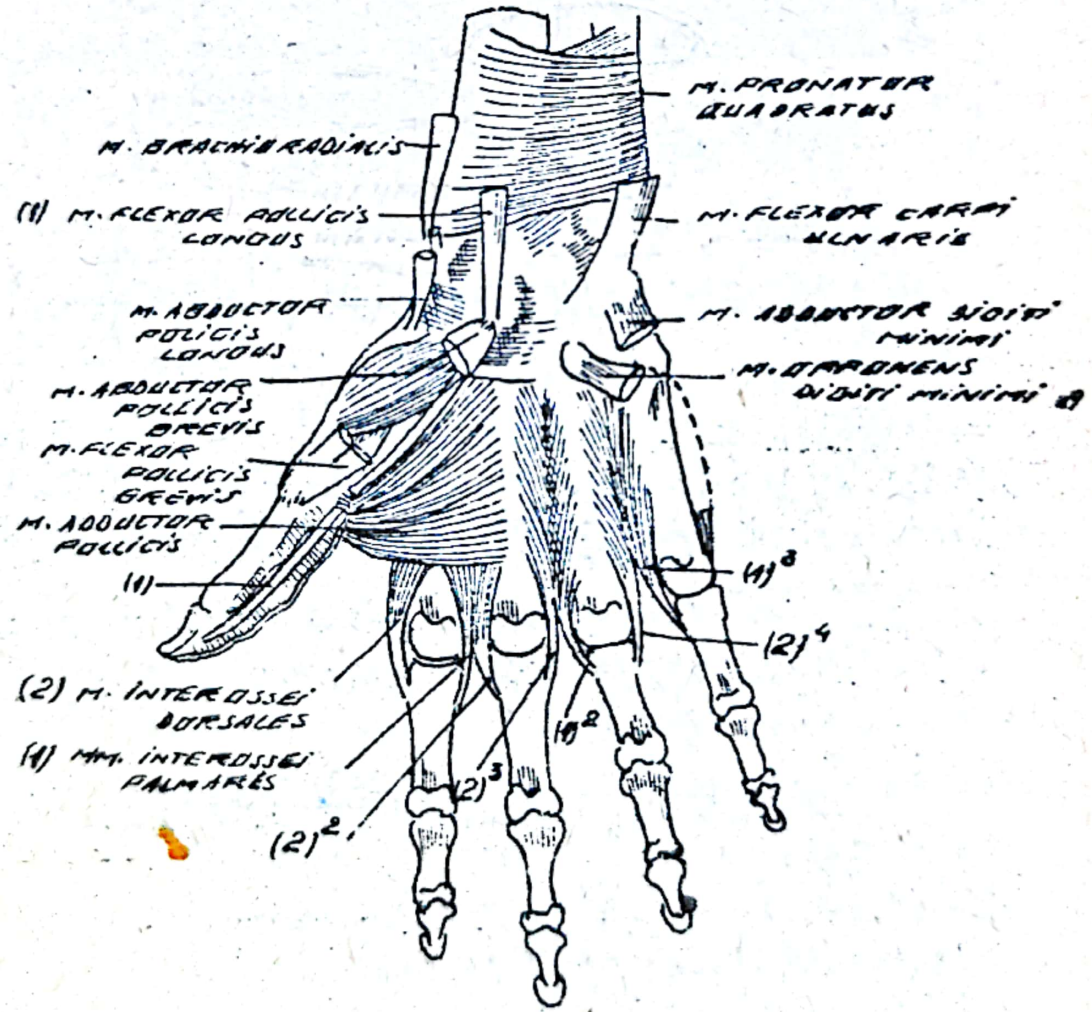


Fig. 60 - Muşchii regiunii palmare - stratul profund.

Regiunea palmară (volară) internă sau eminenta hipotenară. inervație cubital

Cuprinde 4 muşchi, care de la suprafaţă spre profunzime sînt următorii:

1.- Palmarul cutanat (plamaris brevis).

Este un muşchi rudimentar, subcutanat, dispus transversal.

Inserţia de origine pe marginea internă a aponevrozei palmare, iar cea terminală pe faţa profundă a pielii eminenţei hipotenare.

Acţiune - cutează pielea.

2.- Adductorul degetului mic (adductor digiti minimi).

Inserţia de origine pe pisiform, iar cea terminală pe partea internă a extremităţii proximale a primei falange a auricularului.

Acţiune - adductor al auricularului (faţă de axul corpului) şi abductor faţă de axul mîinii; flexor al primei falange.

3.- Flexorul scurt al degetului mic (flexor digiti minimi).

Este situat în afara precedentului şi în parte acoperit de el.

Inserţia de origine pe ligamentul inelar anterior al carpului şi cîrligul osului cu cîrlig, iar cea terminală la fel cu adductorul scurt.

- Pînt. a extremit. proximale a primei falange a auricularului

Acţiune - flectează prima falangă a degetului mic pe metacarpianul corespondent.

4.-Opozantul degetului mic (opponens digiti minimi).

Este cel mai profund muşchi a regiunii hipotenare.

Inserţia de origine pe ligamentul inelar şi cîrligul osului cu cîrlig, iar cea terminală pe toată lungimea feţii antero-interne a metacarpianului V.

Acţiunea - duce auricularul înainte şi înafară.

## Regiunea palmară (volară) mijlocie

Muşchii acestei regiuni sînt reprezentaţi de lombricali (mm.lumbricales), care sînt situaţi între tendoanele flectorului comun profund şi interosoşi (mm.interossei), care se găsesc în spaţiile interosoase.

1.- Lombricalii sînt în număr de patru, fiind numerotaţi dinspre police spre auricular şi se întind din dreptul articulaţiei carpometacarpiene pînă la rădăcina degetelor.

Inserţia de origine - fiecare din ei se inseră pe ambele tendoane a flexorului comun profund, între care se găsesc, cu excepţia primului, care se inseră numai pe tendonul indexului (Fig.6o).

La nivelul bazei degetelor se continuă printr-un tendon care se îndreaptă spre regiunea dorsală unde se unește cu lamela lungă a tendonului interososului dorsal respectiv și apoi se inseră pe tendonul extensorului corespondent.

Acțiune- flexia primei falange și extensia celorlalte două.

2.- Interosoșii se deosebesc în palmari și dorsali; cei palmari (mm.interossei palmares) în număr de trei ocupă spațiile 2, 3, 4 (numerotate dinspre police) și au inserția de origine pe 1/2 anteri-




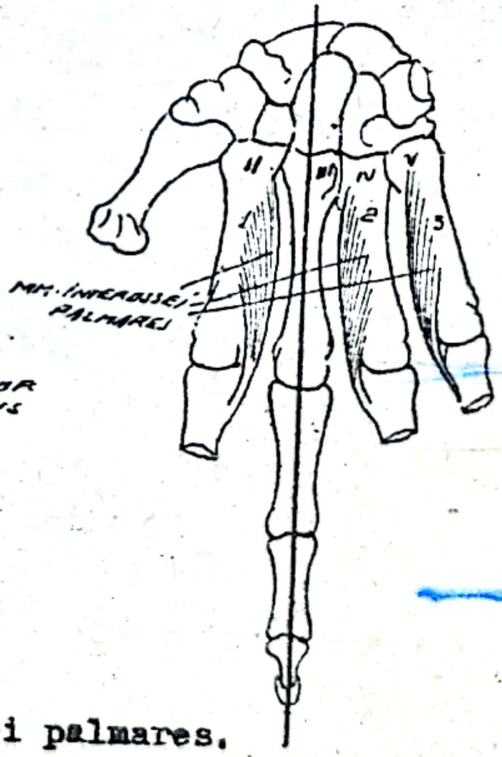


Fig. 61 - Mm. interossei palmares.

oară a fețelor metacarpienelor care privesc axul mîinii (ce trece prin medius); deci primul insterosos se inseră pe fața cubitală a metacarpianului II și

se termină pe tendonul indexului; cel de al doilea pe faţa radială a metacarpianului IV şi merge lateral tendonului extensorului inelarului; al treilea pe faţa radială a metacarpianului V şi sfîrşeşte pe tendonul extensorului degetului mic.

Interosoşii dorsali (mm. interossei dorsales) în număr de patru se inseră pe cele două feţe

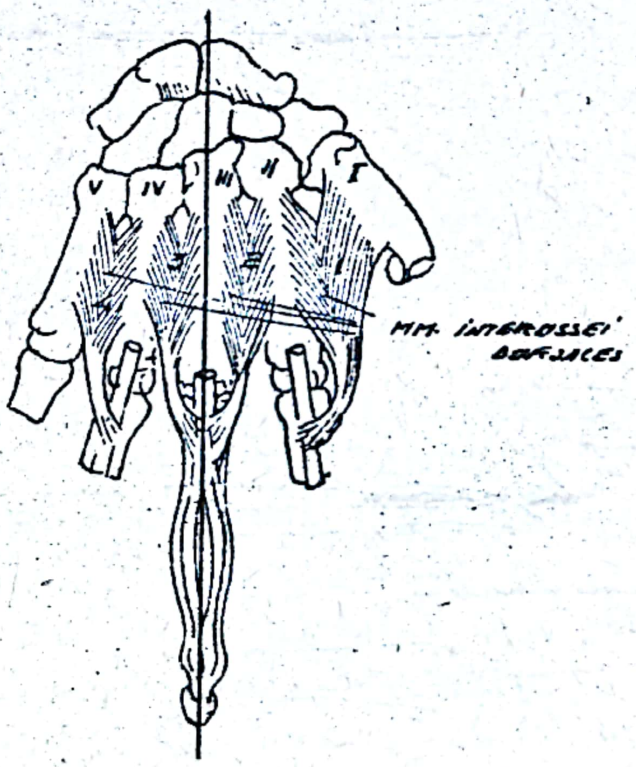


Fig.62 - Mm. interossei dorsales - văzuţi posterior.

metacarpiene care delimitează spaţiile, ocupînd toată faţa care nu priveşte axul, iar din cealaltă numai 1/2 posterioară şi sfîrşesc pe tendonul

extensor al degetului pe a cărei față completă s-a inserat (care nu privește axul mîinii); astfel primul pe a indexului, 2 și 3 pe a mediusului și 4 pe a inelarului.

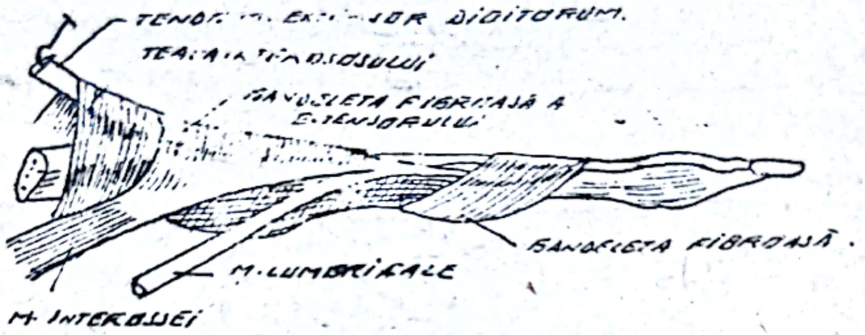


Fig.63 - Tendon extensor al degetului doi pe fața laterală.

Interosoșii dorsali sînt mai puternici ca cei palmari. Tendonul interosoșilor dorsali se împarte într-o langhetă scurtă care se inseră pe extremitatea proximală a falangei I-a pe fața care corespunde feței metacarpiene unde a luat inserție completă și o langhetă lungă care după ce s-a unit cu a lumbricalului respectiv se termină pe tendonul extensorului corespondent, de la I-a pînă la a III-a falangă.

Acțiune - flectează prima falangă și extind ultimile două; cei palmari sînt adductori, iar cei dorsali abductori.

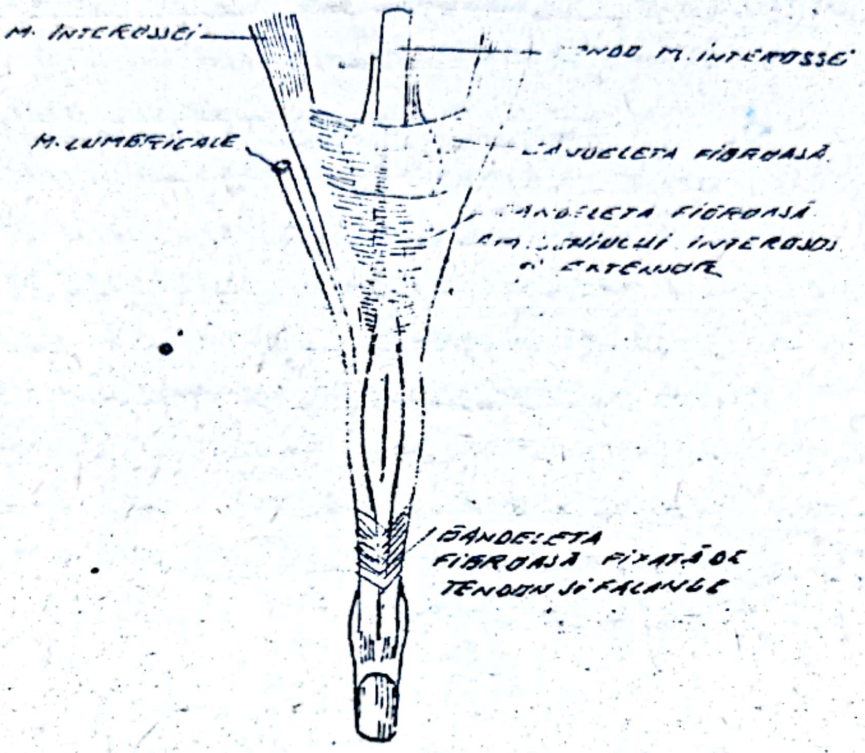


Fig.64 - Tendon extensor al degetului.

Inervaţia muşchilor mîinii este dată de cubital pentru regiunea hipotenară, ultimii doi lombricali, toţi interoscşii, scurtul adductor şi fasciculul profund a scurtului flexor al policelui, iar în rest din median.

## APONEVROZELE (FASCIILE) SI DEPENDINTELE LOR

Fiecare dintre muşchii care leagă centura scapulară de trunchi prezintă aponevroza lui cu diferenţele particulare, în funcţie de dezvoltarea şi importanţa sa.

1. - Aponevroza dinţatului mare se prezintă deobicei ca o simplă lamă celuloasă, care acoperă muşchiul, avînd aceiaşi inserţie ca şi el.

2. - Aponevroza pectoralului mare acoperă muşchiul avînd aceleaşi inserţii, continuînd în sus şi înafară aponevroza deltoidului, iar la marginea inferioară a pectoralului se dedublează, una din foiţe mergînd să acopere faţa profundă a muşchiului, iar cealaltă se îndreaptă îndărăt către marginea inferioară a dorsalului mare, continuîndu-se cu aponevroza acestui muşchi. Această foiţă se numeşte foiţa axilară, aponevroza axilară sau a scobiturii axilei (fascia axillaris).

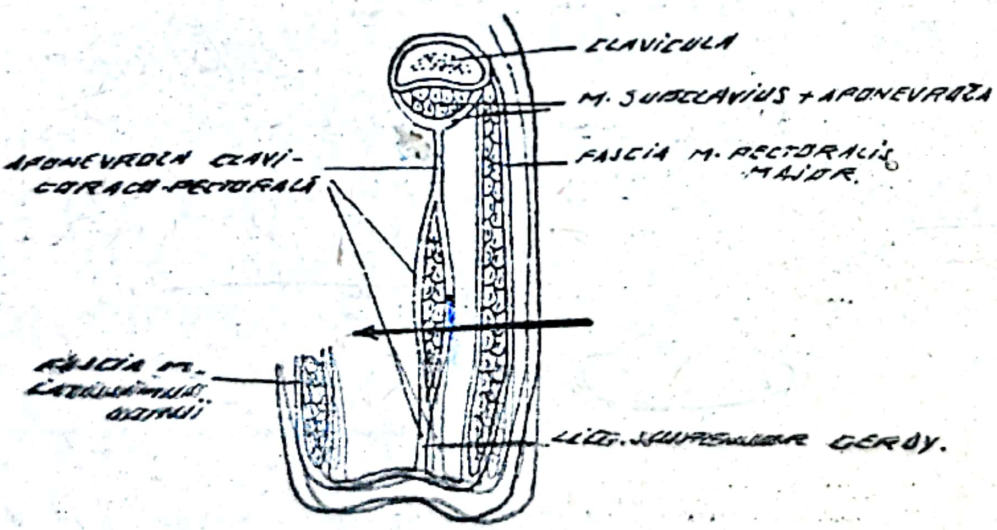


Fig. 65 - Secţiune antero-posterioară a axilei.

3. - Aponevroza subclavicularului învelește mușchiul, prinzîndu-se pe marginea anterioară și posterioară a claviculei, realizînd astfel o lojă osteofibroasă cu fața inferioară a claviculei pentru mușchiul subclavicular.

4. - Aponevroza clavi-coraco-axilară se întinde între teaca subclavicularului, coracoidă și marginea superioară a pectoralului mic, la care nivel se dedublează pentru a învecui mușchiul, iar la

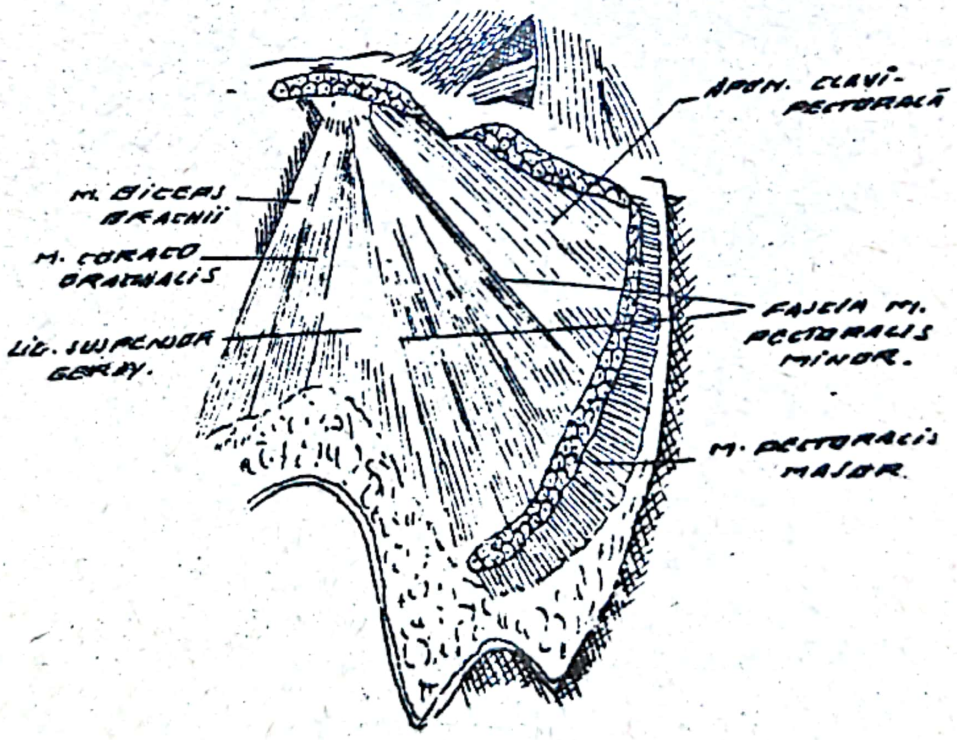


Fig. 66 - Aponevroza clavi-coraco-axilară vedere axilară.

marginea inferioară a lui se continuă cu o lamă (ligamentul suspensor al axilei - Gerdy) care vine să se insere pe aponevroza axilară. În total se realizează aponevroza clavi-coraco-axilară cu cele trei segmente ale sale: 1/ clavi-pectoral, 2/ teaca pectoralului mic şi 3/ ligamentul suspensor al axilei.

La nivelul muşchilor umărului vom distinge:

5. - Aponevroza deltoidiană, care întecueşte muşchiul, continuându-se îndărăt cu aponevroza subspinosului, a cărui dependinţă este, iar înainte cu a pectoralului mare;

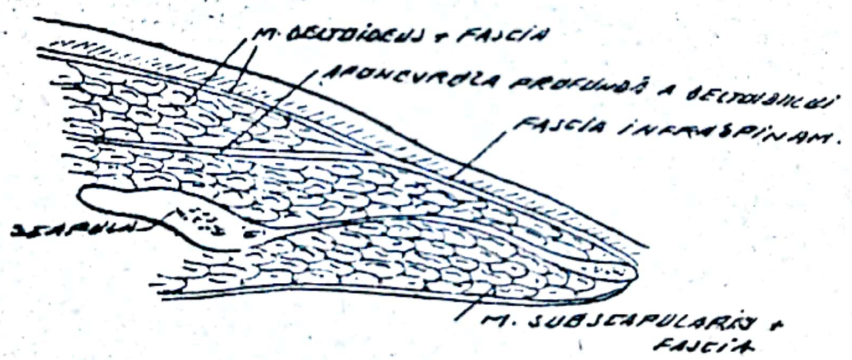


Fig.67 - Secţiune transversală a omoplatului şi muşchilor (dispoziţia aponevrozelor).

6. - Aponevrozele supra şi subspinosului (fascia supra spinam, fascia infra spinam), acoperă muşchii respectivi, realizînd cu fasele corespondente loje osteofibroase pentru aceşti muşchi;

7. - Aponevroza subscapulară (fascia subscapularis) este redusă la o simplă lamă celuloasă ce acoperă mușchiul.

8. Aponevroza brațului (fascia brachii) se prezintă ca un manșon, care învelește musculatura,

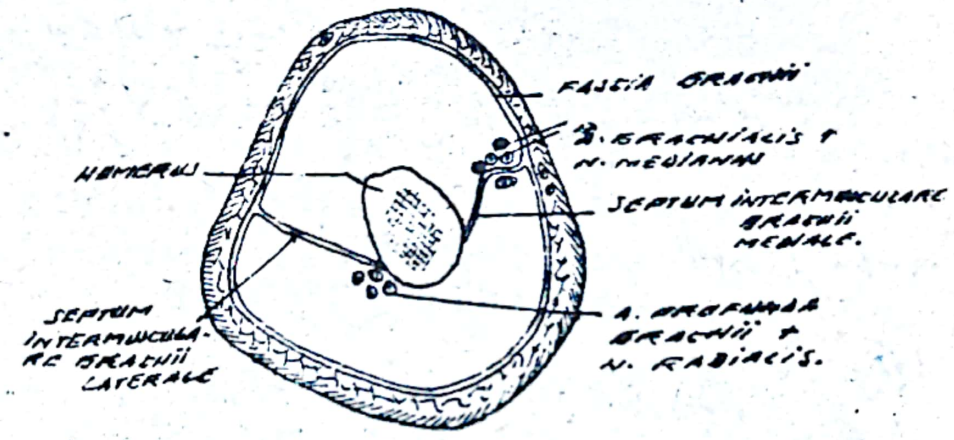


Fig.68 - Aponevroza brațului.

vasele, nervii profunzi și scheletul. La partea superioară, aponevroza brațului se continuă înainte cu aponevroza pectoralului mare, în urmă cu a subspinosului, înafară cu a deltoidului și înainte cu a axilei, iar la partea inferioară, aponevroza brahială aderă la epicondil, epitrohlee și olecran, continuîndu-se cu aponevroza antebrațului. Fața internă a aponevrozei brahiale, emite două septuri fibroase, rezistente, numite septurile intermuscu-

lare intern şi extern (septum intermusculare brachii mediale, septum intermusculare brachii laterale); cel intern se inseră pe buza internă a culisei bicipitale, marginea internă a humerusului şi epitrohlee, iar cel extern pe buza externă a culisei bicipitale, partea externă a amprentei deltoidiene, marginea externă a humerusului şi epicondil.

Aceste septuri intermusculare realizează delimitarea celor două loje musculare anterioară şi posterioară a braţului, care nu sînt absolut izolate una de alta, deoarece vase şi nervi le perforează, cum ar fi intern nervul cubital şi extern nervul radial şi artera humerală profundă.

I. Culisele (canalele) osteofibroase ale tendoanelor flexorului comun al degetelor.

Tendoanele flexorilor trec la nivelul pumnului prin canalul osteofibros carpian. De pe faţa profundă a ligamentului inelar al carpului (lig.carpi volare) pleacă un sept sagital către scafoid şi

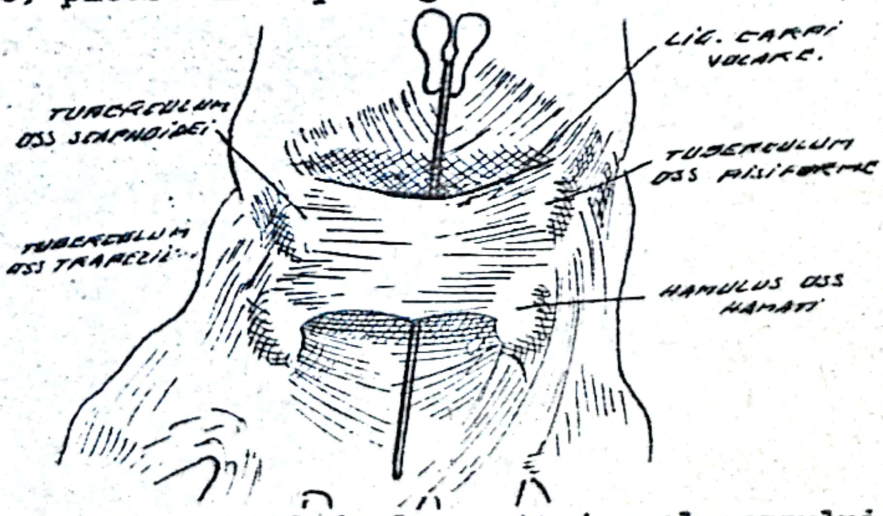


Fig.69 - Ligamentul inelar anterior al carpului.

trapezoid, împărţind canalul carpian într-un compartiment extern mai mic, prin care trece tendonul palmarului mare şi altul intern mai mare pentru tendoanele flexorilor.

O lamă fibroasă în formă de ulue, cu concavitatea în jos, care se prinde pe marginile laterale ale falangelor, şi ţine de la articulaţia metacarpofalangiană pînă la extremitatea posterioară a falangei a III-a, realizează cu faţa anterioară a falangelor un tunel osteo-fibros prin care alunecă tendoanele flexorilor degetelor. La nivelul articulaţiilor interfalangiene lama fibroasă este mai slab reprezentată.

10. Sinovialele tendinoase ale flexorilor (vaginae sinoviales digitales manus).

Pentru a favoriza alunecarea în canalele osteofibroase, tendoanele sînt înconjurate de teci sinoviale. Astfel, deosebim o sinovială pentru tendonul palmarului mare în canalul carpian, care nu depăşeşte în sus scafoidul şi sinoviale pentru tendoanele flexorilor, în canalele carpian şi digitale. Acestea din urmă sînt în număr de cinci, din care trei digitale şi două digitocarpiene.

11. Sinovialele digitale sînt independente şi privesc degetele 2, 3, 4; au aspect cilindric şi se întind de la baza falangei III pînă la articulaţia metacarpofalangian. Fiecare teacă sinovială este formată dintr-o foiţă viscerală ce înveleşte într-o

teacă comună tendoanele celor doi flexori, superficial şi profund şi o foiţă parietală care căptuşeşte canalul osteofibros digital. La faţa profundă a

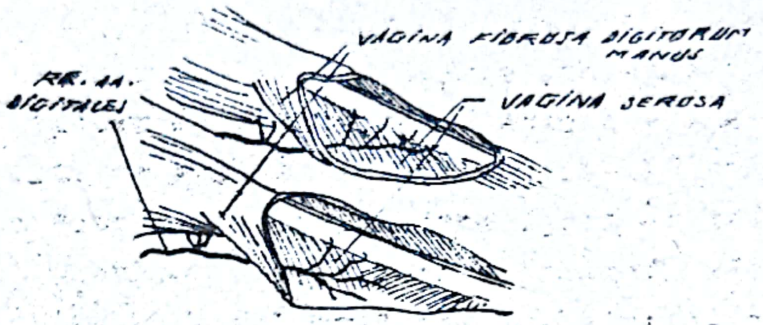


Fig.7o - Tendonul flexor cu teaca seroasă.

tendoanelor,cele două foiţe sînt unite din loc în loc alcătuind mezotendoanele sau frînele tendoanelor, în componenţa cărora se găsesc vase nutritive.

12. Sinovialele digito-carpiene, se deosebesc în: una externă sau radială care înconjoară tendonul flexor lung al policelui, întinzîndu-se de la baza falangei a II-a pînă la două laturi de deget deasupra ligamentului inelar anterior al carpului şi alta internă sau cubitală care întecueşte tendoanele celor doi flexori ai auricularului de la baza falangei a III-a pînă la articulaţia metacarpofalangiană, de unde se lărgeşte înglobînd toate tendoanele flexorilor ultimilor patru degete, sfîrşind la acelaşi nivel ca şi cea radială.

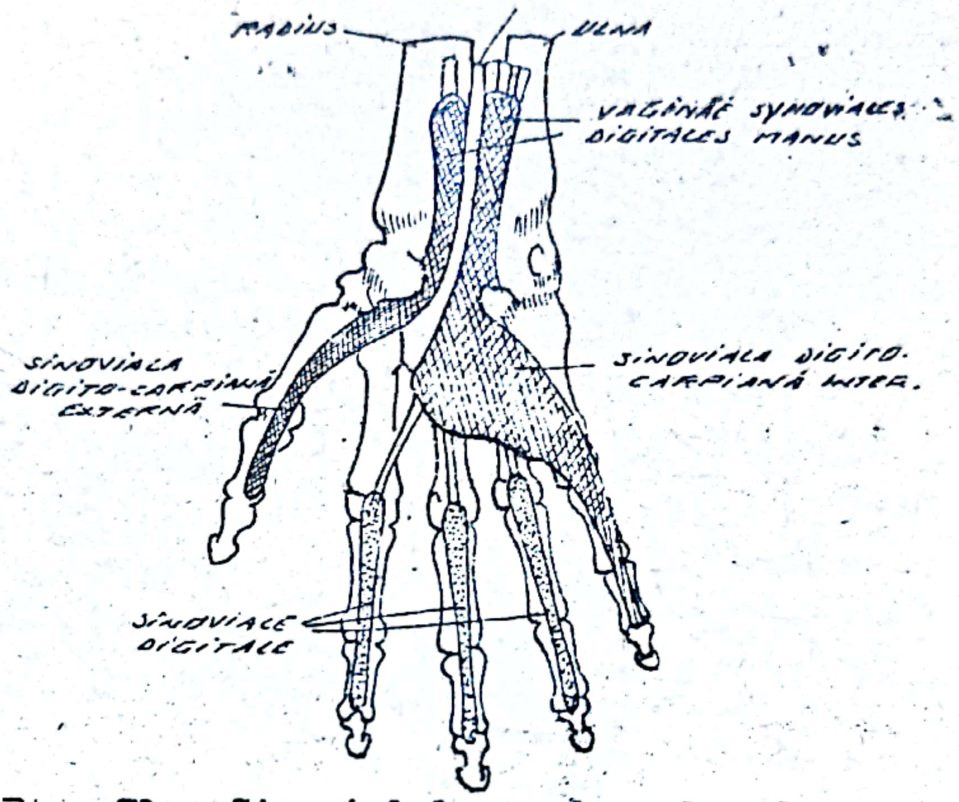


Fig. 71 - Sinovialele tendoanelor flexorilor mîinii (vaginae synoviales digitales manus).

12 Culisele (canalele) osteofibroase ale tendoanelor extensorilor degetelor.

Pentru realizarea activităţii muşchilor extenzori, cît şi flexori ai degetelor, tendoanele lor sînt menţinute aplicate pe planul osos al pumnului. Ca şi la flexori, şi la extensori se găsesc culise sau canale osteofibroase care sînt realizate pe de o parte de şanţurile de pe faţa posterioară a epifizelor oaselor antebraţului şi pe de altă parte de ligamentul inelar posterior al carpului. (retinaculum extensorum). Acest ligament este repre-

zentat de o bandeletă fibroasă dispusă transversal pe faţa posterioară a articulaţiei pumnului, care se continuă în sus şi în jos cu aponevrozele respective dorsale ale antebraţului şi mîinii; extremităţile se prind înăuntru pe piramidal şi pisiform iar în afară pe partea externă a extremităţii inferioare a radiusului. De pe faţa profundă a ligamentului se desprind o serie de septuri ce merg la

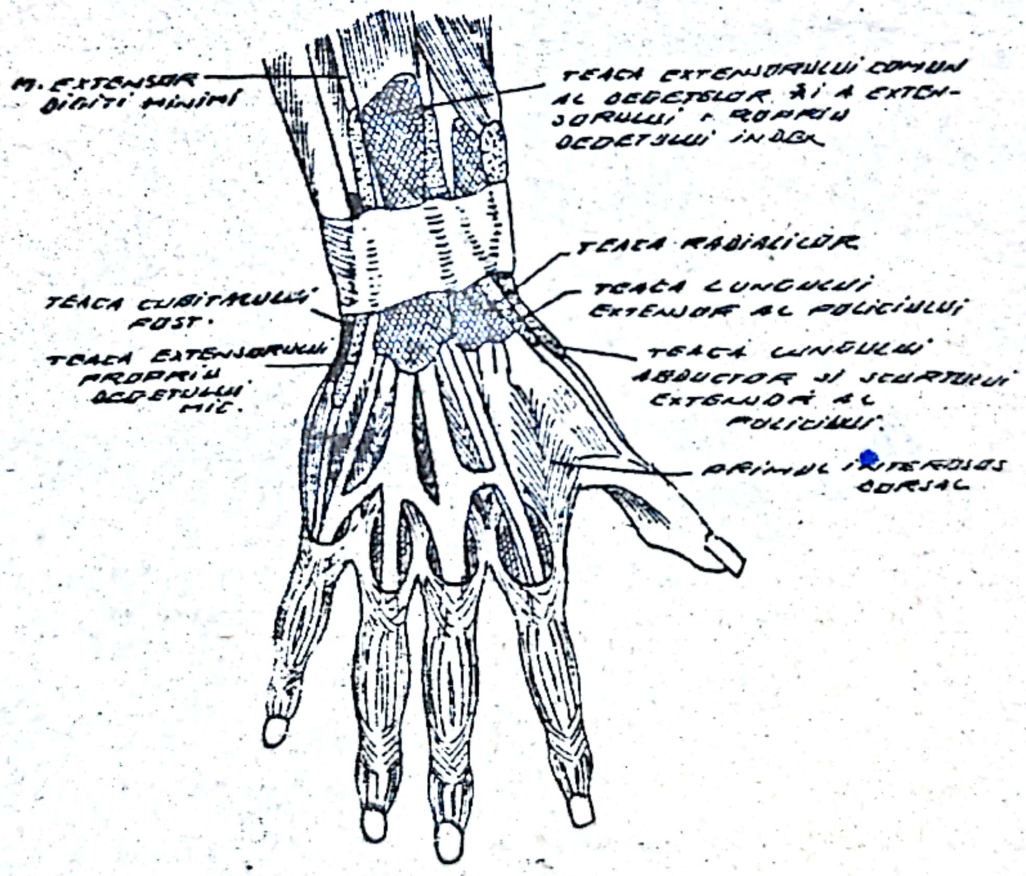


Fig.72. - Sinovialele tendoanelor extensorilor.

crestele osoase respective, delimitînd mai multe eulise osteofibroase, care dinafară înăuntru sînt: 1.- a lungului abductor şi scurt extensor ai policelui; 2.- a celor doi radiali externi; 3.- ai extensorului lung al policelui; 4.- a extensorilor comun al degetelor şi propriu al indexului; 5.- ai extensorului auricular şi ultima; 6.- a cubitalului posterior.

14. Sinovialele tendoanelor extensorilor

In acelaşi scop ca şi în flexori, tendoanele extensorilor la nivelul eulisoler osteo-fibroase sînt învelite în teci sinoviale, care se întind de la 1-2 cm dedesubtul ligamentului inelar dorsal şi pînă la 2-3 cm deasupra.

15. Aponevroza antebraţului, are aspectul unui manşon la fel ca şi a braţului, continuîndu-se în sus cu a braţului, iar inferior cu aponevroza mîinii fiind întărită la nivelul pumnului de cele două ligamente inelare anterior şi posterior.

Faţa internă a ei aderă la marginea posterioară a antebraţului şi trimite către muşchii celor două regiuni numeroase prelungiri, care realizează la fiecare din ei cîte un înveliş în general foarte subţire, ca şi la braţ. Mai bine reprezentată este prelungirea intramusculară şi deasupra flexorului comuna superficială numită şi aponevroza profundă sau a flexorului superficial.

16. Aponevroza mîinii se distinge în aponevrozele regiunii palmare şi dorsale.

17. Aponevrozele regiunii palmare sînt în număr de două: una superficială şi alta profundă.

18. Aponevroza palmară superficială situată sub piele şi deasupra tendoanelor şi muşchilor în raport cu structura sa prezintă trei porţiuni: mijlocie, externă şi internă.

19. Aponevroza palmară mijlocie sau ligamentul palmar, este cuprinsă între cele două eminenţe tena-

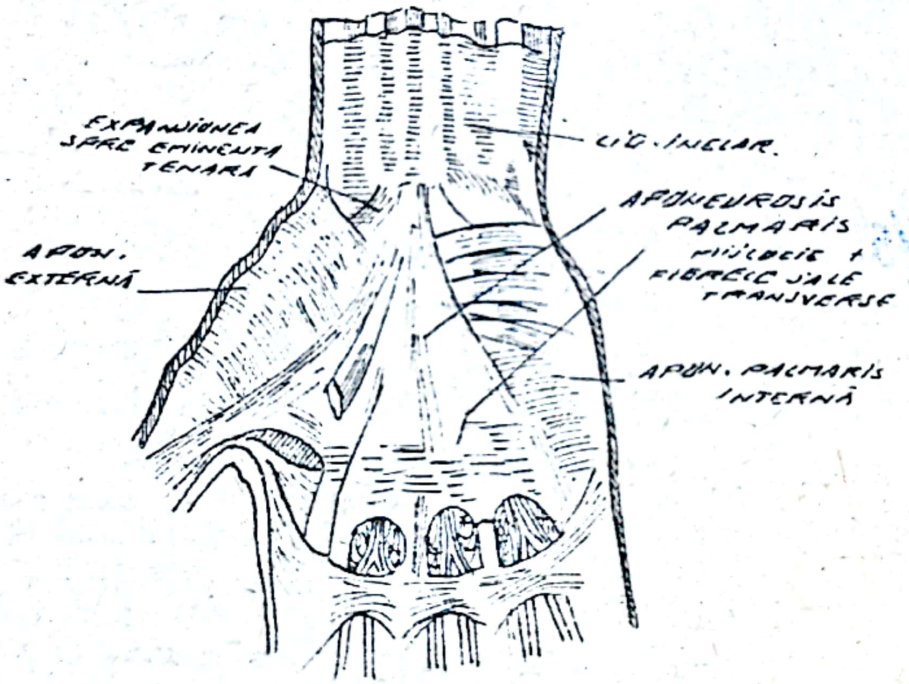


Fig. 73 - Aponevroza palmară superficială pe faţa anterioară.

ră şi hipotenară, avînd forma triunghiulară cu vîrful la ligamentul inelar anterior, la care aderă şi

de unde se continuă cu tendonul palmarului mic, iar baza la rădăcina degetelor.

In constituţia sa se deosebesc fibre longitudinale şi transversale; primele pornesc din tendonul palmarului mic şi au o repartiţie uniformă în 1/3 superioară, ca în 2/3 inferioare să se condenseze în dreptul tendoanelor flexorilor, realizînd patru bandelete distincte, cîte una pentru fiecare deget, numite bandelete pretendinoase (chiasma tendinum).

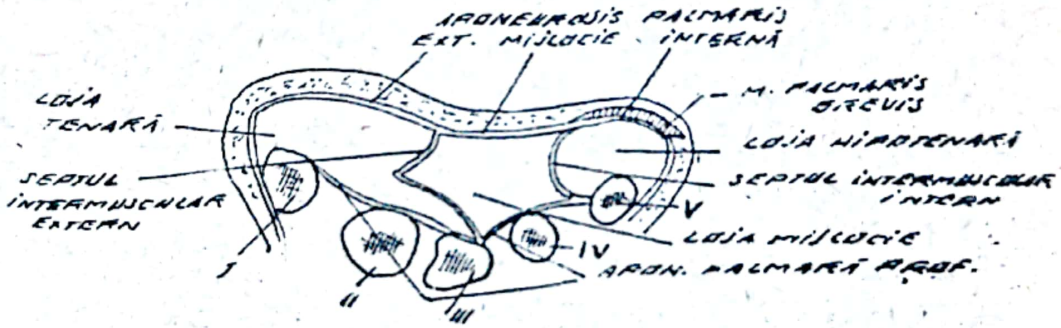


Fig.74 - Aponevroza pumnului şi a mîinii.

La partea inferioară a palmei ele trimit cîteva fibre la pielea pliului digitopalmar, iar restul se împarte în două lanţhete internă şi externă, care încorjură rădăcina degetului respectiv ajungînd pe faţa dorsală a primei falange pe care se fixează.

Fibrele longitudinale dintre bandelete

(intertendinoase), unele coboară pînă la partea inferioară a regiunii palmare şi se fixează pe faţa profundă a pielii la nivelul spaţiilor interosoase, altele coboară pînă la pliurile digitopalmare (care este limita dintre regiunea palmară şi a degetelor).

Fibrele transversale sînt mai numeroase şi condensate la partea inferioară a regiunii şi pornesc de la marginea anterioară şi capul metacarpianului mergînd să se prindă pe părţile similare a celorlalte metacarpiene. Se descriu fibre lungi, mai superficiale care se întind de la metacarpienele 2 la 5 şi scurte, situate profund care reunesc două metacarpiene vecine. Aceste fibre se încrucişează cu cele longitudinale şi măresc rezistenţa aponevrozei palmare, delimitînd în acelaşi timp cu cele opt langhete, 7 deschideri în formă de arcade, 4 răspunzînd degetelor şi 3 spaţiilor interdigitale (arcade interdigitale); prin primele trec tendoanele flexorului degetelor, iar sub arcadele interdigitale trec lombricarii, arterele, venele şi nervii colaterali ai degetelor.

Dedesubtul fibrelor transversale se descriu alte fibre care merg de la falanga primă a policelui la cea a auricularului, trecînd succesiv deasupra articulaţiilor metacarpo-falangiene, formînd o bandeletă neîntreruptă numită bandeletă transversă subcutanată sau ligamentele interdigitale.

De pe faţa profundă a ligamentului palmar

pleacă septuri mai ales în partea inferioară a palmei către aponevroza palmară profundă, realizînd un fel de teci pentru tendoanele flexorilor. De asemeni mai pleacă fibre, numai la nivelul capului metacarpului care trec pe faţa posterioară a degetelor la teaca tendoanelor extensorilor - numite perforante.

2o. Aponevroza palmară externă sau tenară şi cea internă sau hipotenară sînt foarte subţiri în contrast cu cea mijlocie şi acoper masele musculare respective. La limita dintre segmentul mijlociu şi extern a aponevrozei palmare se desprinde un sept care se inseră pe marginea anterioară a metacarpienelor III şi separă loja musculară externă de cea mijlocie. La fel şi între segmentele mijlociu şi intern este un alt sept care se inseră pe al 5-lea metacarpian şi separă loja internă de cea mijlocie.

2. Aponevroza palmară profundă acoperă interosoşii şi metacarpienele pe care se inseră, în sus continuîndu-se cu ligamentele articulaţiilor carpiene şi în jos cu ligamentul transvers al metacarpului.

Aponevrozele regiunii dorsale a mîinii se disting în superficială, care acoperă tendoanele extensorilor şi profundă care stă pe metacarpiene şi interosoşii dorsali.-

# A N G E O L O G I E

## A.- ARTERE

Artera axilară (a.axillaris) continuă subclaviculara, dedesubtul mijlocului claviculei, străbate axila în diagonală şi sfîrşeşte la marginea inferioară a pectoralului mare, unde îşi schimbă numele în humerală.

Are o direcţie orizontală cînd braţul este întins orizontal, uşor curbă cu concavitatea în jos şi înăuntru, cînd braţul cade dealungul corpului şi uşor curbă cu concavitatea în sus, cînd braţul este ridicat vertical.

Raporte: anterior - peretele anterior al axilei (piele, ţesut celular subcutanat, aponevroza, pectoralul mare şi aponevroza clavi-coraco-axilară cu pectoralul mic). In funcţie de pectoralul mic îi distingem arterei trei segmente: supra, retro şi infrapectoral.

Extern - articulaţia umărului şi muşchiul coracobrahial (satelitul arterei).

Posterior - primele digitaţii ale dinţatului mare şi peretele posterior al axilei, format de sus în jos de subscapular, rotund mic, rotund mare şi dorsal mare.

Intern - peretele lateral al toracelui, acoperit de dinţatul mare.

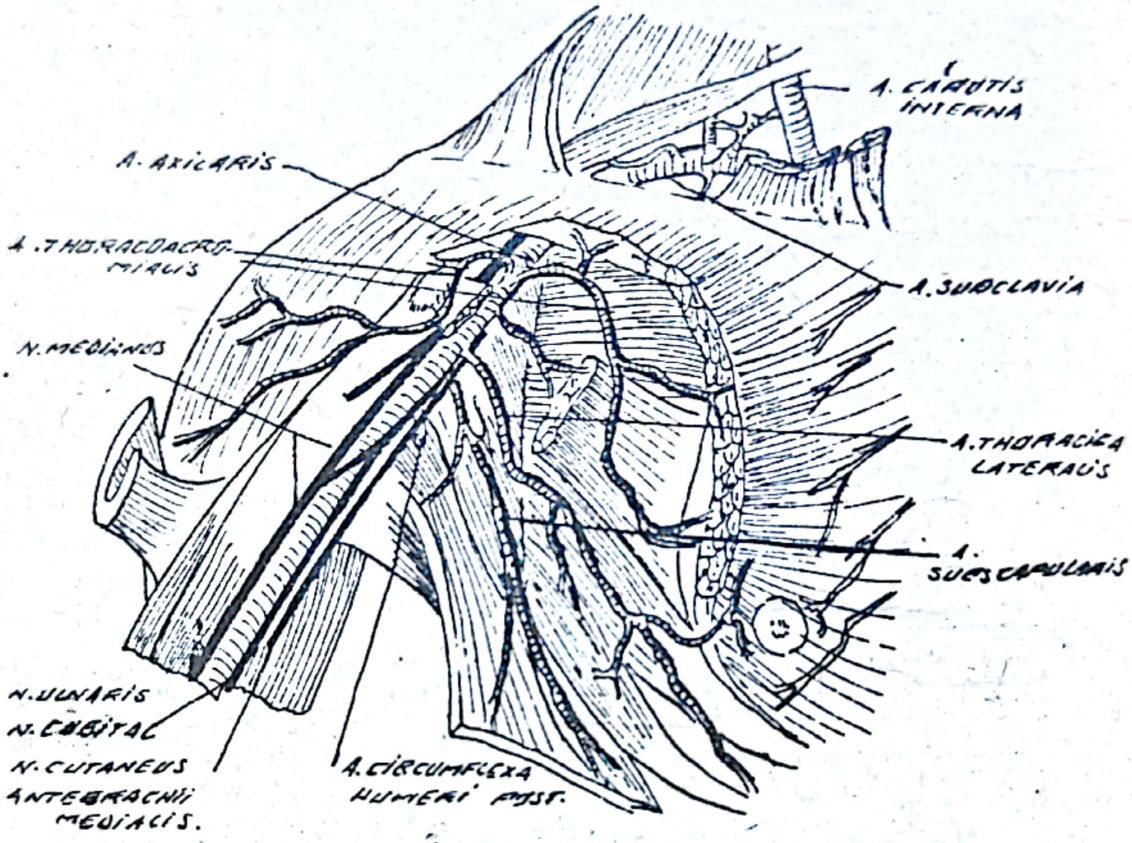


**Fig. 75 - Artera subclaviculară şi artera axilară.**

In tot traiectul său artera este însoţită de vena axilară şi de plexul brahial, cu care împreună formează pachetul vasculo-nervos al axilei. Vena se află de partea internă, iar nervii sînt dispuşi astfel: în prima porţiune (suprapectorală),

extern se găsesc trunchiurile secundare ale plexului brahial, iar anterior nervul muşchiului pectoral mare; în porţiunea a 2-a (retropectorală), în afară, se află trunchiul antero-extern, posterior trunchiul radio-circumflex, iar intern trunchiul antero-intern (între arteră şi venă); în porţiunea a 3-a (infrapectorală), intern se află nervul cubital, brahial cutanat intern şi accesorul său, anterior este furca medianului şi în special rădăcina internă, în afară medianul şi musculocutanatul, iar posterior radiocircumflexul.

Colaterale

1.- A.acromio-toracică (a.thoraco-acromialis) - naşte în prima porţiune şi se împarte într-un ram intern (a.toracica suprema) pentru muşchii pectorali şi altul extern (a.acromialis), care merge în şanţul delto-pectoral şi se distribuie deltoidului.

2.- A.toracică superioară

3.- A.mamară externă (a.thoracica lateralis) se desprinde din a doua porţiune şi merge între dinţatul mare şi pectorali, împărţindu-se într-un ram posterior şi altul anterior care vascularizează 1 muşchiul subscapular, 2 dinţat mare, 3 pectoralii, 4 glanda mamară şi 5 pielea regiunii antero-laterale a toracelui.

4.- Scapulara inferioară (a.subscapularis) - 1 este cel mai voluminos ram al axilarei; pleacă din 2 porţiunea a 3-a a ei şi se 3 îndreaptă spre margi-

nea axilară a omoplatului, parcurgînd triunghiul birondotricipital şi se distribuie muşchilor subscapular, subspinos, rotund mare, dorsal mare. Participă la formarea cercului arterial periscapular împreună cu scapulara superioară (a.suprascapularis) şi scapulara posterioară (a.transversa colli), ramuri din artera subclavie.

5 Circumflexa anterioară
6 Circumflexa posterioară (a.circumflexa humeri posterior) poate fi dintr-un trunchi cu precedenta sau separat, trece prin patrulaterul birondo-humero-tricipital (Velpeau) cu nervul circumflex pe faţa posterioară a gîtului chirurgical şi realizează cu cea anterioară cercul arterial al gîtului chirurgical humeral.

Artera humerală (a.brachialis).

Figură vascularizaţia braţului pe faţa antero-internă a căruia este situată, întinsîndu-se

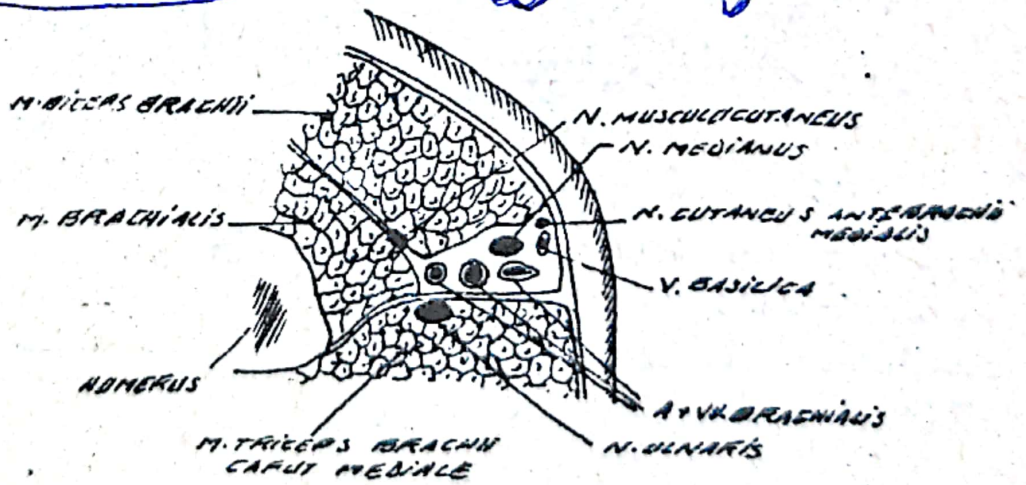


Fig.76 - Artera humerală - secţiune transversală în 1/3 mijlocie a braţului.

de la marginea inferioară a pectoralului mare şi pînă la 2-3 cm sub plica cotului, unde se bifurcă în radială şi cubitală.

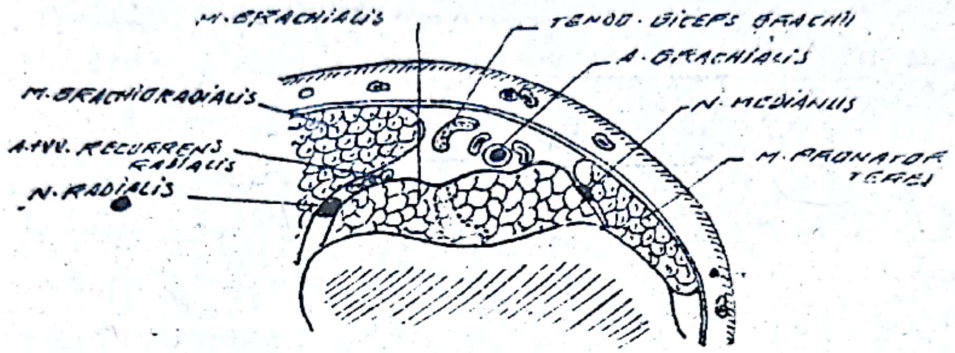


Fig.77 - Artera humerală secţiune transversală la plica cotului.

Raporte - anterior - coracobrahialul şi mai jos marginea internă a bicepsului (muşchi satelit al ei) şi la cot expansiunea aponevrotică a bicepsului.

Posterior - septul intermuscular intern şi vastul intern superior, iar inferior, brahialul anterior.

Extern - coracobrahialul superior, iar în rest interstiţiul dintre biceps şi brahialul anterior; la cot este tendonul bicepsului.

Intern - aponevroza şi pielea, iar la cot este fascicolul coronoidian a pronatorului rotund.

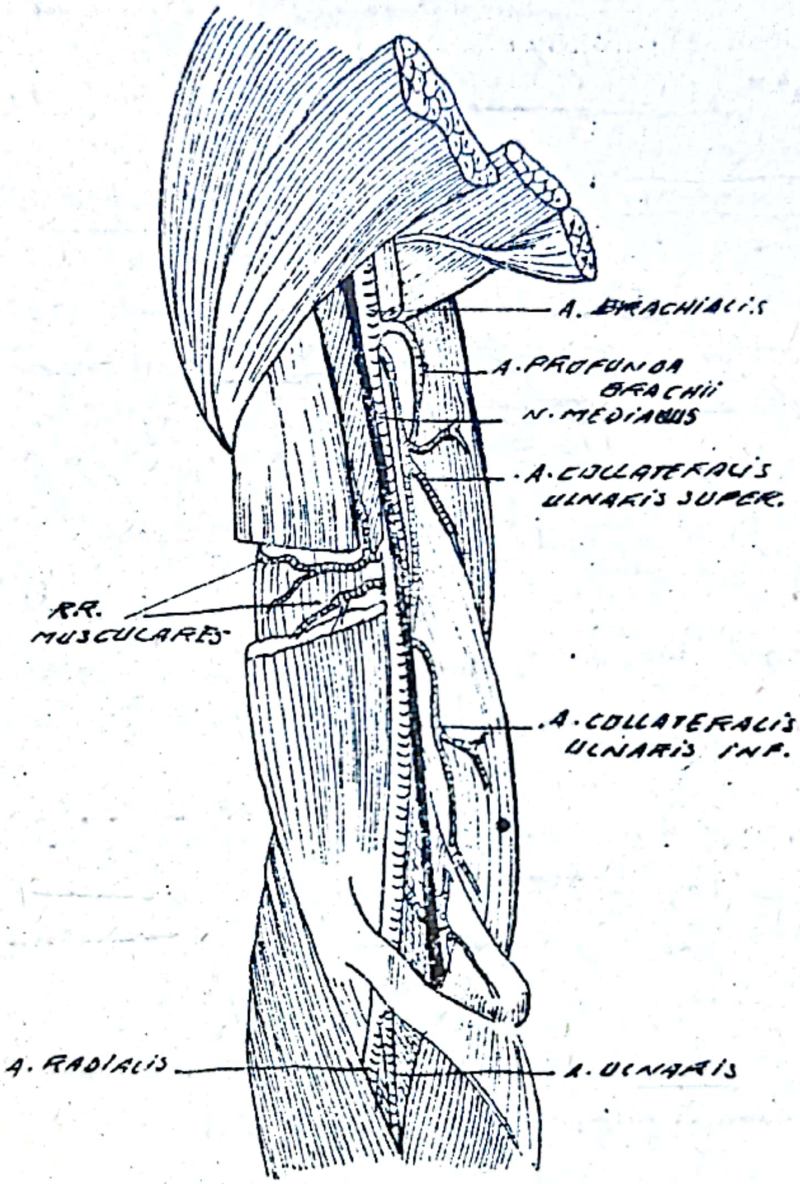


Fig. 78 - Artera humerală (a.brachialis).

Scanned with OKEN Scanner

Artera este însoțită în parcursul ei de două vene, una internă și alta externă și are următoarele raporturi cu ramurile plexului brahial: cubitalul și brahialul cutanat intern sînt situați intern în partea superioară, ca apoi primul să treacă în loja posterioară, iar al doilea sub piele; radialul se află posterior pînă pătrunde în fanta humero-tricipitală și apoi în șanțul de torsiune; cel mai intim raport îl are medianul, care în partea superioară se găsește extern, apoi o încrucișează anterior (deobicei) și se plasează intern. Artera, venele și medianul alcătuiesc împreună pachetul vasculo-nervos al brațului.

Colaterale

1.- Ramuri musculare pentru mușchii anteriori ai brațului;

2.- Colaterala externă sau humerala profundă (a.collateralis radialis), este cel mai voluminos ram. care naște din porțiunea inițială a humeralei, pătrunde apoi în spațiul humero-tricipital și mai departe în șanțul de torsiune, mergînd împreună cu venele satelite și nervul radial. In traiectul său dă ramuri pentru triceps și în șanțul bicipital extern deasupra epicondilului se bifurcă într-un ram anterior care merge pe fața anterioară a cotului și se anastomozează cu recurenta radială anterioară din radială și un ram posterior care coboară pe fața posterioară a cotului, anastomozîndu-se cu

recur. [illegible]

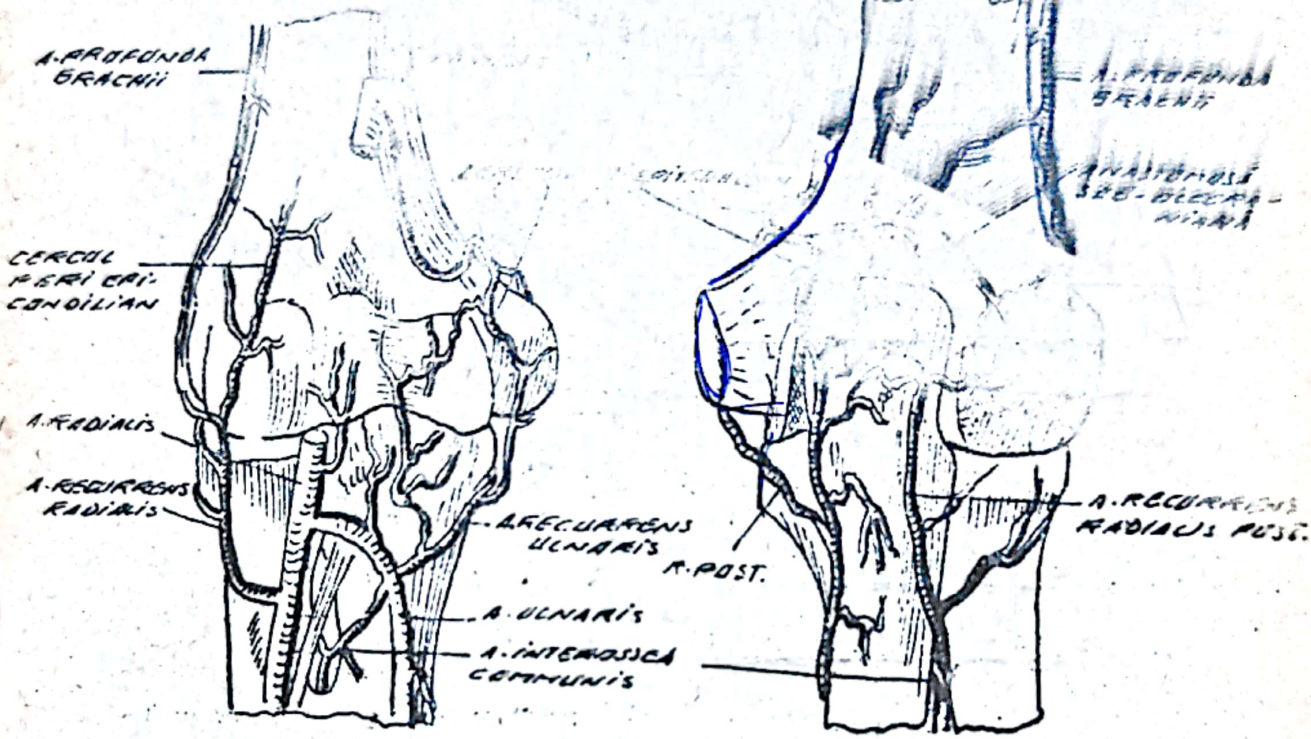


Fig.79 - Cercurile arteriale ale cotului.

3.- Colaterala internă superioară (a. collateralis ulnaris superior) - naşte în partea superioară a braţului de unde se îndreaptă în jos şi înăuntru, perforează septul intermuscular intern împreună cu cubitalul, venind să se anastomozeze pe faţa posterioară a cotului cu recurenta cubitală posterioară.

4.- Colaterala internă inferioară (a.collate-

ralis ulnaris inferior) se desprinde din humerală în 1/3 inferioară a braţului, îndreptîndu-se în jos şi înăuntru în urma medianului, ca deasupra epitrohleei să se împartă într-un ram anterior care se anastomozează cu recurenta cubitală anterioară şi un ram posterior, ce coboară posterior epitrohleei şi se anastomozează cu recurenta cubitală posterioară. Din ea se detaşează un ram care se îndreaptă înafară unde se anastomozează cu humerala profundă şi recurenta radială posterioară, realizînd aşa zisa anastomoză supraolecraniană.

5.- Nutritiva osului (a-nutricae humeri) îşi are originea cam în 1/3 medie a braţului şi se angajează în canalul nutritiv al humerusului.

Artera radială (a.radialis)

Este ramul extern de bifurcaţie a humeralei şi se întinde de la 2-3 cm sub mijlocul plicei cotului pînă în primul spaţiu interosos; iniţial se îndreaptă în jos şi înafară, apoi coboară vertical pînă la baza stiloidei radiale pe care o înconjoară dirijîndu-se în jos, îndărăt şi înăuntru, ca să ajungă pe faţa posterioară a pumnului. Aici parcurge în diagonală tabachera anatomică, ajungînd la extremitatea proximală a primului spaţiu interosos, pe care-l străbate dindărăt înainte şi ajunsă în regiunea palmară se anastomozează cu cubito-palmara pentru a forma arcada palmară profundă.

Rapoarte - anterior - în 1/3 superioară

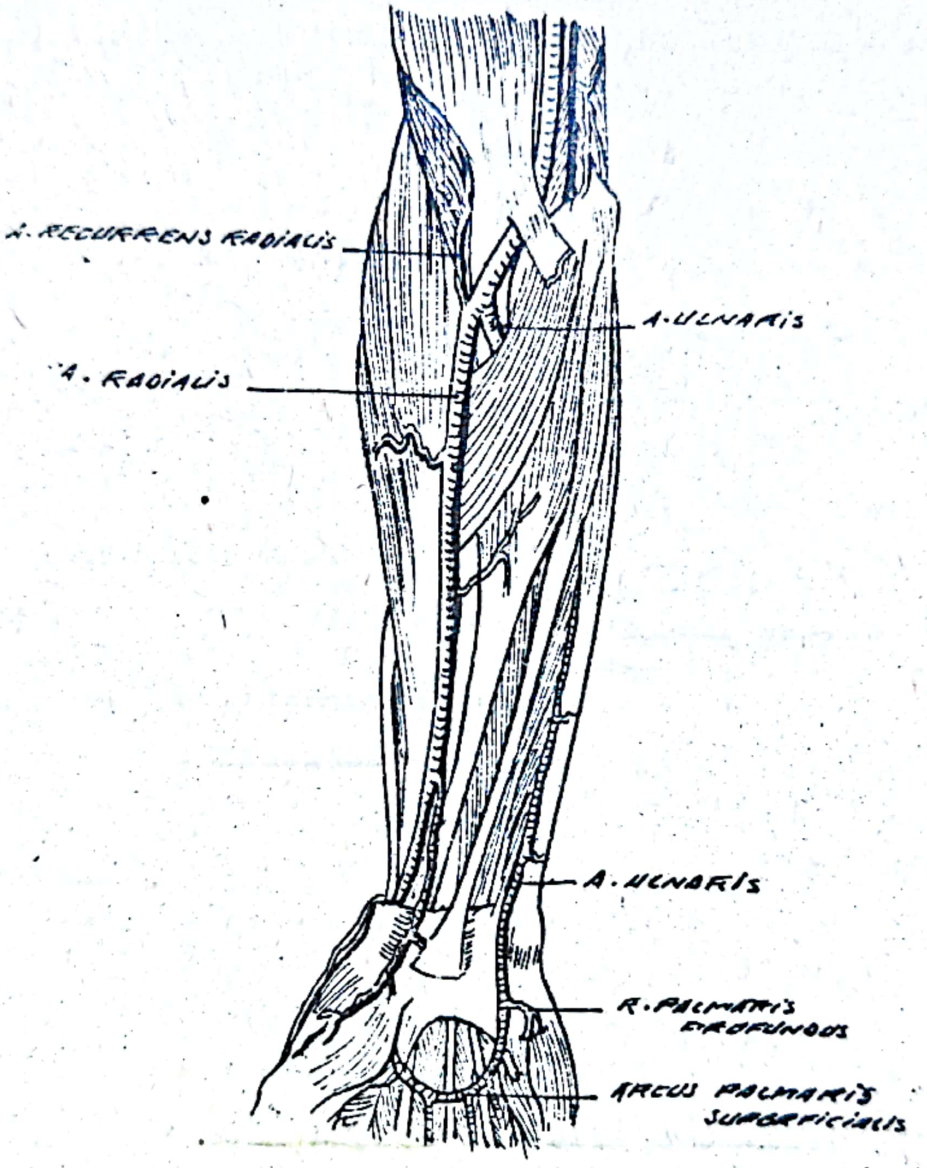


Fig. 80 - Artera radială .

marginea anterioară a supinatorului lung și în 2/3 - inferioare aponevroza și planurile superficiale, iar

la nivelul pumnului, tendoanele supinatorului lung, abductorului lung, extensorului scurt şi lung al policelui.

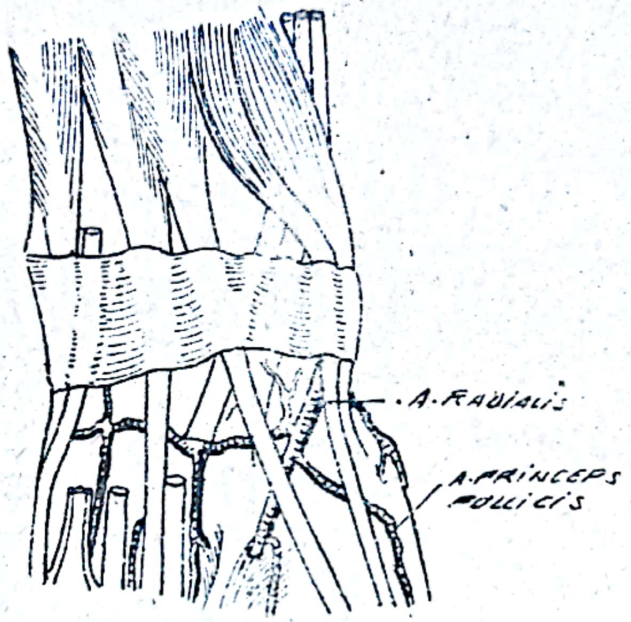


Fig.91 - Artera radială în tabacherea anatomică.

Posterior de sus în jos se găseşte 1 supinatorul scurt, 2 pronatorul rotund, 3 flexorul comun superficial al degetelor şi 4 propriu al policelui, 5 pătratul pronator, 6 vîrful stiloidei radiale, 7 faţa posterioară a scafoidului şi 8 trapezului.

Artera - supinatorul lung.

Intera - pronatoral rotund şi mai jos palmarul mare.

Artera este întovărăşită de două vene satelite,

având extern ramul anterior al nervului radial. Între tendonul supinatorului lung şi palmarul mare se delimitează şanţul pulsului.

Colaterale

1.- Recurenta radială anterioară (a.recurrens radialis) naşte din porţiunea iniţială a radialei şi se îndreaptă în sus şi înafară periepicondilian, unde se anastomozează cu ramul anterior al humeralei profunde.

2.- Musculare - pentru muşchii cu care are raporte.

3.- Transversa anterioară a carpului (a.carpeus palmaris) - are originea la nivelul marginei inferioare a pronatorului pătrat, dealungul căruia merge şi se anastomozează cu un ram similar din cubitală.

4.- Radio-palmara (a.palmaris superficialis) se desprinde la nivelul stiloidei radiale şi coboară în regiunea palmei, unde frecvent se anastomozează cu terminarea cubitalei şi formează arcada palmară superficială.

5.- Dorsala policelui (a.princeps pollicis) după originea sa în tabacherea anatomică coboară pe faţa dorsală a policelui.

6.- Dorsala carpului (a.carpeus dorsalis) naşte la nivelul tabacherei anatomice şi se îndreaptă transversal înafară, anastomozîndu-se cu un ram

similar din cubitală, formînd arcada dorsală a mîinii (rete carpi dorsalis).

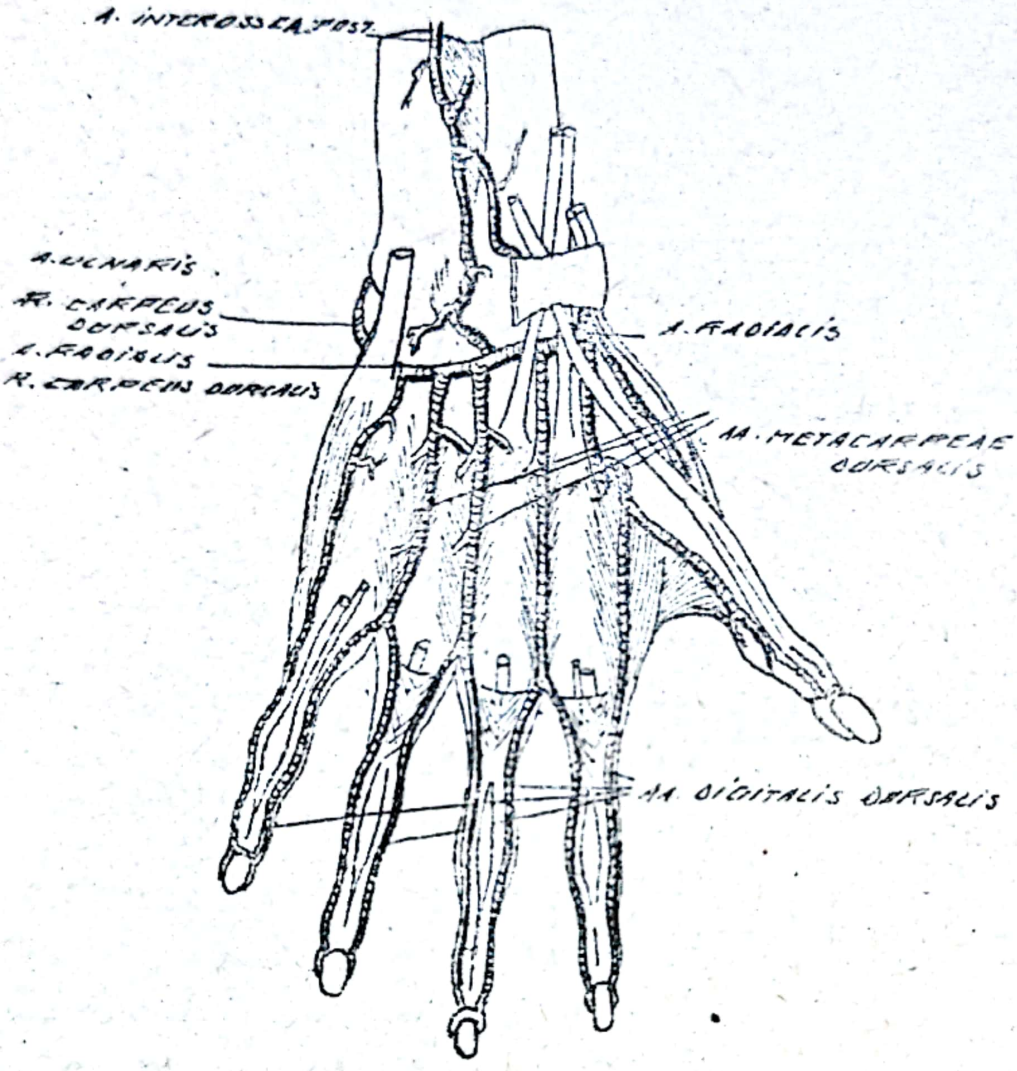


Fig.82 - Arterele dorsale ale mîinii.

**Artera cubitală** (a.ulnaris).

Este ramul intern de bifurcaţie a humeralei şi se întinde în jos pînă la partea inferioară a regiunii palmare, unde se anastomozează cu radio-palmara. În 1/3 superioară are o direcţie oblică

în jos şi înăuntru, iar în rest este verticală.

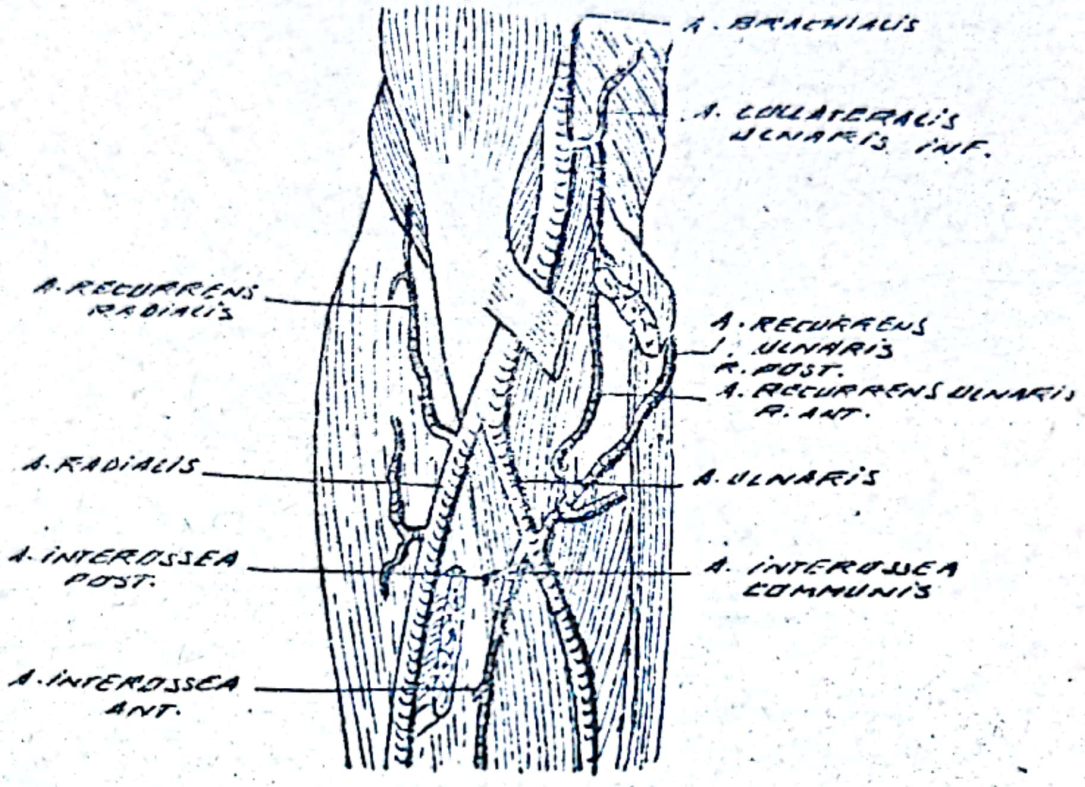


Fig. 83 - Bifurcarea humeralei.

Raporte. In porţiunea oblică are anterior muşchii epitrohleeni, (pronator rotund, palmarul mare şi mic, flexorul comun superficial al degetelor), iar posterior mai întîi brahialul anterior şi apoi flexorul comun profund al degetelor.

In porţiunea verticală are intern cubitalul anterior care o acoperă în parte (muşchi satelit); şi extern flexorul comun superficial al degetelor, pos-

terior flexorul comun profund şi anterior aponevroza antibrahială superficială şi profundă şi pielea.

La nivelul pumnului artera trece anterior ligamentului inelar anterior al carpului şi înafara pisiformului.

Artera este întovărăşită de două vene satelite; nervul cubital se află intern în porţiunea verticală, iar medianul o încrucişează anterior în porţiunea oblică după care se situiază extern şi mai la distanţă.

Colaterale:

1.- trunchiul recurentelor cubitale (a.recurrent ulnaris) naşte aproape de originea cubitalei de unde se îndreaptă în sus şi înăuntru, împărţindu-se în două ramuri anterior şi posterior, care merg pre şi retroepitrohlean respectiv pentru a se anastomoza cu ramuri din colateralele interne ale humeralei;

2.- trunchiul interosoaselor (a.interossea communis) se desprinde din cubitală în vecinătatea originei recurentelor, de unde se îndreaptă în jos, înafară şi îndărăt împărţindu-se în două ramuri, anterior şi posterior.

Ramul anterior coboară în interstiţiul dintre flexorii profund comun al degetelor şi propriu al policelui şi la nivelul feţei profunde a pronatorului patrat, perforează membrana interosoasă ajungînd în regiunea dorsală a pumnului unde se anastomozează cu

ramuri din dorsala carpului. Pe traiectul său dă un ram pentru nervul radial, care-l însoţeşte pînă la pumn, ramuri musculare şi ramuri posterioare (perforante), care se pierd în musculatura posterioară a antebraţului.

II Ramul posterior, imediat de la origine 1 traversează membrana interosoasă şi ajunge în regiunea posterioară a antebraţului, pe care o parcurge între straturile musculare superficial şi profund pînă la nivelul pumnului, unde se anastomozează cu cea anterioară. In traiectul său dă recurenta radială posterioară, care merge retroepicondilian să se anastomozeze cu ramul posterior din humerala profundă şi ramuri musculare;

3.- musculare - pentru muşchii din vecinătate.;

4.- cubito-dorsala (r. carpeus dorsalis), naşte din cubitală la circa 4-5 cm deasupra pumnului, apoi înconjoară cubitusul trecînd sub muşchiul cubital anterior şi ajunge pe faţa posterioară a antebraţului, unde se anastomozează cu similara sa din radială;

5.- transversa anterioară a carpului (r.carpeus palmaris) - parcurge marginea inferioară a pronatorului patrat anastomozîndu-se cu corespondenta sa din radială;

6.- cubito-palmara (r.palmaris profundus)

se desprinde din cubitală la nivelul piziformului, pătrunde în profunzimea masei musculare hipotenare ajungînd pe planul interosos, unde se anastomozează în plin canal cu terminarea radialei şi formează arcada palmară profundă.

## Arcadele arteriale ale mîinii

### Arcada dorsală a mîinii (rete carpi dorsalis)

Am văzut cum se formează la colateralele arterei radiale. De pe această arcadă pornesc ramuri ascendente, care merg în sus pe faţa posterioară a pumnului şi se anastomozează cu unul din ramurile interosoasei anterioare şi ramuri descendente. Acestea din urmă sînt reprezentate prin:

- trei interosoase dorsale (a.metacarpeae dorsales), pentru spaţiile 2,3 şi 4, care la nivelul bazei degetelor se bifurcă dînd colateralele digitale dorsale, pentru degetele respective, iar la nivelul spaţiilor interosoase emit perforante, care se anastomozează cu interosoasele palmare sau cu arcada palmară profundă;

- interosoasa primului spaţiu se separă din radială în momentul cînd aceasta traversează spaţiul interosos şi după un traiect variabil se anastomozează cu interosoasa palmară, care dă colateralele internă a policelui şi externă a indexului; frecvent aceste colaterale sînt date de interosoasa dorsală, în care caz cea anterioară este foarte redusă.

- colaterala internă a degetului mic.

Arcadele palmare (rete carpi palmari)

Se deosebesc în superficială și profundă.

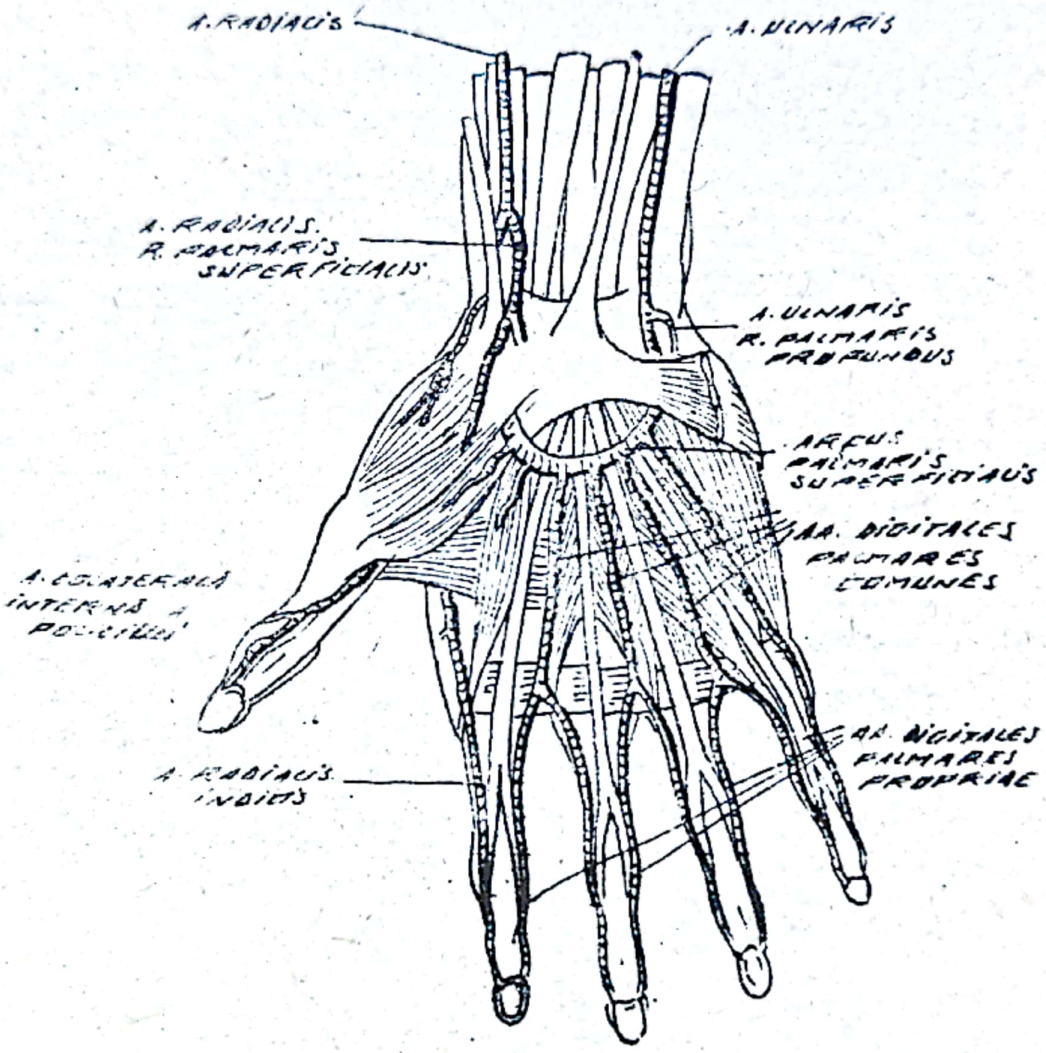


**Fig.84 - Arcada palmară superficială.**

Arcada palmară superficială (arcus palmaris (volaris) superficialis) se formează din terminarea cubitalei și radio-palmară și este situată sub aponevroza superficială, deasupra tendoanelor

flexorilor. Din concavitatea arcadei nu pleacă nici un ram, iar din convexitate se desprind patru artere digitale (numerotate dinăuntru în afară) care furnizează ramuri fine pentru lombricali, tendoanele flexorilor şi piele. Prima digitală dă colaterala internă a auricularului, iar celelalte se bifurcă la baza degetelor dînd colaterale ventrale pentru degetele respective.

Arcada palmară profundă (arcus palmaris (volaris) profundus) se formează din radială şi

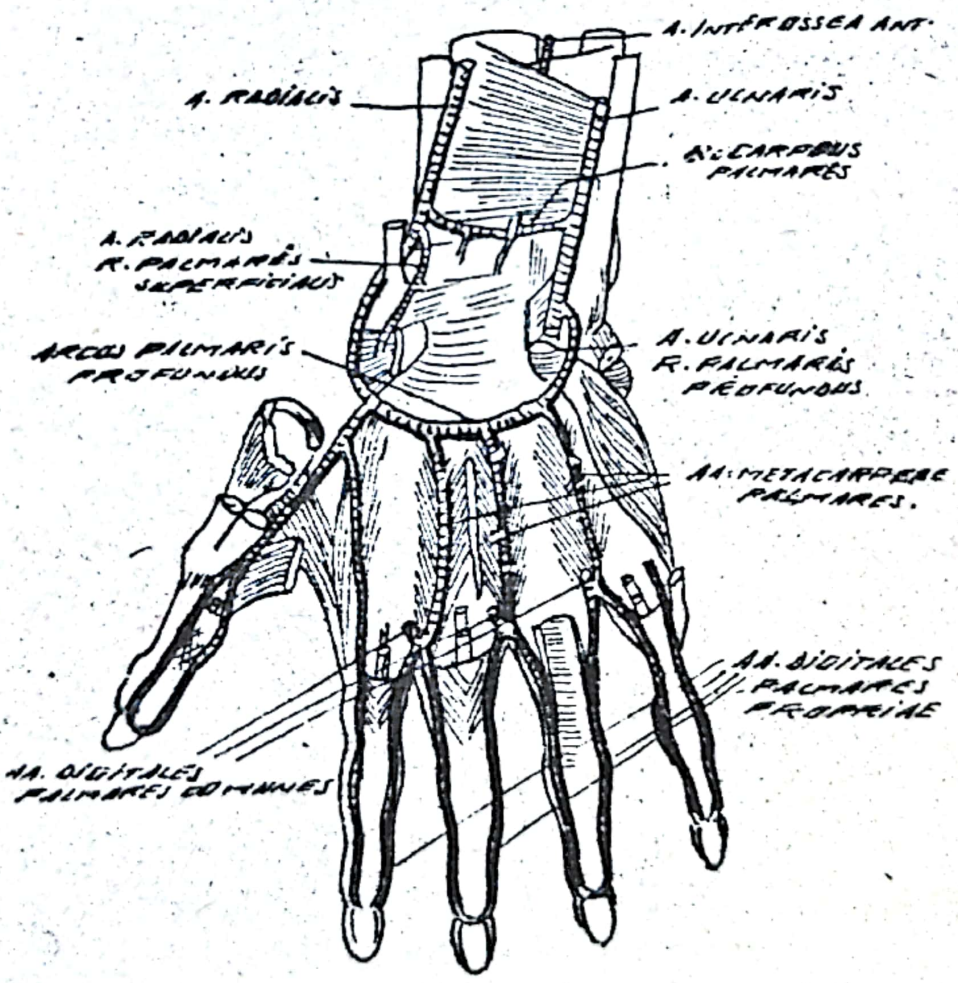


Fig.85 - Arcada palmară profundă.

cubito-palmară şi este situată pe extremitatea superioară a metacarpienelor şi interosoşi, dedesubtul flexorilor şi a aponevrozei palmare profunde. Arcada emite cîteva ramuri din concavitate pentru carp şi patru ramuri mai importante din convexitate, numite interosoase palmare (a. metacarpeae palmares (volares) care parcurg spaţiile interosoase corespunzătoare, dînd ramuri pentru interosoşi şi se termină la rădăcina degetelor anastomozîndu-se cu arterele palmare digitale, înainte de bifurcarea acestora. Interosoasa primului spaţiu este mai voluminoasă ca celelalte şi dă colaterala externă a indexului şi internă a policelui; uneori dă şi colaterala externă a policelui (în acest caz interosoasa posterioară este foarte redusă).

De pe faţa profundă a arcadei, uneori din interosoase aproape de originea lor, pleacă trei artere perforante pentru spaţiile 2, 3 şi 4, care se anastomozează cu interosoasele dorsale; perforanta primului spaţiu este socotită terminarea radialei.

Arcadele palmare superficială şi profundă reprezintă o importantă adaptare funcţională, deoarece mîna prin funcţia sa de apucare expune vasele la compresiune. Cînd circulaţia în arcada palmară superficială este stînjenită, circulaţia mîinii nu suferă deoarece transportul sîngelui în astfel de cazuri se face prin vasele arcadei profunde.

O adaptare funcţională asemănătoare reprezintă şi cercurile arteriale periarticulare, datorită cărora sîngele ajunge nestingherit la articulaţii, cu toată compresiunea şi întinderea vaselor care are loc prin mişcările articulaţiei.

Membrul superior prezintă o bogată posibilitate de dezvoltare a circulaţiei colaterale; astfel ca vas colateral pentru artera humerală este humerala profundă, iar pentru cubitală este trunchiul interosoaselor.

## B.- VENE

Venele membrului superior se împart în profunde (subaponevrotice) şi superficiale (subcutanate).

Venele profunde corespund exact arterelor a căror traiect, raporte şi nume îl au; ele sînt în număr de două pentru fiecare arteră, fiind situate de o parte şi de alta. Excepţie de la această dispoziţie fac arterele colaterale ale degetelor, care nu au vene satelite, care să le corespundă exact. De asemeni axilara nu are decît o singură venă, care rezultă din unirea celor două vene satelite ale arterei humerale cu vena bazilică.

### Venele superficiale

Sînt puţin dezvoltate în regiunea palmară, deoarece presiunile la care este expusă palma în pre-

hensie ar stînjeni circulaţia sîngelui; în schimb regiunea dorsală are o reţea venoasă foarte bogată.

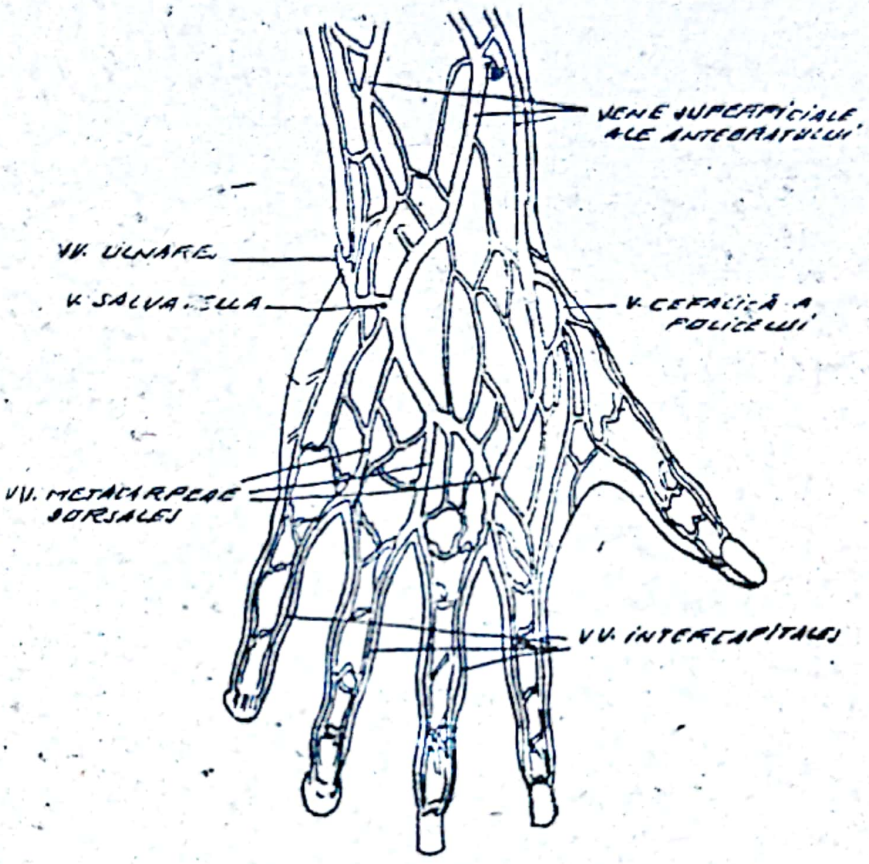


Fig. 86 - Venele superficiale ale mîinii.

Astfel degetele prezintă cîte două colaterale, una internă şi alta externă, care stabilesc anastomose plexiforme la nivelul porţiunii mijlocii a falangelor, iar la rădăcina degetelor se unesc cîte două pentru a forma trunchiuri analoage arterelor interosoase, dispoziţie care nu este constantă; deobicei

colateralele se anastomozează fără o ordine, totuşi se întîlneşte o arcadă venoasă cu concavitatea în sus - arcada venoasă a dosului mîinii - (arcada venoasă dorsală). Colateralul intern a degetului mic poartă numele de salvatelă, iar trunchiul venos ce rezultă din unirea colateralelor policelui şi extern al indexului este numit cefalica policelui.

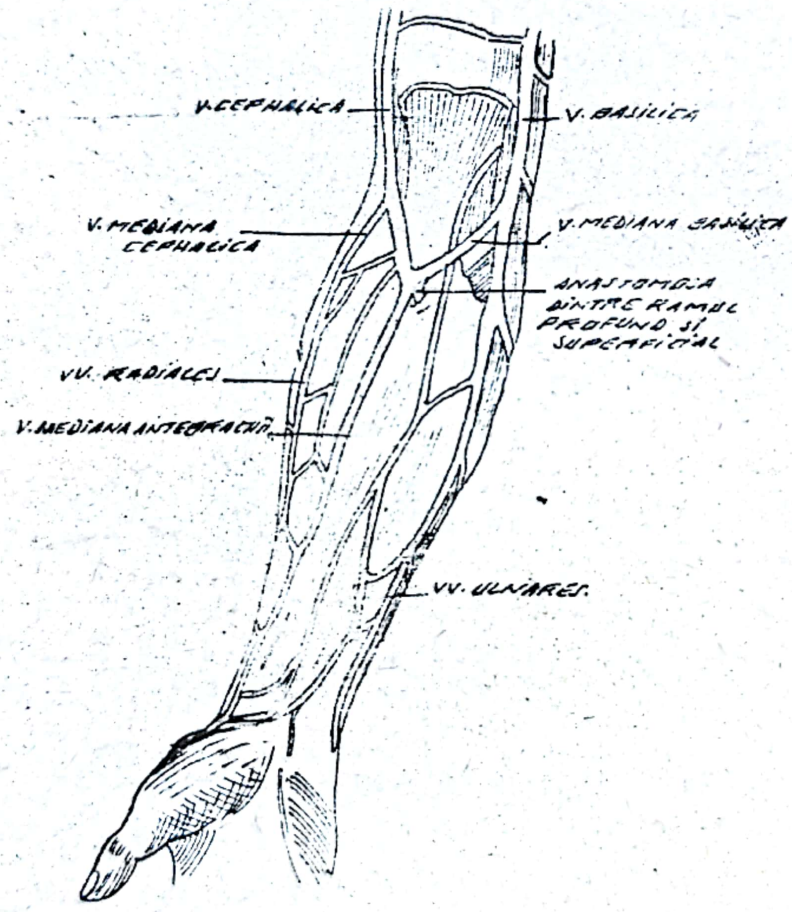


Fig. 87 - Venele superficiale ale antebraţului şi cotului.

Din unirea salvatelei cu extremitatea internă a arcadei venoase dorsale rezultă vena cubitală, care încenjoară marginea internă a antebraţului situîndu-se pe faţa anterioară şi internă pe care o parcurge pînă înaintea epitrohleei, unde se uneşte cu medio-bazilica dînd vena bazilică a braţului. Aceasta merge paralelă cu marginea internă a bicepsului şi în porţiunea mijlocie a braţului perforează aponevroza şi după un traiect mai mult sau mai puţin lung subaponevrotic sfîrşeşte în una din venele humerale, sau în porţiunea iniţială a venei axilare. Vena bazilică este întovărăşită de nervul brahial cutanat intern înafară.

Tot din arcada dorsală, însă în afara venei cubitale ia naştere vena radială (superficială), care merge mai întîi pe faţa posterioară a antebraţului ca în porţiunea mijlocie sau superioară să treacă pe faţa externă a feţei anterioare. In această poziţie îşi continuă traiectul pînă la nivelul epicondilului, unde se uneşte cu medio-cefalica pentru a forma vena cefalică a braţului, care urmează marginea externă a bicepsului, apoi şanţul delto-pectoral şi subclaviculă traversează aponevroza clavi-pectorală şi se varsă în axilară. Adesea, înainte de a trece în profunzime, trimite o anastomoză pe deasupra claviculei, pentru vena jugulară externă.

Extremitatea externă a arcadei venoase dorsale împreună cu cefalica policelui formează vena

mediană care înconjură marginea externă a pumnului şi devenind anterioară se îndreaptă către mijlocul plicii cotului, unde se împarte într-un ram intern şi altul extern; primul numit medio-bazilica se îndreaptă în sus şi înăuntru către vena cubitală superficială cu care unindu-se formează vena bazilică. Cel extern denumit şi medio-cefalică se dirijează în sus şi înafară pentru a întîlni vena radială superficială cu care să formeze vena cefalică a braţului. Inainte de bifurcare vena mediană primeşte o anastomoză bine reprezentată din reţeaua

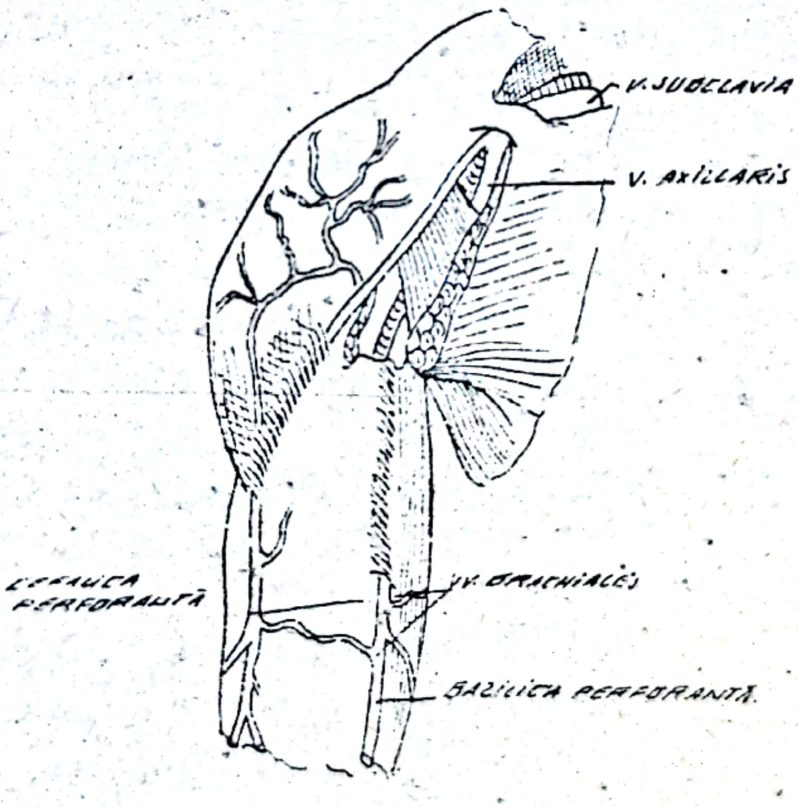


Fig.88 - Venele superficiale la nivelul braţului şi axilei.

venoasă profundă, numită perforanta cotului sau vena comunicantă a cotului.

In afară de venele antibrahiale, cubitală, mediană, radială, pe faţa dorsală a antebraţului se mai află destul de frecvent una care poartă numele de vena cubitală posterioară; ea îşi are originea tot din arcada dorsală şi urmează faţa posterioară a antebraţului sfîrşind la cot în cubitala superficială sau bazilică.

Intre reţeaua venoasă superficială şi cea profundă există numeroase anastomoze situate deobicei în vecinătatea articulaţiilor, care favorizează circulaţia.

## C. LIMFATICE

Vasele limfatice se disting în 1. superficiale şi 2. profunde.

Vasele limfatice superficiale conduc limfa din ţesuturile superficiale către ganglionii axilari şi ele însoţesc deobicei venele; la nivelul mîinii sînt mai bogate în regiunea palmară decît în cea dorsală. Pe traiectul acestor vase se găsesc interpuse două grupe de ganglioni supraepitrohleeni şi deltopectorali, cît şi ganglioni izolaţi.

Vasele limfatice profunde drenează limfa din ţesuturile profunde şi însoţesc vasele sanguine, ele sînt mai reduse ca cele superficiale, cu care

au puţine legături şi au rari noduli limfatici mici pe traiectul lor.

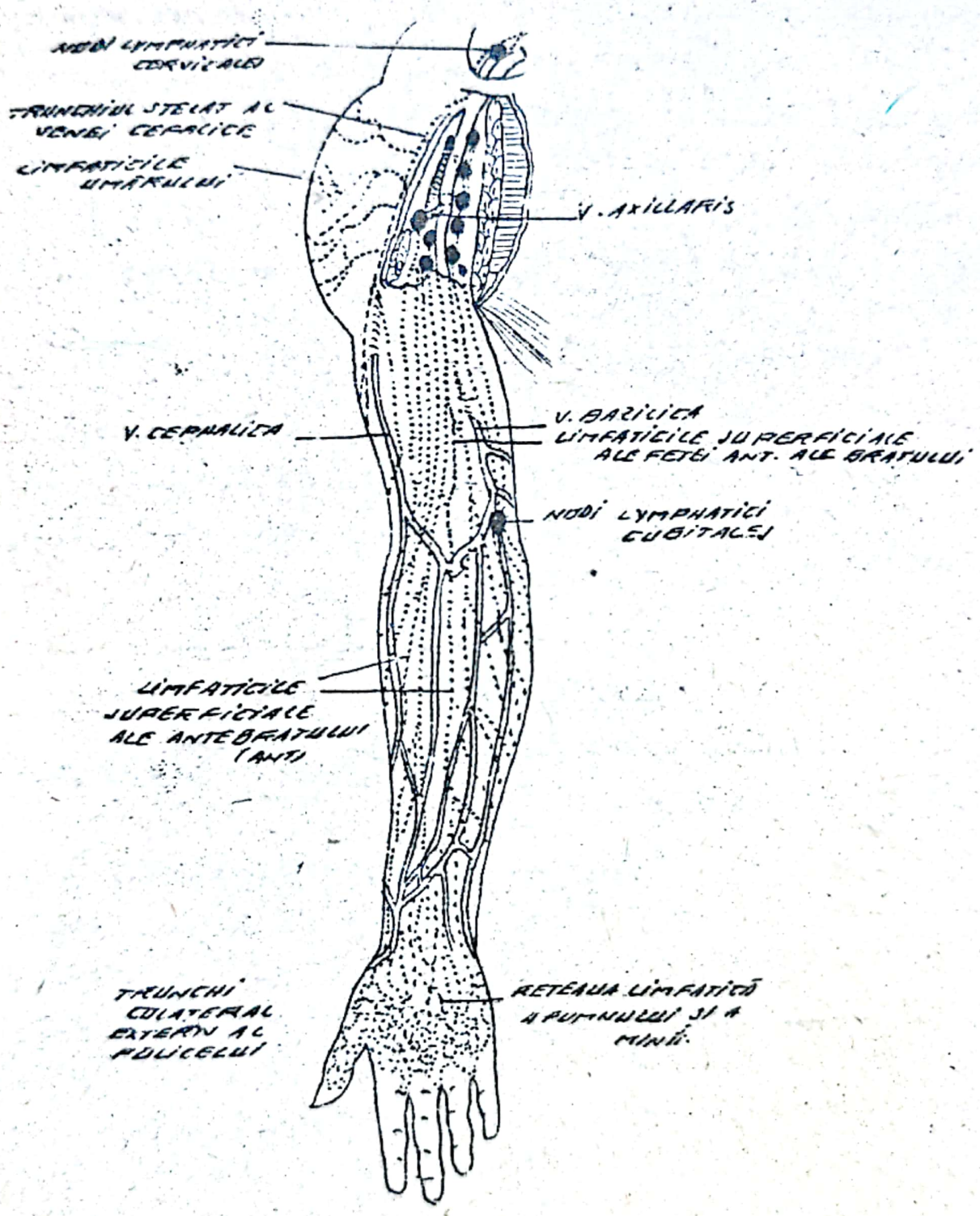


Fig. 89 - Limfaticele membrului superior vedere anterioară.

D.A.Jdanov descrie 2-4 ganglioni pe traiectul venei humerale.

Toate vasele limfatice ale membrului superior converg către ganglionii axilari, care sînt în număr variabil (3o-5o), dar au o dispoziţie relativ constantă, fiind situaţi pe vena axilară şi tributarele ei.

Deosebim 5 grupe ganglionare axilare:

1.- brahial (lateral) răspunde peretelui lateral al axilei şi sînt aşezaţi pe partea internă a venei axilare şi către ei se drenează toate limfaticele membrului superior, iar de aici la grupul

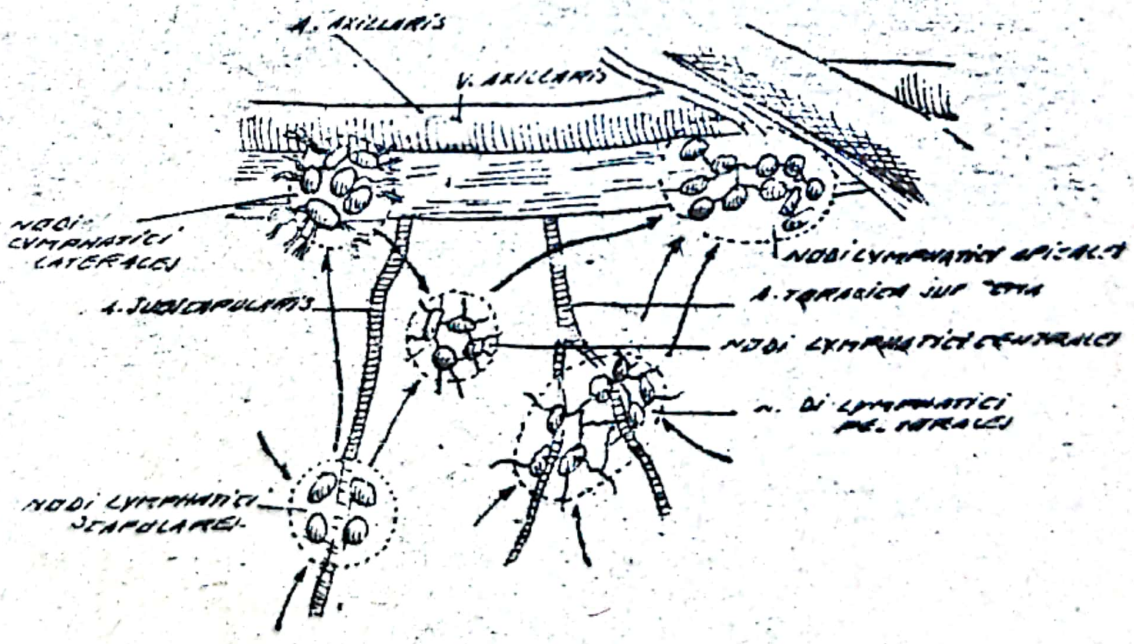


Fig.9o - Ganglioni limfatici ai axilei.

central (intermediar) sau la grupul subclavicular;

2.- subscapular este situat pe peretele posterior al axilei dealungul vaselor scapulare inferioare; către el se dirijează limfaticele din porţiunea inferioară a cefei şi regiunea spatelui, iar de aici la grupul central şi subclavicular;

3.- toracic (mamar extern) este dispus pe peretele intern al axilei pe artera toracică inferioară; el adună limfa din glanda mamară şi partea supraombilicală a trunchiului. Eferentele merg la grupul central şi subclavicular;

4.- central (intermediar) este situat în mijlocul gropii axilare; în el se drenează limfaticele de la celelalte grupe, iar eferentele se duc la grupul subclavicular;

5.- subclavicular (apical) se găseşte la vîrful axilei; aferentele sînt reprezentate de limfaticele de la toate celelalte grupe, cele care însoţesc vena cefalică şi unele vase de la mamelă.

# N E V R O L O G I E

Inervaţia membrului superior este asigurată de plexul brahial, care rezultă din împletirea ramurilor ventrale a ultimilor patru nervi rahidieni cervicali şi primul dorsal; el conţine atît fibre efectorii şi receptorii de relaţie, cît şi vegetative.

## Formarea plexului

Ramul ventral al nervului rahidian $C_5$ primeşte o anastomoză de la $C_4$ şi se uneşte cu $C_6$ şi formează trunchiul primar superior (truncus superior); $C_7$ alcătueşte singur trunchiul primar mijlociu (truncus medius), iar $C_8$ se uneşte cu $D_1$ şi formează trunchiul primar inferior (truncus inferior). Toate aceste trunchiuri se împart în cîte un ram dorsal şi altul ventral. Ramurile dorsale se unesc şi vor alcătui trunchiul secundar dorsal sau radio-circomflex (fasciculus posterior), din care ia naştere radialul şi circumflexul.

Ramurile ventrale ale primelor două trunchiuri se alătură şi formează trunchiul secundar antero-extern sau medio-musculo-cutanat (fasciculus lateralis) care dă naştere la rădăcina externă a medianului şi nervul musculo-cutanat.

Ramul ventral al celui de al treilea trunchi formează singur trunchiul secundar antero-intern (fasciculus medialis) sau medio-cubito-brahio-cutanat, în care își au originea următorii nervi: 1 rădăcina internă a medianului, 2 cubitalul, 3 brahialul cutanat intern și 4 accesorul brahialului cutanat intern.

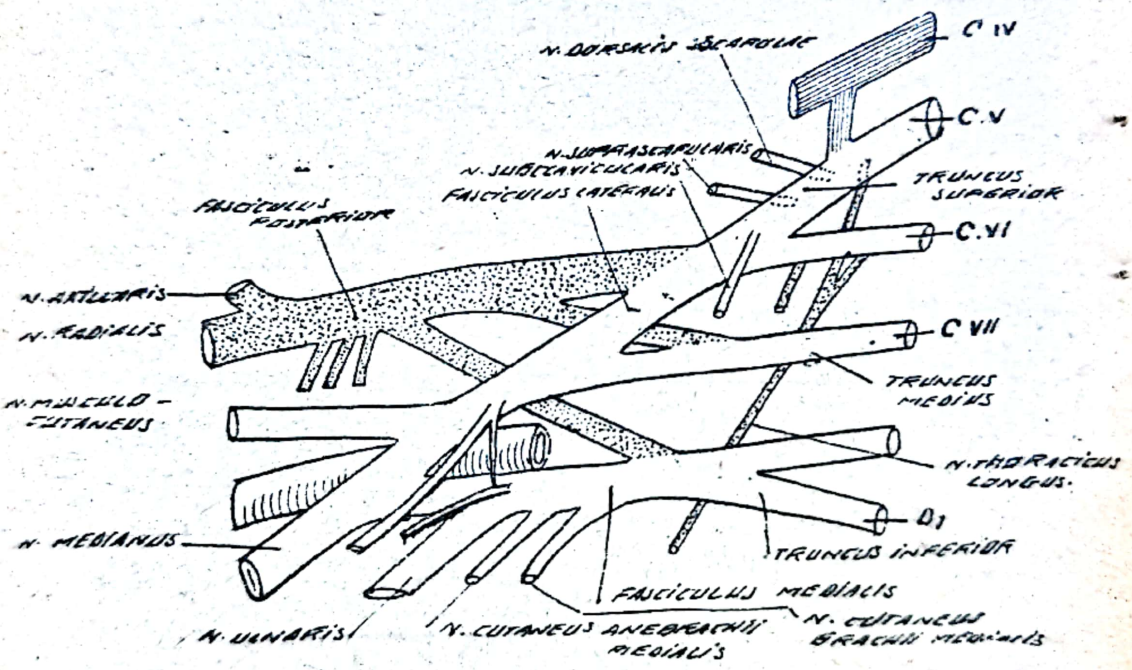


Fig.91 - Plexul brahial - origine.

Rapoarte

După ieșirea din găurile de conjugare, ramurile anterioare ale lui $C_5$, $C_6$, $C_7$ se situiază între

scalenii anterior și mijlociu; $C_8$ se aplică pe gîtul primei coaste, iar $D_1$ merge sub prima coastă, își înconjură gîtul ajungînd la vîrful axilei; ganglionul stelat se găsește anterior lui $C_8$ și $D_1$. Artera subclaviculară merge înainte și dedesubtul plexului; artera cervicală ascendentă încrucișează cu trunchiurile primare în traiectul său de jos în sus, iar scapulara posterioară trece printre trunchiurile primare superior și mijlociu. Arterele cervicale

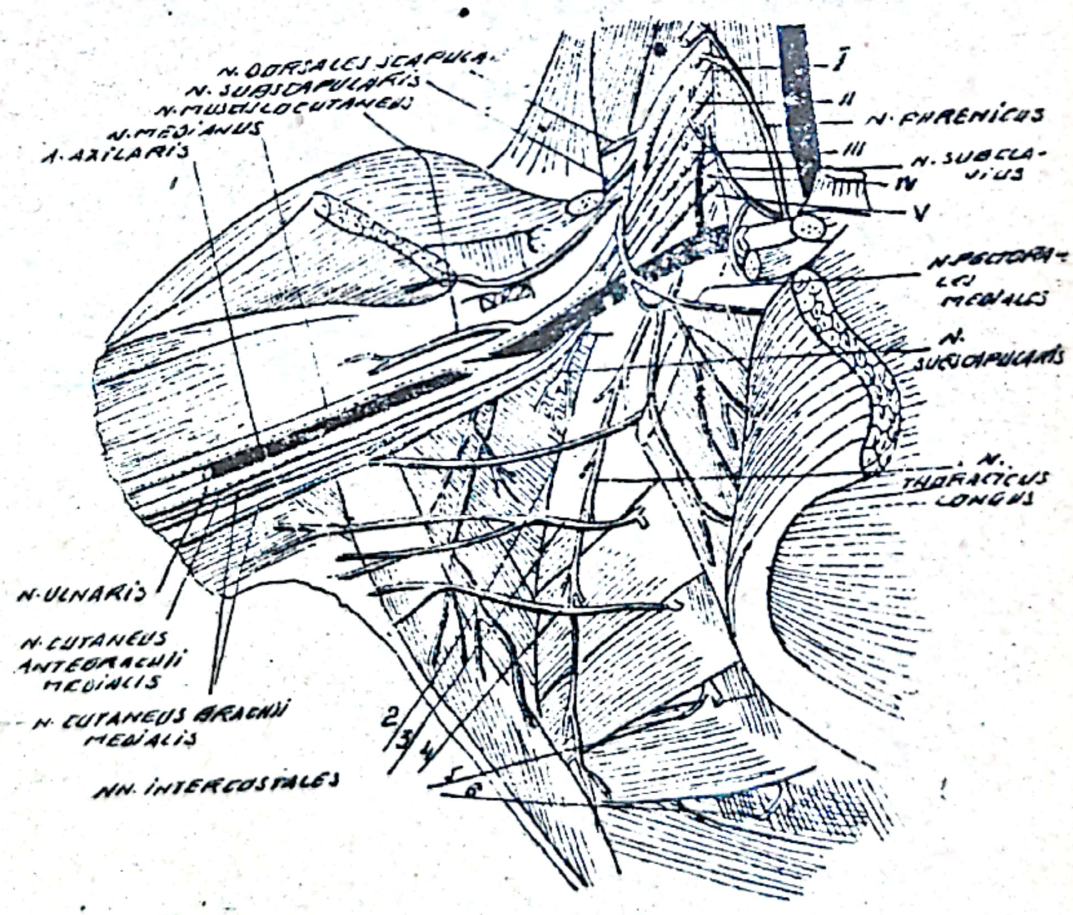


Fig.92 - Plexul brahial - rapoarte.

profunde trec printre trunchiurile primare, care sînt acoperite de aponevroza cervicală mijlocie şi superficială, ţesut celular subcutan şi piele.

Sub claviculă şi în axilă deasupra micului pectoral, trunchiurile secundare se găsesc înafara arterei axilare. Indărătul micului pectoral trunchiul antero-extern se află înafara axilarei, cel anterointern se insinuiază între arteră şi venă, iar cel dorsal merge îndărătul arterei. Dedesubtul pectoralului mic, plexul se desface în ramurile sale terminale.

Anastomoze. Plexul brahial se anastomozează cu un ram din $C_4$, care vine la $C_5$ şi cu alt ram din $D_2$, care ajunge la $D_1$. Deasemeni primeşte ramuri comunicante cenuşii de la simpaticul cervical, atît de la ganglionul stelat, cît şi de la nervul vertebral.

Plexul brahial emite ramuri A) colaterale şi B) terminale.

A.- Ramurile colaterale - în afară de cîteva filete scurte, care merg la muşchii intertransverşi şi scaleni, celelalte sînt destinate muşchilor centurii scapulare, cu excepţia trapezului şi articulaţiei umărului.

1.- Nervul subclavicular (n.subclavius) provine din $C_5$, inervează muşchiul cu acelaşi nume şi trimite un ram anastomotic pentru nervul frenic.

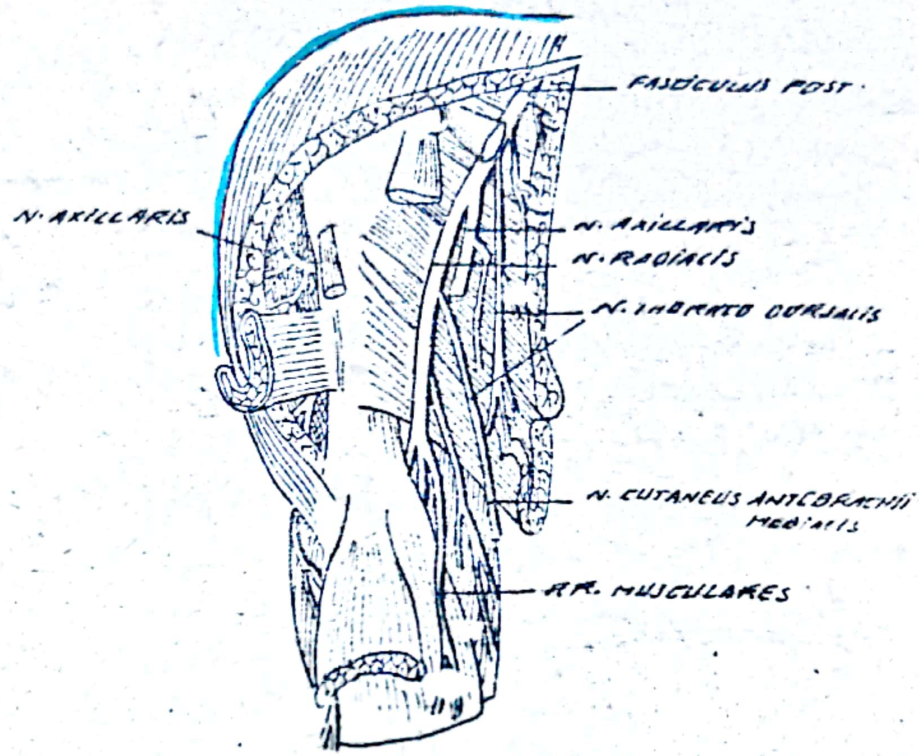


Fig.93 - Nervi profunzi ai groapei axilare.

2.- Nervul pectoral mare (n.thoracalis anterior major) provine din $C_5$, trece înaintea arterei axilare, perforează aponevroza clavipectorală și abordă mușchiul pe fața profundă.

3.- Nervul pectoral mic (n.thoracalis anterior minor) are originea în $D_1$, merge îndărătul arterei axilare, unde se anastomozează cu un ram din pectoralul mare (bucla nervoasă a pectoralilor) și sfîrșește pe fața profundă a pectoralilor mic și mare.

4.- Nervul suprascapular (n.suprascapularis) provenit din $C_5$, $C_6$, se dirijează în jos, înafară şi îndărăt pe sub muşchiul trapez şi omohioidian, trece apoi prin scobitura coracoidiană, ajungînd în fosele supra şi subspinoasă la muşchii respectivi.

5.- Nervul angular naşte din $C_5$, merge pe scalenul anterior şi ajunge pe faţa profundă a muşchiului angular.

6.- Nervul romboid după originea sa din $C_5$ se îndreaptă în jos şi în urmă trece între scalenul posterior şi angular ajungînd pe faţa profundă a romboidului. Avînd origine comună nervul angular şi romboid sînt denumiţi n.dorsalis scapulae.

7.- Nervii subscapulari superior şi inferior (nn.subscapulares) provin din $C_5$ - $C_8$ şi coboară între omoplat şi dinţatul mare, sfîrşind în muşchiul subscapular.

8.- Nervul dorsalului mare (n.thoracodorsalis) provine din $C_5$ - $C_8$ şi coboară pe muşchiul subscapular, încrucişînd artera subscapulară şi sfîrşeşte pe faţa profundă a muşchiului dorsal mare.

9.- Nervul rotundului mare provine din $C_5$ - $C_8$, coboară înafara precedentului sfîrşind pe faţa anterioară a rotundului mare.

lo.- Nervul circumflex (n.axillaris) cel mai gros ram colateral, provine din $C_5$, $C_6$ şi merge pe

faţa anterioară a subscapularului, pătrunzînd în patrulaterul lui Velpeau cu artera circumflexă posterioară, cravatează gîtul chirurgical humeral ca să

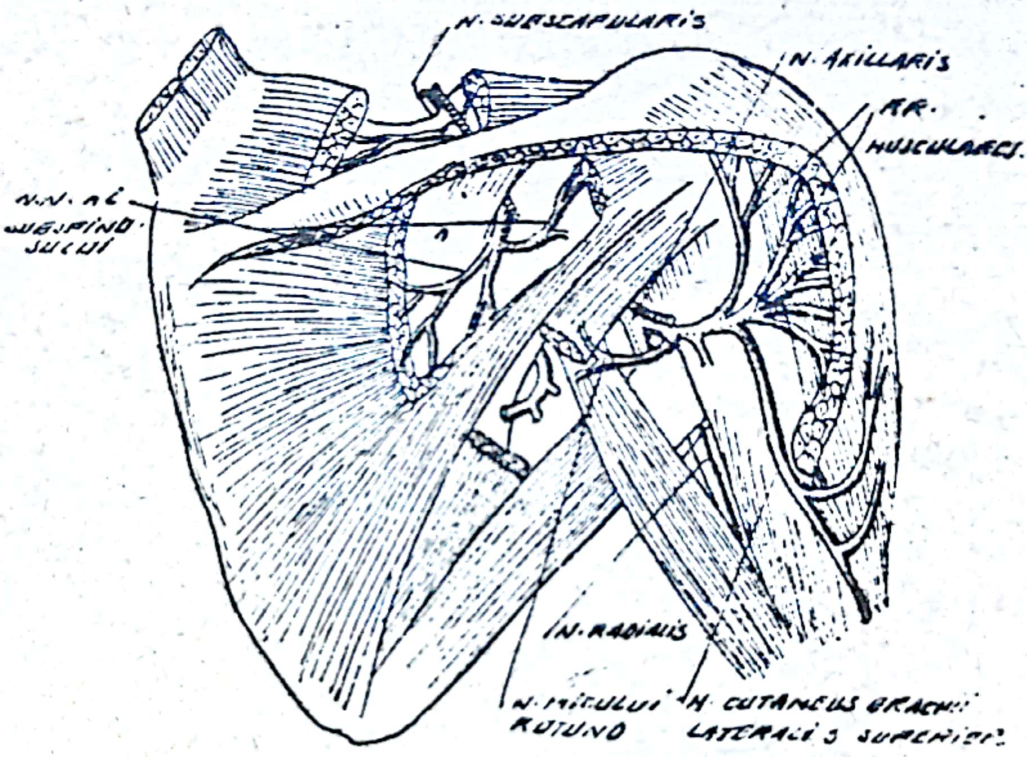


Fig.94 - Nervii subscapular şi circumflex.

sfîrşească pe faţa profundă a deltoidului prin ramuri pentru deltoid, rotund mic, articulaţia umărului şi un ram cutanat pentru umăr. Unii autori îl consideră ca ram terminal.

11.- Nervul dinţatului mare (n.thoracicus longus) sau respirator extern a lui Charles Bell, îşi are originea în $C_5 - C_7$, după care coboară pe faţa laterală a toracelui, pe muşchiul dinţat mare pe care-l inervează.

B.- Ramuri terminale

1.- Nervul musculo-cutanat sau perforant al coracobrahialului a lui Casserius (n.musculo-cutaneus) provine din $C_5$ - $C_7$ și se desprinde în axilă din trunchiul secundar antero-extern; este situat la origine în afara arterei axilare și a mediannului, apoi se dirijează oblic în jos și în afară, perforează coraco-brahialul și se așează între biceps și brahial anterior. La nivelul șanțului bicipital extern devine subcutanat și se împarte în două ramuri care merg unul pe fața anterioară și altul pe cea posterioară a antebrațului în 1/2 externă.

Musculo-cutanatul inervează mușchii anteriori ai brațului și cutanat 1/2 externă a antebrațului; mai dă ramuri pentru humerus, articulația cotului și artera humerală.

2.- Nervul median (n.medianus) își trage originea din $C_5$ - $D_1$ și se formează la nivelul axilei (îndărătul pectoralului mic) din trunchiurile secundare antero-intern și antero-extern prin câte o rădăcină. Acestea converg una către alta ca brațele unui V mare, pentru a constitui un trunchi unic, nervul median. Inițial nervul se găsește pe partea anterioară și externă a arterei axilare, apoi extern situație pe care o păstrează și față de humerală în 1/3 superioară, ca în 1/3 mijlocie să treacă înainte și să se așeze intern; deci la braț medianul va avea

acelaşi raporturi, situaţie, direcţie ca şi artera humerală. La nivelul cotului, nervul se angajează între fascicolul epitrohlean şi coromoidian a pre-

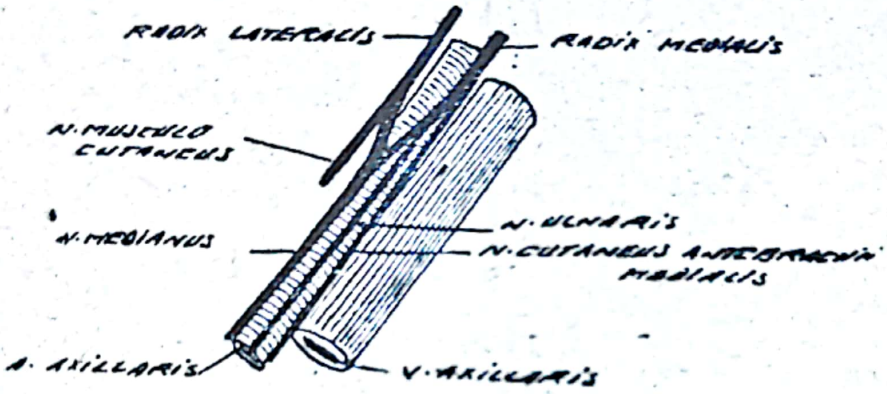


Fig. 95 - Nervul median - origine.

natorului rotund ajungînd pe faţa posterioară a lui, unde încrucişează artera cubitală trecînd înainte şi se plasează înafara ei. Trece apoi pe sub arcada fibroasă a flexorului comun superficial a degetelor, în teaca căruia se află, cîştigînd axul antebraţului; este însoţit de un ram din artera interosoasă anterioară. În 1/3 inferioară a antebraţului, medianul se găseşte înafara flexorului comun superficial, între tendoanele palmarilor mare şi mic, fiind acoperit numai de aponevroză.

În canalul carpian trece pe sub ligamentul

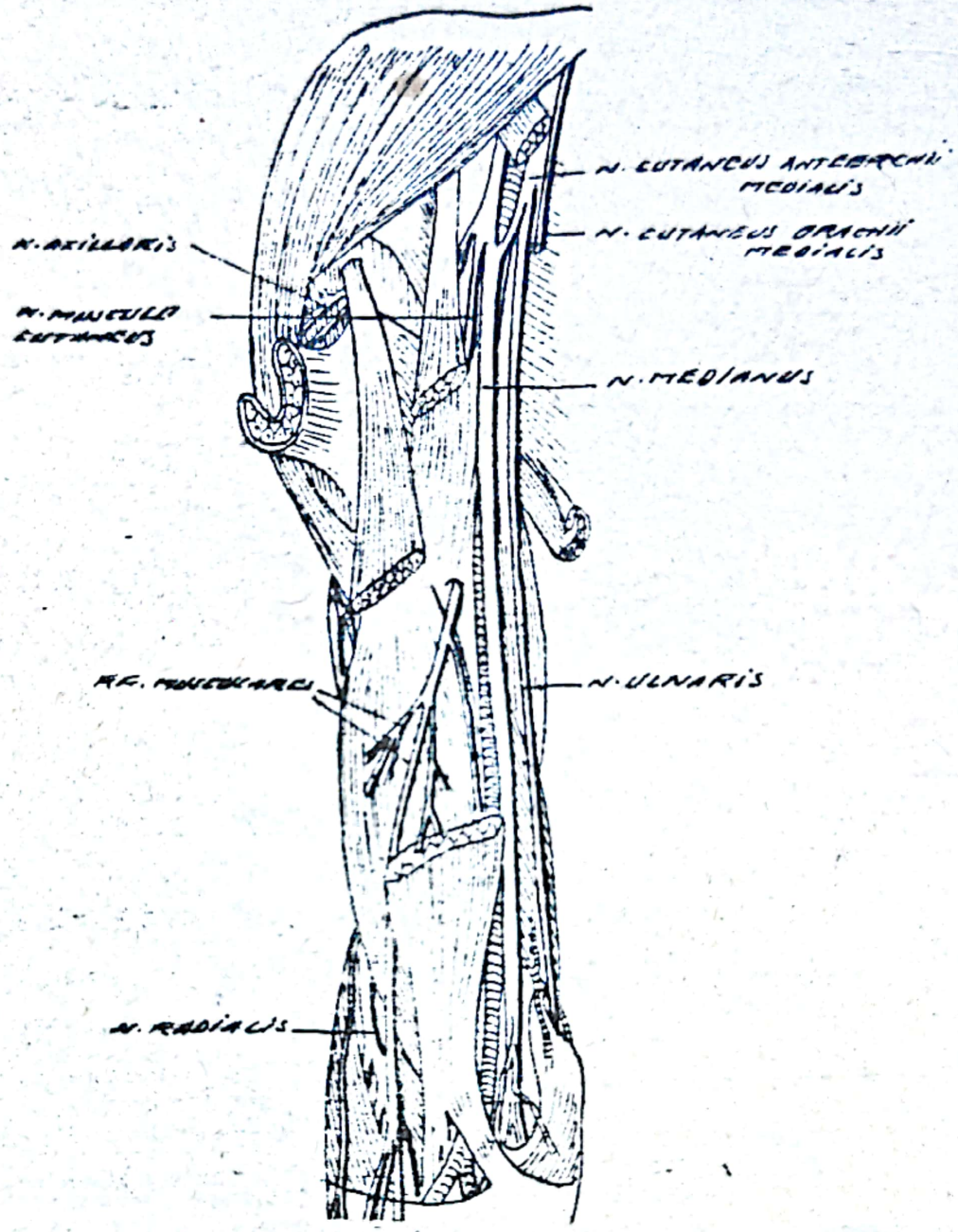


Fig.96 - Nervii profunzi ai brațului - fața anterioară.

inelar, avînd în afară tendonul flexorului lung al policelui, înăuntru tendonul flexorului comun superficial a mediusului și posterior tendonul indexului

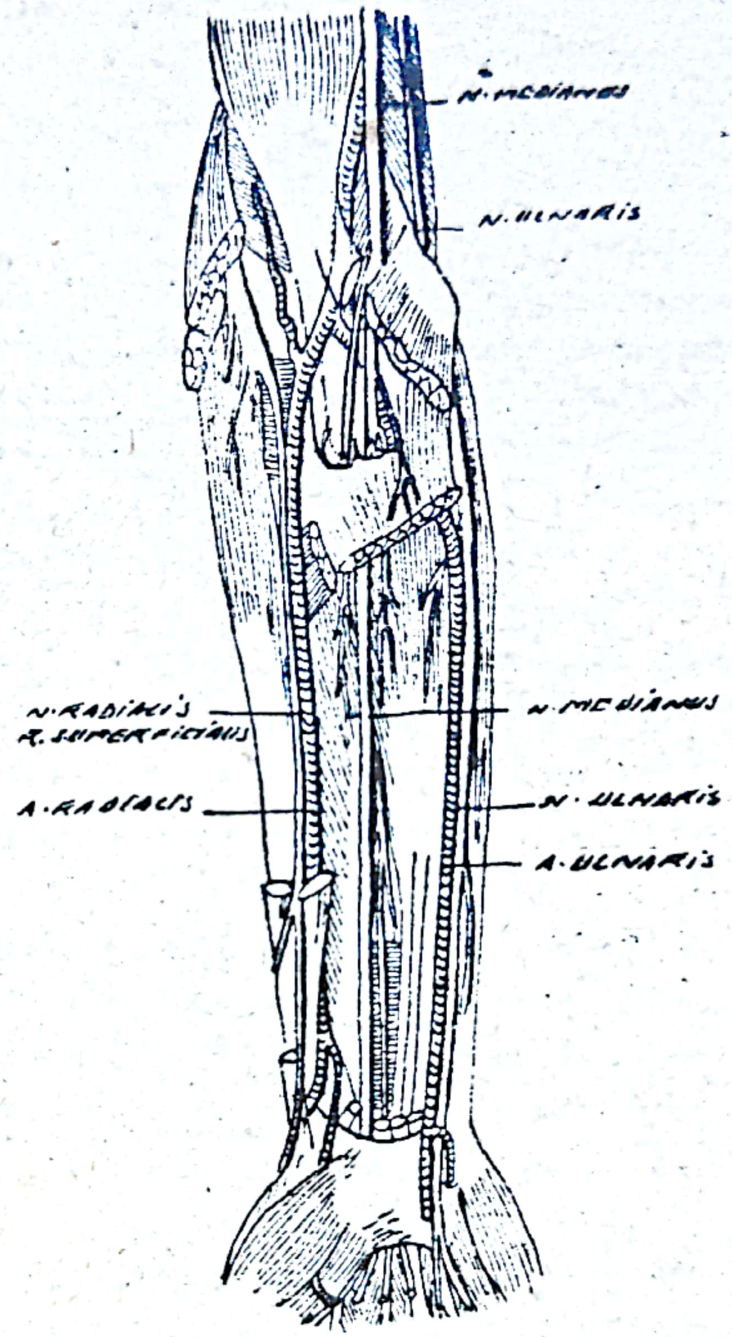


Fig.97 - Nervii profunzi ai antebraţului.

a aceluiaşi muşchi; el se găseşte în interstiţiul dintre cele două sinoviale digito-carpiene externă şi internă. In partea inferioară a canalului carpian,

medianul se împarte în ramurile sale terminale.

Ramuri colaterale - medianul dă ramuri:

a/.- articulare pentru cot; b/.- musculare pentru mușchii lojei anterioare a antebrațului, cu excepția cubitalului anterior și a celor două fascicole interne a flexorului comun profund a degetelor; c/.- nervul interosos, care însoțește artera interosoasă anterioară și sfîrșește sub pronatorul patrat la nivelul articulației radiocarpiene. Ultimul colateral este d/.- palmarul cutanat, care se desprinde la 2-3 cm deasupra ligamentului inelar anterior, perforează aponevroza între tendoanele palmarilor și se împarte într-un ram extern pentru regiunea tenară și altul intern pentru regiunea palmară mijlocie.

Ramuri terminale - sînt șase la număr: 1.- pentru mușchii tenarieni, în afară de fascicolul profund a flexorului scurt și adductorul policelui, 2.- colateralul extern al policelui; 3.- colateralul intern al policelui; 4.- colateralul extern al indexului, care dă un filet pentru primul lombrical și la nivelul primei falange se bifurcă într-un ram anterior (colateralul extern palmar al indexului) și altul dorsal (colateralul extern dorsal al degetului); al 5-lea ram coboară vertical în al doilea spațiu interosos, dînd un ram pentru lombricalul doi și la rădăcina degetului se bifurcă în colateralul intern al indexului și colateralul

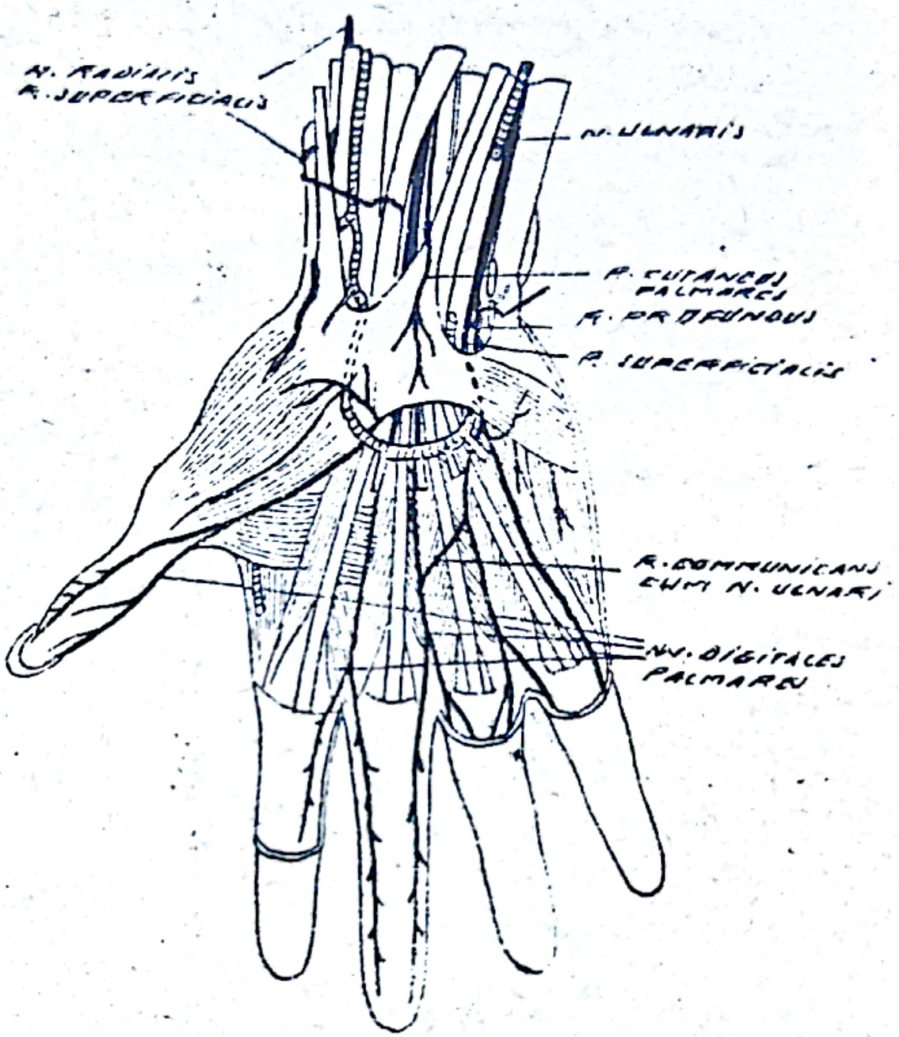


Fig.98 - Nervul median şi teritoriul său cutanat.

extern al mediusului, care la nivelul falangei I-a se vor împărţi fiecare în cîte un colateral palmar şi un colateral dorsal; al 6-lea merge în spaţiul trei interoseos, unde dă o anastomoză pentru cubital;

la rădăcina degetelor se bifurcă în colateralul intern al mediusului și extern al inelarului, care la nivelul primei falange, se vor împărți într-o colaterală dorsală și o colaterală palmară.

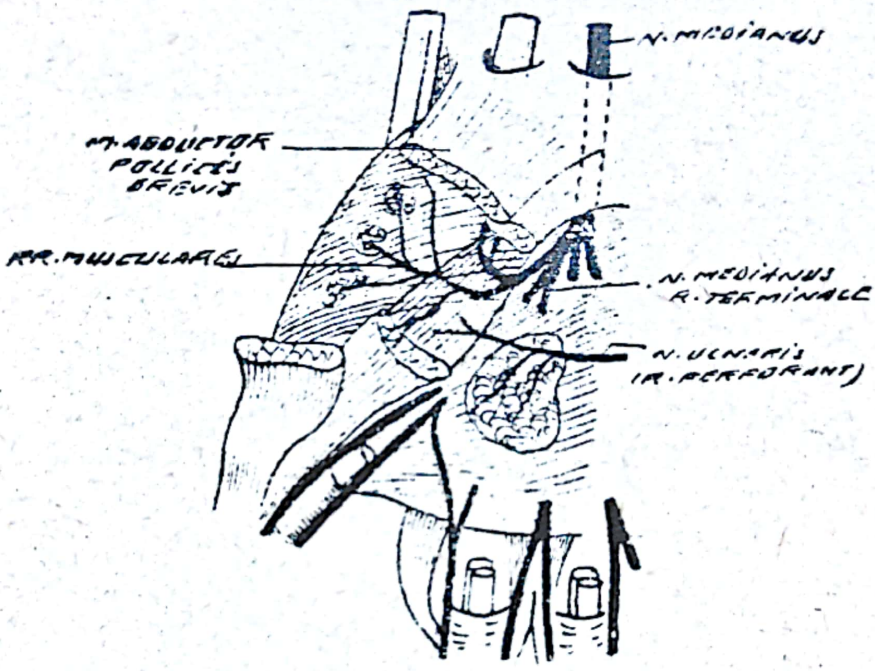


Fig.99 - Ramurile motorii ale eminenței tenare.

Medianul contractă anastomoze cu musculocutanatul la braț, cu cubitalul în partea superioară a antebrațului și la nivelul palmei; aici se descrie o anastomoză superficială (Arleigne și Tripier) și alta profundă (Cannieu și Riche); cu brahialul cutanat intern și radialul la palmă.

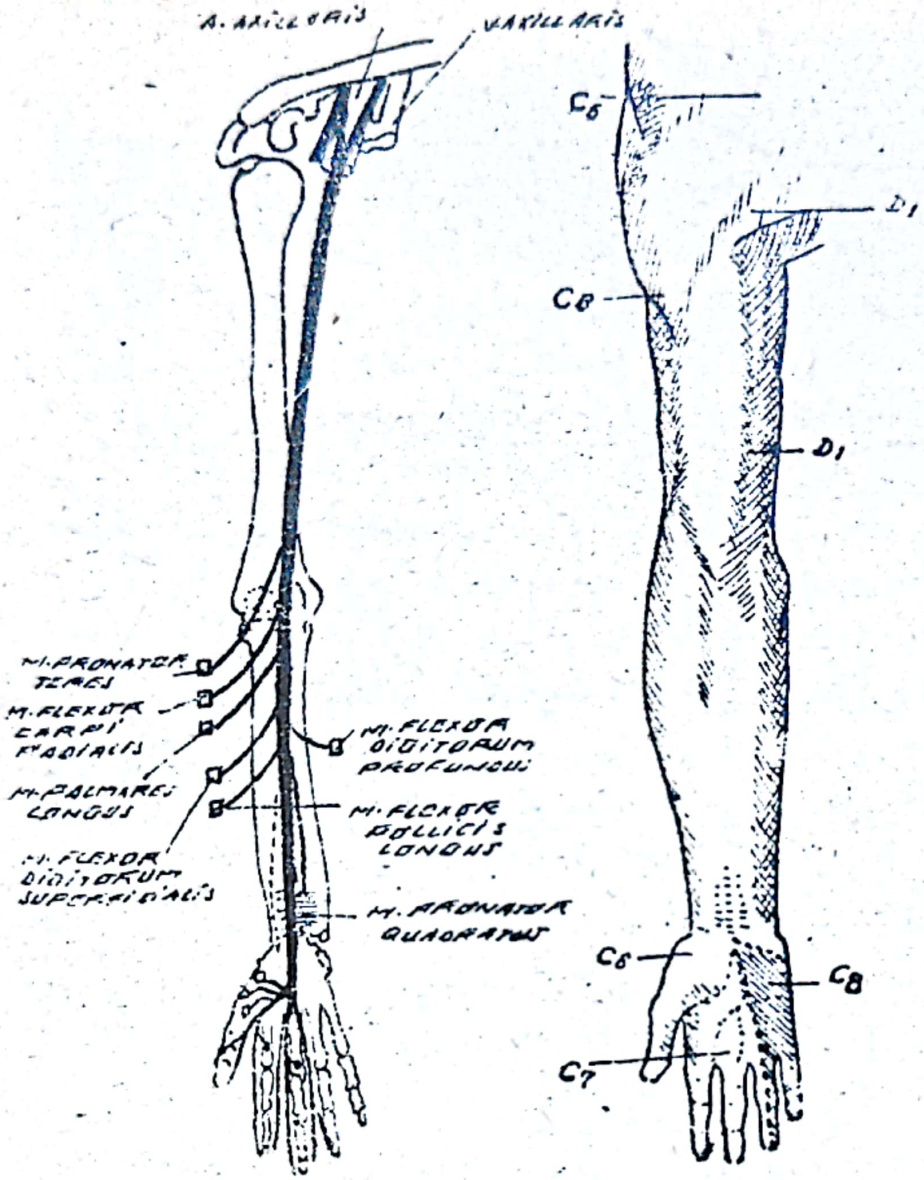


Fig.100 - Nervii regiunii palmare (ramuri superficiale).

3.- Cubitalul (n.ulnaris) are originea în $C_8$, $D_1$ și se desprinde la nivelul axilei din trunchiul secundar antero-intern. In porțiunea inițială nervul este situat între arteră în afară și vena axilară, brahialul cutanu intern și accesorul brahialului cutanat înăuntru. La nivelul brațului se

află intern față de humerală, ca în 1/3 inferioară să perforeze septul intermuscular intern împreună cu colaterala humerală superioară și să se plaseze pe vastul intern; la cot trece în șanțul epitrohleo - olecranian, după care se angajează printre cele două fascicole de origine a cubitalului anterior, apoi înconjoară epifiza proximală a cubitusului, ajungînd pe partea antero-internă a antebrațului pe care o parcurge pînă la pumn. In traiectul antibrahial stă pe flexorul comun profund al degetelor, acoperit de flexorul comun superficial, avînd înăuntru mușchiul cubital anterior (satelitul său). De la circa 1 cm sub plica cotului, nervul este întovărășit pe partea externă de vasele cubitale, cu care împreună trece înafara pisiformului și înaintea ligamentului inelar anterior al carpului, la care nivel sfîrșește în ramurile sale terminale.

Ramuri colaterale a/.- articulare pentru cot, b/.- musculare pentru cubital anterior, pentru cele două fascicole interne ale flexorului comun profund a degetelor și c/.-cutanatul dorsal al mîinii, care se desprinde la circa 6-7 cm deasupra pumnului, de unde se îndreaptă către fața dorsală și internă a antebrațului terminîndu-se prin trei ramuri: 1 unul intern, care dă colateralul dorsal intern a degetului mic, 2 altul mijlociu care formează colateralul extern dorsal al degetului mic și intern al inelarului și al 3 treilea care dă colateralele dorsale externe a inelarului și interne a mediusului, numai la nivelul primei falange.

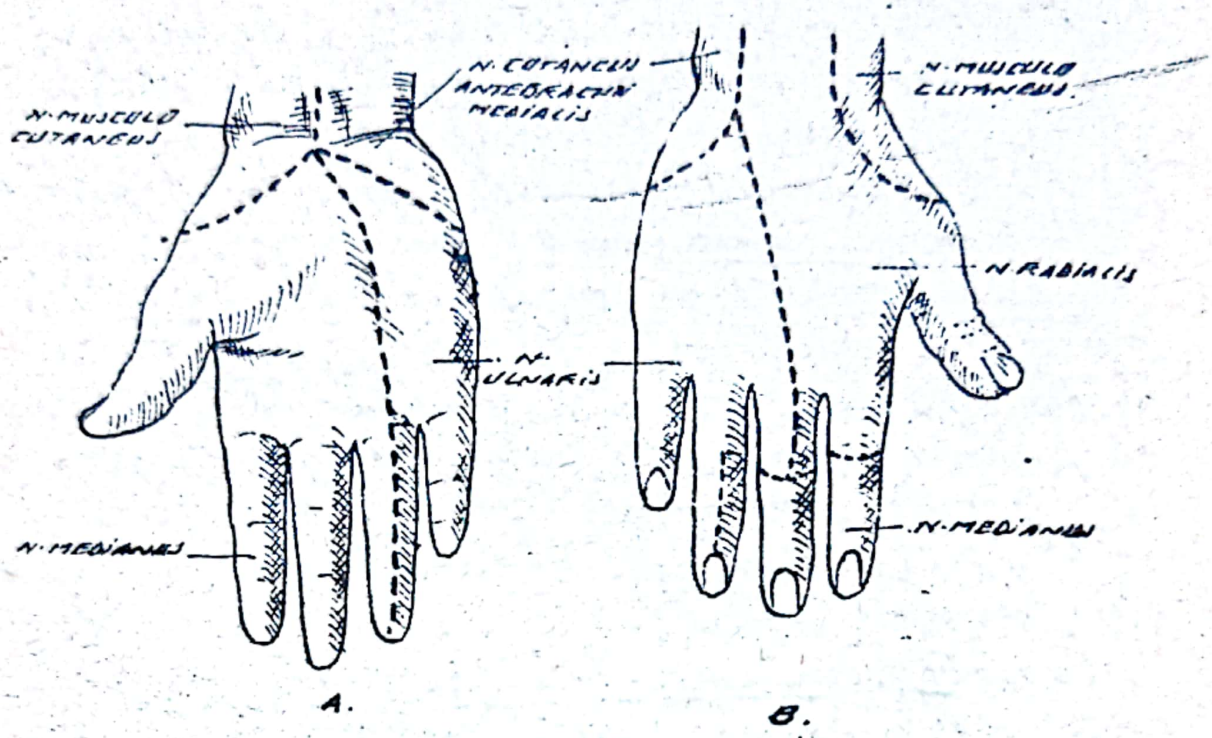


Fig.lel - Inervaţia senzitivă la nivelul mîinii. A.- Faţa anterioară. B.- Faţa posterioară.

Ramuri terminale se deosebesc într-un ram superficial care dă sensibilitatea regiunii hipotenare şi ultimile trei colaterale a degetelor şi altul profund, care inervează muşchii hipotenari, ultimii doi lombricali, interosoşii dorsali şi palmari, precum şi scurtul adductor al policelui şi fasciculul profund al scurtului flexor al policelui.

Cubitalul se anastomozează cu medianul la antebraţ şi palmă, cu brahialul cutanat intern şi radialul.

4.- Brahialul cutanat intern (n.cutaneus antibrachii medialis) provine din $C_8$, $D_1$ şi se individualizează în axilă din trunchiul secundar antero-intern, fiind plasat intern faţă de cubital. La nivelul braţului se găseşte intern faţă de vase, ca şi în axilă; în 1/3 medie a braţului devine subcutan, ieşind prin orificiul prin care vena bazilică pătrunde subaponevrotic. Alăturat venei bazilice ajunge la cot, unde se împarte într-un ram anterior şi altul posterior, care merg pe partea internă a feţelor respective a antebraţului.

Nervul emite un ram colateral pentru faţa internă a braţului şi se anastomozează cu radialul şi cubitalul.

5.- Accesoriul brahialului cutanat intern (n.cutaneus brachii medialis), descris de unii ca ram colateral are originea din $C_8$ şi $D_1$ şi se desprinde în axilă din trunchiul secundar antero-intern, puţin deasupra brahialului cutanat intern, faţă de care se situiază înăuntru. Dirijîndu-se în jos şi înăuntru trece înaintea venei axilare, apoi înăuntru, perforează aponevroza braţului la partea superioară şi coboară subcutan pe faţa internă brahială pînă la epitrohlee.

Nervul se anastomozează cu ramul perforant a celui de al doilea intercostal la nivelul axilei, cu un ram cutanat din circumflex şi cu brahialul cutanat intern.

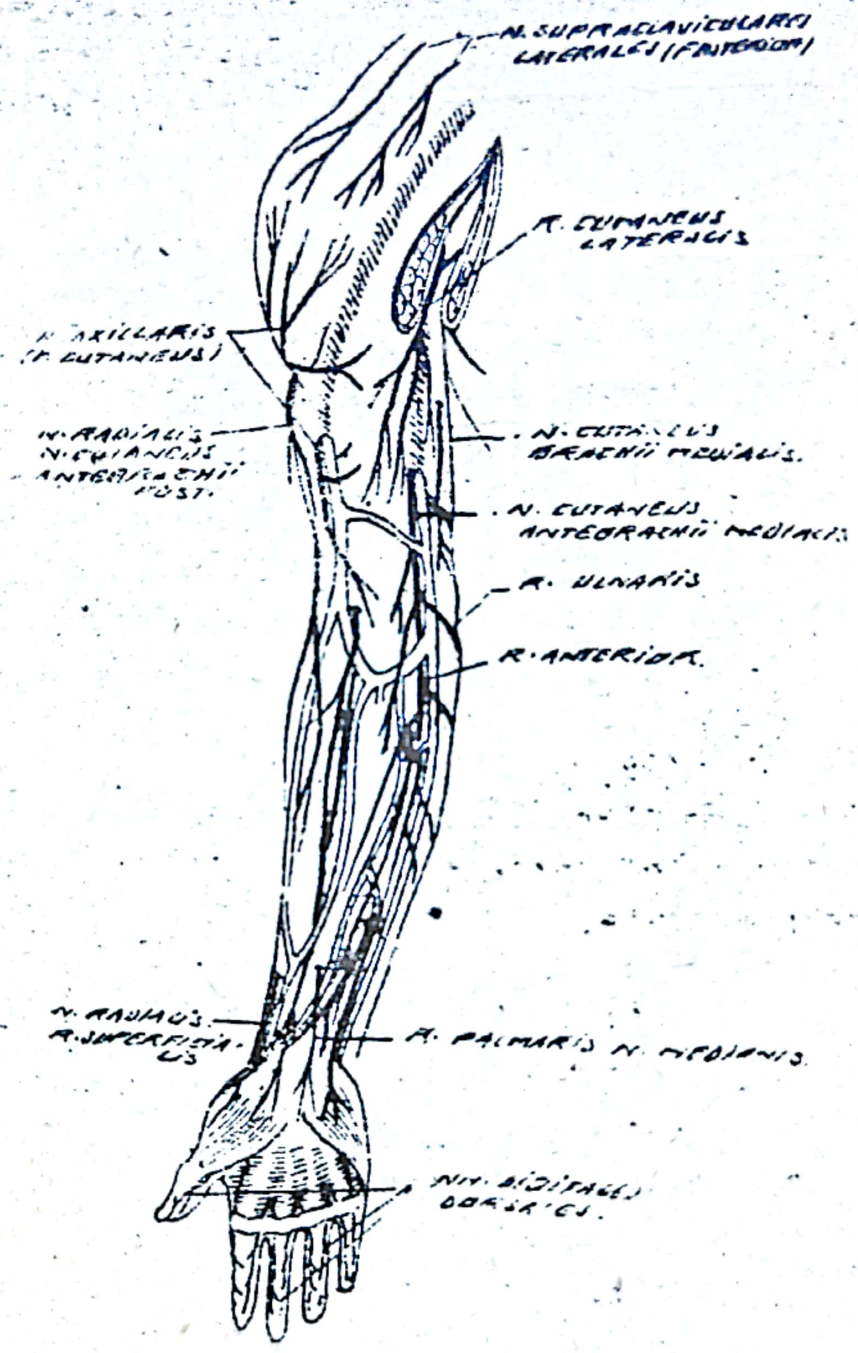


Fig. 102 - Nervii superficiali ai membrului superior (plan anterior).

6.- Radialul (n.radialis) provine din $C_6$, $C_7$, $C_8$, $D_1$ şi ia naştere în axilă din trunchiul secundar posterior radiocircumflex. In porţiunea iniţială se află situat pe peretele posterior al axilei şi îndărătul arterei axilare, încrucişînd artera scapulară inferioară. Pătrunde apoi în fanta humerotricipitală (formată înafară de humerus, intern de porţiunea lungă a tricepsului, iar superior de tendonul rotundului mare şi dorsalului mare), după care urmează şanţul de torsiune a humerusului împreună cu humerala profundă, care-i situată înainte şi înafara lui, fiind acoperit de muşchiul triceps. La circa 10 cm deasupra epicondilului perforează septul intermuscular extern şi se plasează în şanţul bicipital extern (format în afară de supinatorul lung şi primul radial extern, iar înăuntru de biceps şi brahial anterior. La nivelul cotului se împarte în ramurile sale terminale, una anterioară senzitivă şi alta posterioară motorie.

Ramuri colaterale 1.- pentru triceps (cel al vastului intern este comun cu a anconeului), 2.- supinatorul lung, 3.- cei doi radiali, 4.- ramuri cutanate, unul intern pentru pielea regiunii posterointerne a braţului şi altul extern pentru faţa posterioară şi mijlocie a antebraţului.

Ramurile terminale: a/.- posterior (motor) se dirijează în jos, înafară şi îndărăt, prin grosimea muşchiului supinator scurt, realizînd un fel de spiră în jurul epifizei proximale a radiusului.

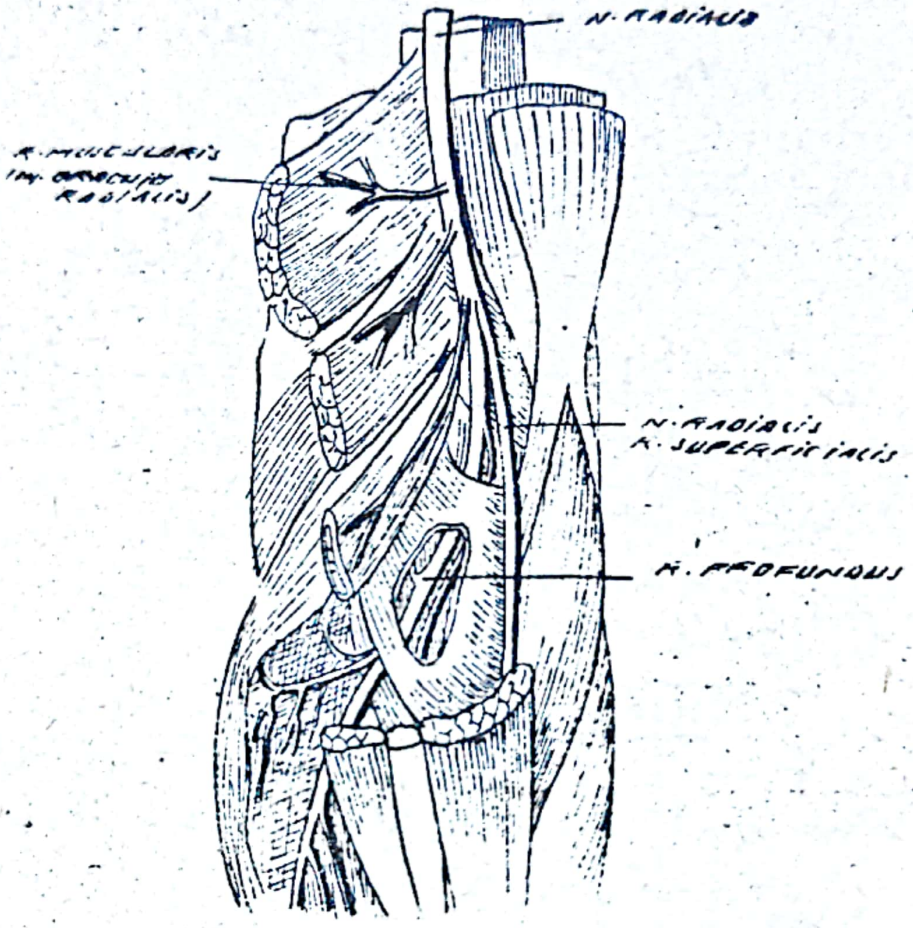


Fig. 103 - Ramul posterior al radialului.

După ce părăseşte supinatorul scurt, pătrunde între planurile musculare ale antebraţului, superficial şi profund, distribuindu-se la aceşti muşchi; b/.- ramul anterior (sensitiv) coboară pe faţa profundă a lungului supinator, având înăuntru artera radială. In 1/3 inferioară a antebraţului nervul trece pe sub tendonul supinatorului lung pe faţa posterioară, unde devenind subcutan inervează partea externă a

feţei dorsale a mîinii, faţa dorsală a policelui, a primei falange a indexului şi 1/2 externă a primei falange a mediusului.

Radialul se anastomozează cu medianul la nivelul palmei, cu cubitalul pe faţa dorsală a mîinii, cu musculo-cutanatul şi brahialul cutanat intern.

Sintetizînd inervaţia motorie a membrului superior, putem spune că radialul este nervul extensor şi supinator, deoarece inervează muşchii posterieri care sînt extensori şi supinatori, iar medianul, cubitalul şi musculo-cutanatul sînt flexori, deoarece inervează muşchii anterieri care sînt flexori şi prenatori (musculo-cutanatul loja anterioară a braţului, iar medianul şi cubitalul loja anterioară a antebraţului şi mîinii).

Inervaţia vegetativă priveşte vasele şi este realizată de filete din plexul simpatic al arterei subclaviculare, care provine din ganglionul stelat, precum şi din filete care vin pe ramurile plexului brahial.

Inervaţia sensitivă poate fi urmărită după figurile: 98, 100, 101, 102 şi 104.

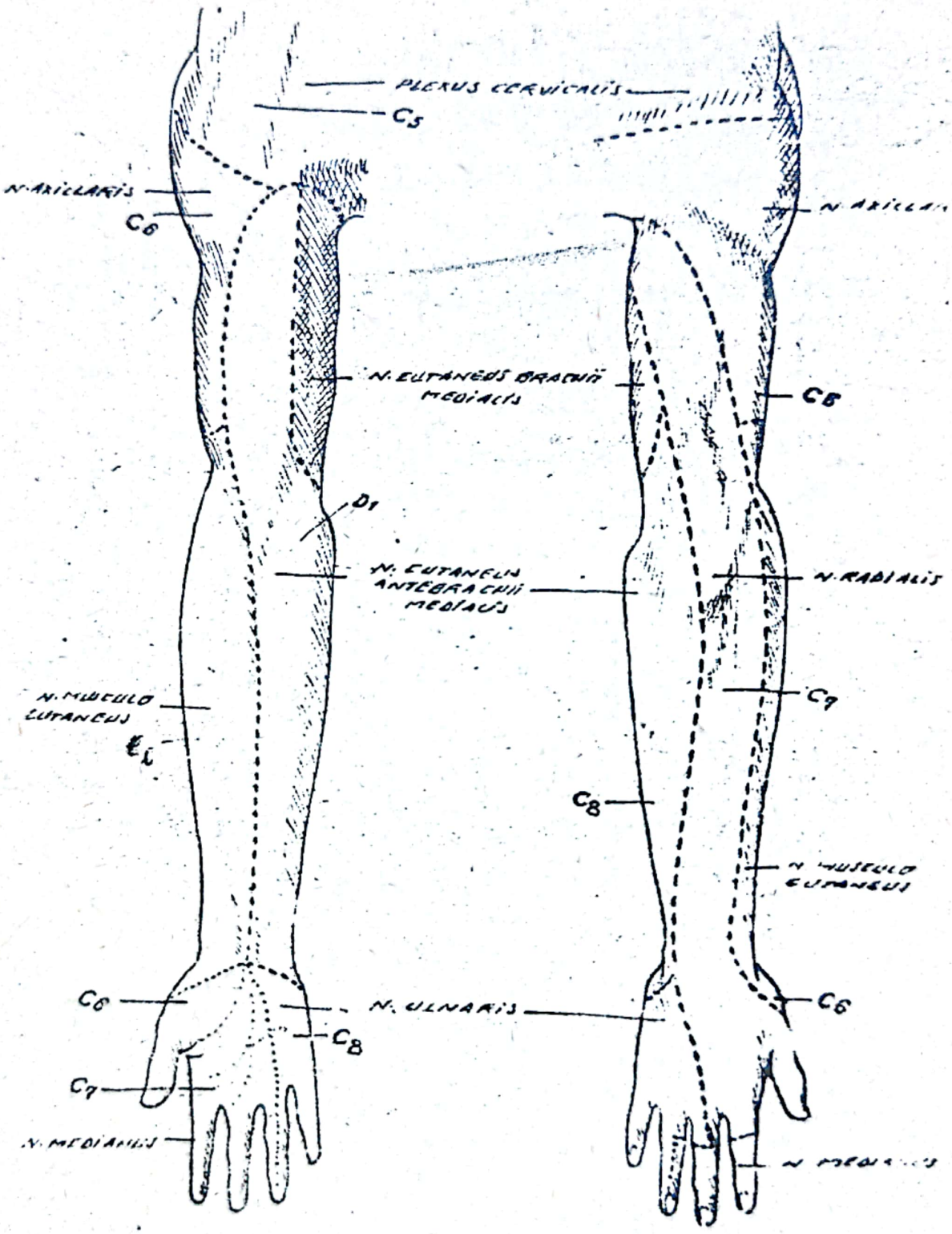


Fig.104 - Teritoriile senzitive ale membrului superior.

# NOTIUNI DE ANATOMIE TOPOGRAFICA

Membrului superior i se descriu topografic şase segmente: umăr, braţ, cot, antebraţ, pumn şi mînă.

## UMARUL

Este segmentul care face legătura dintre torace şi membru superior, fiind delimitat: în sus de marginile superioară a omoplatului şi anterioară a claviculei; în jos de marginea inferioară a pectoralului mare; posterior se marginea spinală a omoplatului, iar anterior de un plan ce trece prin partea laterală a mamelei.

Acest segment la rîndul lui cuprinde mai multe regiuni: deltoidiană, scapulară, axilară şi articulaţia scapulo-humerală.

## REGIUNEA AXILARA

Este situată între peretele costal înăuntru, articulaţie umărului şi extremitatea superioară a humerusului înafară şi omoplat îndărăt. Are forma unei piramide patrunghiulare, căreia i se descriu patru pereţi (anterior, posterior, intern şi extern), o bază (inferior) şi un vîrf (superior). Conţinutul gropii axilare este format de: vasele axilare, plexul

brahial , vase şi ganglioni limfatici înglobate într-un ţesut celulo-grăsos. Dintre pereţii axilei numai cel anterior şi baza sînt expuse vederii.

Peretele anterior este limitat în sus de claviculă, în jos de marginea inferioară a pectoralului mare, înafară de şanţul delto-pectoral, iar înăuntru de un plan ce trece înafara regiunii mamare.

Planurile constituiente ale acestui perete se disting în superficiale şi profunde:

- Planurile superficiale sînt reprezentate de piele, ţesutul celular subcutanat; acesta din urmă prezintă o porţiune superficială - paniculul adipos - şi alta profundă, lamelară - fascia superficialis - în care se găsesc vasele arteriale, venoase, limfatice fără importanţă şi filete nervoase din plexul brahial.

- Planurile profunde sînt reprezentate de:

- aponevroza superficială, este aponevroza de înveliş a pectoralului mare, care a fost descrisă;

- planul muscular superficial este format de pectoralul mare;

- planul musculo-aponevrotic este constituit din muşchii subclaviculari şi pectoral mic, înteciuţi în aponevroza clavi-coraco-pectoro-axilară.

Peretele posterior este format din următorii muşchi urmărind de sus în jos: subscapular, rotundu

mic, rotundul mare, dorsalul mare şi aponevrozele care-i învelesc. Între subscapular, rotund mic pe de o parte şi dorsalul mare pe de altă parte, se formează un spaţiu de formă triunghiulară cu baza situată extern şi formată de humerus. Porţiunea lungă a tricepsului subîmparte acest spaţiu în unul extern patrulater - birondo-humero-tricipital (Velpeau) şi altul intern, triunghiular - birondotricipital. Prin primul trece nervul circumflex şi artera circumflexă posterioară, iar prin al doilea, scapulara inferioară.

Peretele intern este reprezentat de peretele toracic, acoperit de dinţatul mare cu aponevroza lui.

Peretele extern este format de articulaţia umărului şi porţiunea superioară a humerusului acoperită de coraco-brahial şi biceps.

Vîrful este limitat înainte de claviculă cu muşchiul subclavicular, înapoi şi înafară de marginea superioară a omoplatului, iar înăuntru de coasta I-a şi prima digitaţie a dinţatului mare. Pe la acest nivel trec din regiunea supraclaviculară vasele şi nervii destinaţi axilei.

Baza este formată de pielea care se întinde între marginea inferioară a pectoralului mare anterior, marginea inferioară a dorsalului mare posterior, peretele lateral al toracelui înăuntru şi partea superioară a braţului înafară. Ea este excavată, de unde şi numele de scobitura axilară.

După piele urmează ţesutul celular subcutan şi apoi aponevroza bazei axilei; de menţionat că pielea este fixată de aponevroză prin tractusuri conjunctive.

Conţinutul axilei este reprezentat de artera şi vena axilară cu ramurile lor, de grupurile ganglionare limfatice cu vasele aferente şi eferente, de trunchiurile secundare ale plexului brahial şi ramurile terminale, toate înglobate în ţesut celulo-grăsos.

## REGIUNEA SCAPULARA

Se află pe faţa posterioară a omoplatului şi corespunde limitelor acestuia.

Planurile regiunii se disting în: superficiale şi profunde, în care intră muşchii cu aponevrozele lor. Astfel în fosa supraspinoasă întîlnim mai întîi muşchiul trapez, apoi aponevroza supraspinoasă şi sub ea muşchii supraspinos, angular şi omohioidian. La nivelul fosei subspinoase se află pe prim plan fasciculele posterioare ale deltoidului şi fasciculele din dorsalul mare, care trec peste unghiul inferior al omoplatului; urmează aponevroza subspinoasă şi apoi muşchii subspinos, rotund mare şi mic.

Nervii sînt ramuri ale plexului brahial, iar vasele sînt reprezentate de arterele scapulare superioară şi posterioară, ramuri din subclavie şi de scapulara inferioară, ram din axilară.

## REGIUNEA DELTOIDIANA

Se găseşte pe partea externă a umărului, reprezentînd partea cea mai proeminentă a acestui segment.

Limitile regiunii corespund limitelor muşchiului.

Planurile regiunii se deosebesc în superficiale şi profunde; acestе din urmă sînt reprezentate de aponevroza superficială a deltoidului, apoi muşchiul deltoid şi aponevroza profundă a lui, care este foarte subţire. Vasele profunde provind din axilară (circumflexele anterioară şi posterioară) iar nervii din plexul brahial (nervul circumflex, care abordă muşchiul pe faţa lui profundă).

## REGIUNEA ARTICULATIEI UMARULUI

Se găseşte profund, fiind acoperită de regiunile precedente.

## BRATUL

Al doilea segment al membrului superior este delimitat în sus de un plan transversal dus prin marginea inferioară a muşchilor pectoral mare, dorsal mare şi rotund mare, iar inferior de un plan transversal care trece la două laturi de deget deasupra epicondilului.

Se disting acestui segment: o regiune brahială anterioară şi alta posterioară, fiind despărţite de humerus şi cele două septuri intermusculare intern şi extern.

## REGIUNEA BRAHIALA ANTERIOARA

Ca şi celelalte regiuni prezintă planuri superficiale şi profunde.

In cadrul planurilor superficiale de reţinut sînt venele cefalică şi bazilică, precum şi nervii brahial cutanat intern şi musculo-cutanat.

Planurile profunde sînt reprezentate de aponevroza superficială, musculatură, vasele şi nervii profunzi.

Musculatura este dispusă pe două planuri; unul superficial format din deltoid şi biceps şi altul profund format din coracobrahial, brahial anterior şi porţiunea superioară a supinatorului lung.

Vasele, situate pe partea anterioară şi internă a braţului, sînt reprezentate de artera humerală cu venele satelite şi colateralele pe care le emite.

Nervii sînt reprezentaţi de ramurile terminale a plexului brahial, a căror raporte şi traiect au fost descrise.

## REGIUNEA BRAHIALA POSTERIOARĂ

Prezintă planuri superficiale şi profunde ca: aponevroza superficială, muşchiul triceps şi nervul radial cu artera humerală profundă şi venele satelite care merg în şanţul de torsiune a humerusului.

## C O T U L

Este al 3-lea segment al membrului superior, delimitat de două planuri transversale, care trec la două lăţimi de deget deasupra şi dedesubtul epitrohleei.

Deosebim acestui segment: o regiune anterioară sau plica cotului şi alta posterioară sau regiunea olecraniană, despărţite de articulaţia cotului.

## REGIUNEA PLICII COTULUI

Din elementele superficiale sînt de reţinut venele reprezentate prin terminarea venelor superficiale ale antebraţului şi începutul venelor brahiale, care alcătuiesc împreună în mod obişnuit aşa numitul "M" al lui Poirier. Aceste vene au rapoarte cu nervii subcutanaţi (musculo-cutanat şi brahialul cutanat intern) şi în ele se practică injecţiile intravenoase, deoarece o serie de trăctusuri conjunctive le fac mai puţin mobile.

Planurile profunde sînt reprezentate de apo-

nevroza superficială, muşchi, vase şi nervi.

Musculatura este grupată în trei reliefuri: unul extern şi altul intern ce converg către antebraţ, realizînd un "V" mare cu deschiderea în sus; al treilea, sau relieful mijlociu, vine dinspre braţ şi pătrunde în deschiderea formată de reliefurile precedente, delimitînd astfel două şanţuri oblice în jos şi înăuntru, numite şanţul bicipital intern şi extern (sulcus m. bicipitis brachii ulnaris, sulcus m. bicipitis brachii radialis).

Relieful extern sau epicondilian este format din patru muşchi, care de la suprafaţă spre profunzime sînt: supinatorul lung, primul radial extern, al doilea radial extern şi supinatorul scurt.

Relieful intern sau epitrohlean este constituit din şase muşchi, care sînt dispuşi pe trei planuri:

- în primul plan se găsesc următorii muşchi dinăuntru înafară: cubitalul anterior, palmarul mic, palmarul mare şi pronatorul rotund, fiind acoperiţi de expansiunea aponevrotică a bicepsului;

- planul al doilea este format de flexorul comun superficial al degetelor;

- planul al treilea este format din muşchiul flexor comun profund al degetelor.

Vasele sînt reprezentate de artera humerală cu venele satelite, care se găsesc în şanţul bici-

pital intern, precum şi cercurile vasculare periepicondilian şi periepitrohlean.

Nervii sînt reprezentaţi de nervul median, situat în şanţul bicipital intern şi radial situat în şanţul bicipital extern.

## REGIUNEA OLECRANIANA

Este constituită din planuri superficiale şi profunde. In fascia superficială se găsesc vase, nervi superficiali şi bursa retroolecraniană. Planurile profunde sînt reprezentate de aponevroza superficială întărită în partea internă de bandeleta epitrohleoolecraniană şi de muşchi.

Musculatura este dispusă într-o grupă mijlocie constituită de inserţia distală a tricepsului; una internă, formată de cubitalul anterior şi alta externă formată de patru muşchi, care dinăuntru în afară sînt: 1anconeul, 2cubitalul posterior 3extensorul propriu al degetului mic şi extensorul comun al degetelor.

Vasele profunde sînt reprezentate de cercurile periepitrohlean şi periepicondilian, unite prin anastomoza supraolecraniană.

Nervii profunzi sînt reprezentaţi de cubital, care se află subaponevrotic, în şanţul epitrohleoolecranian.

## A N T E B R A T U L

Este al 4-lea segment al membrului superior, delimitat în sus de un plan transversal dus la două laturi de deget subepitrohlee şi în jos de un alt plan ce trece deasupra capului cubital.

Acest segment este format dintr-o regiune antibrahială anterioară şi o regiune antibrahială posterioară, despărţite printr-un schelet osteo-fibros, format de radius şi cubitus, unite prin ligamentul interosos.

### REGIUNEA ANTIBRAHIALA ANTERIOARA

Planuri superficiale - sînt de reţinut extern, vena radială, intern vena cubitală şi în mijloc vena mediană.

Planurile profunde:

- aponevroza superficială - se continuă cu a regiunilor vecine şi este mai groasă în porţiunea superioară decît în cea inferioară, unde devine aproape o simplă lamă celuloasă. De pe faţa sa profundă se desprind o serie de prelungiri pentru muşchi, dintre care mai importante sînt una internă ce vine să se fixeze pe marginea posterioară a cubitusului - septul intermuscular intern - şi alta externă ce se prinde pe marginea posterioară a radiusului - septul intermuscular extern -. Aceste septuri par-

ticipă la separarea celor două regiuni antibrahiale anterioară şi posterioară. Deasemeni trebuie de menţionat o lamă celuloasă, numită şi aponevroza flexorului comun superficial al degetelor, pe care-l acoperă;

- muşchii acestei regiuni sînt dispuşi pe patru planuri:

. pe primul plan se găsesc dinafară înăuntru: supinatorul lung, pronatorul rotund, palmarul mare şi mic şi cubitalul anterior;

. pe planul doi, în aceiaşi ordine se află primul radial extern şi flexorul comun superficial al degetelor;

. în planul trei: al 2-lea radial extern, flexorul propriu al policelui şi comun profund al degetelor şi

. în al 4-lea plan se află în partea superioară supinatorul scurt şi în partea inferioară pronatorul patrat.

Vasele şi nervii profunzi sînt reprezentaţi de patru pachete:

- unul extern format de vasele şi nervul radial, situat înăuntru lungului supinator;

- altul intern format de vasele şi nervul cubital, situat înafara muşchiului cubital anterior;

- al treilea constituit de vasele şi nervul

interosos, care merge pe ligamentul interosos, între flexorul propriu al policelui şi comun profund al degetelor;

- al patrulea - alcătuit din nervul median şi artera acestui nerv, care după ce a încrucişat cubitala trecînd înaintea ei, coboară pe linia mediană a antebraţului pe faţa profundă a flexorului comun superficial al degetelor.

REGIUNEA ANTIBRAHIALA POSTERIOARA

Planurile superficiale nu prezintă nimic deosebit.

Planurile profunde:

- aponevroza superficială, este mai groasă decît cea anterioară;

- musculatura este dispusă pe două planuri:

a/.- superficial, format dinafară înăuntru de: extensorul comun al degetelor, extensorul propriu al degetului mic, cubitalul posterior şi anconeul;

b/.- profund, alcătuit în aceiaşi ordine de: abductorul lung, extensorul scurt, extensorul lung ai policelui şi extensorul propriu al indexului. Intre aceste două planuri se află pachetul vasculonervos, format de ramul posterior al radialului şi artera interosoasă posterioară.

De menţionat că părţile internă şi externă a regiunii sînt traversate de o serie de muşchi, care se îndreaptă spre regiunea antibrahială anterioară. Astfel, în partea internă este faţa posterioară a cubitalului anterior, iar în partea externă, supinatorul lung, cei doi radiali externi şi scurtul supinator.

## P U M N U L

Penultimul segment al membrului superior este delimitat în sus de un plan transversal care trece deasupra capului cubitusului, iar inferior de alt plan ce trece pe sub tuberculul scafoidului şi piziformului.

I se descriu o regiune anterioară, alta posterioară, despărţite prin articulaţia radiocarpiană.

### REGIUNEA ANTERIOARA A PUMNULUI

In cadrul planurilor superficiale este de amintit prezenţa unui ţesut conjunctiv care fixează pielea de aponevroză.

Planurile profunde:

- aponevroza, în partea superioară este subţire, iar în partea inferioară ia parte la formarea ligamentului inelar anterior al carpului (retinaculum flexorum);

- formaţiile musculare şi tendinoase se dispun pe patru planuri :

1. - primul este format dinafară înăuntru de tendonul supinatorului lung, palmarilor mare şi mic şi a cubitalului anterior;

2.- al 2-lea plan este reprezentat de tendoanele flexorului comun superficial al degetelor care sînt dispuse pe două planuri: înainte a mediusului şi inelarului şi îndărăt a indexului şi auricularului;

3.- al 3-lea plan este format de tendoanele flexorului comun profund a degetelor şi propriu al policelui;

4.- al 4-lea plan este reprezentat de pronatorul patrat.

Tendoanele flexorilor sînt încunjurate în teci sinoviale.

Vasele şi nervii profunzi sînt: <u>artera cubitală</u>, care trece cu nervul respectiv pe partea internă şi deasupra ligamentului inelar anterior; <u>artera radială</u>, care trece în tabacherea anatomică şi <u>nervul median</u> care merge prin canalul carpian înaintea tendonului indexului (flexor comun superficial).

## <u>REGIUNEA POSTERIOARA A PUMNULUI</u>

Inspecţia şi palparea pun în evidenţă în partea internă, capul cubitusului prelungit în jos

cu apofiza stiloidă şi de partea externă, extremitatea inferioară a radiusului cu apofiza stiloidă respectivă, care coboară mai jos ca precedenta.

Printr-o mişcare de abducţie şi extensie a policelui se desenează dedesubtul stiloidei radiale o depresiune rombică - tabacherea anatomică - în lungul căreia subcutan se află vena cefalică a policelui, iar subaponevrotic cu o direcţie oblică îndărăt, merge artera radială.

Planurile superficiale - de reţinut este originea venelor antebraţului (cubitala, radiala şi mediana).

Planurile profunde.

Aponevroza este mai îngroşată în partea inferioară contribuind la formarea ligamentului inelar posterior al carpului (retinaculum extensorum).

Tendoanele muşchilor din regiunea posterioară a antebraţului învelite în teci sinoviale, care trec printr-o serie de loje.

Artera radială, care după ce iese din tabacherea anatomică se îndreaptă către extremitatea proximală a primului spaţiu interosos, pe care-l străbate.

REGIUNEA MIJLOCIE (ARTICULATIA RADIO-CARPIANA)

A fost descrisă la articulaţii.

## M I N A

Este ultimul segment al membrului superior şi este subîmpărţit într-o porţiune superioară sau mîna propriu-zisă şi alta inferioară sau falangiană constituită din degete.

Mîna propriu-zisă prezintă la rîndul ei o regiune anterioară (palmară sau volară) şi alta posterioară (dorsală), separate prin rîndul al 2-lea carpian şi metacarpiene.

## REGIUNEA PALMARA

Este delimitată inferior de rădăcina degetelor, marcată prin pliurile digito-palmare.

Inspecţia palmei pune în evidenţă 3 ridicături: una externă şi superioară, eminenţa tenară, una internă, eminenţa hipotenară şi alta inferioară, transversală, bureletul digito-palmar. Aceste trei reliefuri delimitează o depresiune centrală sau scobitura mîinii (poculum lui Diogene), care-i brăzdată de numeroase pliuri, în care menţionăm trei mai importante: a/.- superior sau de flexiune a policelui; b/.- inferior sau de flexiune a ultimilor trei degete şi c/.- mijlociu sau de flexiune a ultimilor patru degete, situat între precedentele.

Planurile superficiale: pielea, este bogată în glande sudoripare şi-i fixată de aponevroză;

Țesutul celular subcutan prezintă o dispoziție specială, asemănătoare celei de la pielea capului și plantei, care constă dintr-o serie de tractusuri conjunctive ce leagă dermul de aponevroza palmară, delimitînd între ele o serie de loje, în care se găsesc depuri de grăsime. In regiunea hipotenară se găsește mușchiul palmarul cutanat; tot în țesutul celular subcutanat se găsesc vase și nervi superficiali. Arterele sînt fără importanță, iar rețeaua venoasă este redusă.

Planurile profunde.

Aponevroza palmară superficială în raport cu structura sa prezintă o porțiune mijlocie (ligamentul palmar), una tenariană și alta hipotenariană.

Mușchii sînt grupați în trei loje separate de două septuri fibroase plecate de la aponevroză către metacarpienele 3 și 5.

a/.- Loja palmară externă (tenariană) - cei patru mușchi pe care-i conține sînt dispuși pe 4 planuri: I.- abductorul scurt al policelui, II.- opozantul policelui, iar dedesubt și înăuntru lui fascicolul superficial al flexorului scurt, III.- fascicolul profund al flexorului scurt; între cele două fascicole trece tendonul flexorului propriu al policelui învelit în sinoviala sa (digito-palmară externă); IV.- adductorul policelui.

b/.- Loja palmară internă (hipotenară) conține trei mușchi, care sînt dispuși pe două planuri:

adductorul degetului mic înăuntru şi flexorul scurt, iar planul doi este format din opozant.

c/.- Loja palmară mijlocie cuprinde tendoanele flexorilor degetelor, care sînt dispuse pe două planuri. Pe primul plan sînt tendoanele flexorului comun superficial şi pe al doilea, tendoanele flexorului comun profund, la care sînt anexaţi muşchii lombricali. Tendoanele flexorilor sînt învelite de tecile sinoviale; între tendoane şi aponevroză se află vasele şi nervii subaponevrotici.

Arterele sînt reprezentate de arcada palmară superficială, din convexitatea căreia pleacă arterele digitale.

Nervii sînt: medianul, care după ce a trecut prin canalul carpian se împarte în ramurile sale terminale, din care unul motor, iar restul trec pe sub arcada arterială şi vor forma primele şapte sau nouă colaterale digitale; cubitalul, care trece pe deasupra ligamentului inelar anterior şi se împarte în ramurile sale, profund şi superficial.

Aponevroza palmară profundă se întinde pe planul osos şi pe muşchii interosoşi. Sub această aponevroză se află arcada palmară profundă, de la care pleacă arterele interosoase şi ramul profund al nervului cubital, care merge la muşchii din regiunea tenară.

## REGIUNEA DORSALA A MIINII

Planurile superficiale - pielea este mobilă şi posedă peri şi glande sebacee. Tesutul celular subcutanat este sărac în grăsime şi conţine o bogată reţea venoasă şi nervi, care provin din radial şi cubital.

Planurile profunde - aponevroza superficială este subţire, planul tendinos este reprezentat de tendoanele muşchilor extensori, a radialilor externi I şi II, a cubitalului posterior şi a abductorului lung al policelui. Tendoanele extensorilor ultimilor patru degete sînt legate între ele printr-un sistem de langhete fibroase pentru a solidariza degetele în extensie.

Aponevroza dorsală profundă, acoperă scheletul mîinii şi muşchii interoşoşi.

## D E G E T E L E

Sînt în număr de cinci şi poartă numele începînd dinafară înăuntru de: deget mare (police), indicător (index), medius, inelar şi deget mic (auricular).

Au forma unui cilindru uşor turtit antero-posterior, prezentînd deci o regiune anterioară şi alta posterioară, fiind despărţite de scheletul falangian şi articulaţiile interfalangiene.

## REGIUNEA ANTERIOARA A DEGETELOR

Prezintă următoarele planuri: pielea şi ţesutul celular subcutanat, care au aceleaşi caractere ca la palmă; de menţionat bogăţia papilelor dermice. La extremitatea inferioară a degetelor, ţesutul grăsos este mai abundent şi formează un fel de pernuţă rezistentă şi elastică numită pulpa degetului. Urmează o lamă fibroasă foarte rezistentă, care alcătueşte teaca fibroasă a tendoanelor flexorilor (perforat şi perforant), pe care le ţine aplicate pe falangă.

## REGIUNEA POSTERIOARA A DEGETELOR

Pielea este mai subţire şi mobilă, iar la extremitatea inferioară a degetelor se întîlnesc unghiile. Ţesutul celular subcutanat este la fel ca pe faţa dorsală a mîinii. Urmează planul tendinos al extensorilor.

Arterele poartă numele de colaterale şi sînt cîte două pentru fiecare deget, una internă şi alta externă şi merg pe faţa anterioară a degetului de o parte şi de alta a tecii flexorilor, trimiţînd colaterale transversale sau oblice, la feţele palmare şi dorsale.

Colateralele arteriale prezintă omonimele lor venoase, care sînt însă şi mai superficiale şi situate pe plan dorsal.

Nervii sînt reprezentaţi prin colateralele palmare şi dorsale.

Scanned with OKEN Scanner

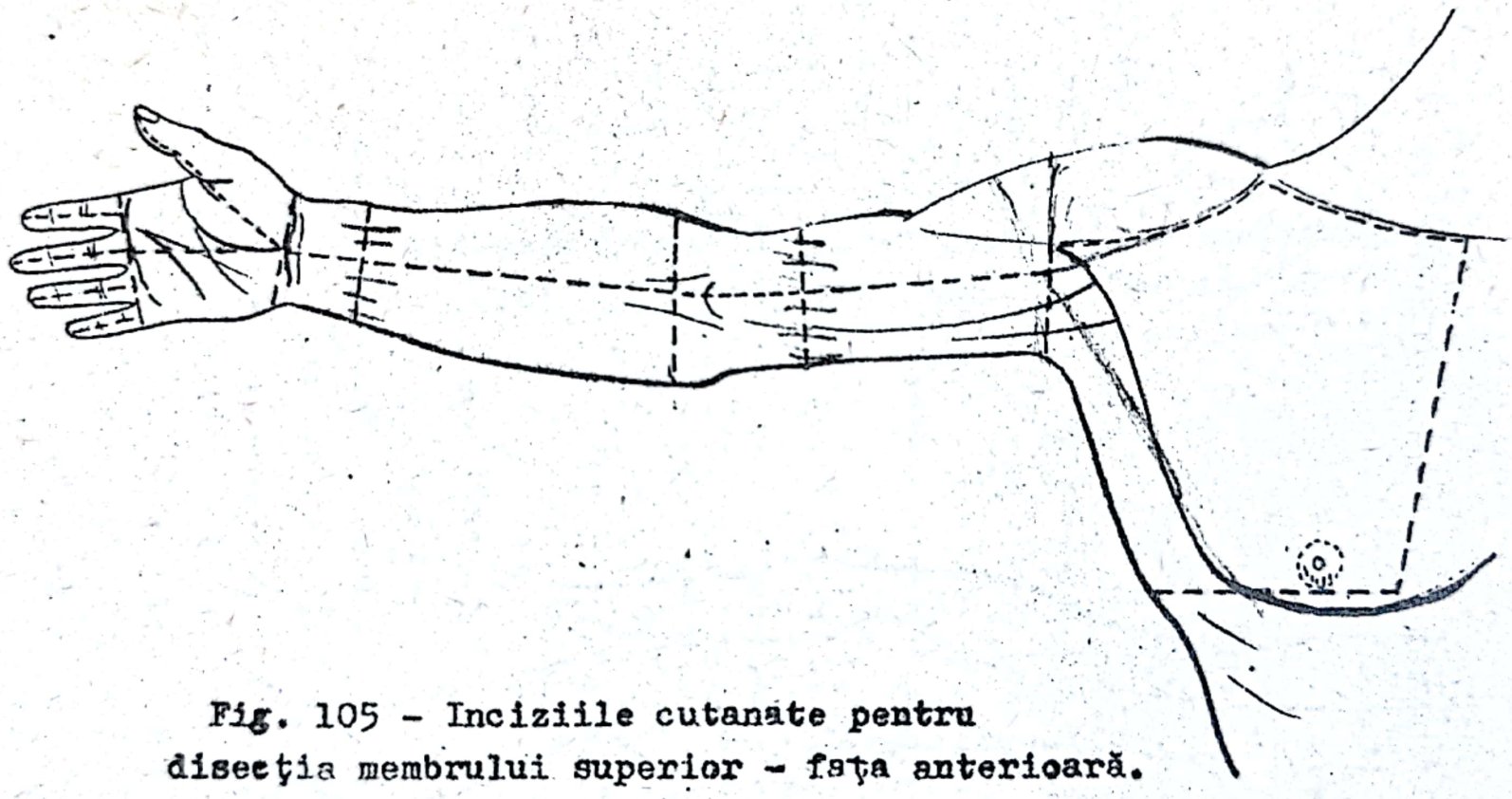

Fig. 105 - Inciziile cutanate pentru disecţia membrului superior - faţa anterioară.

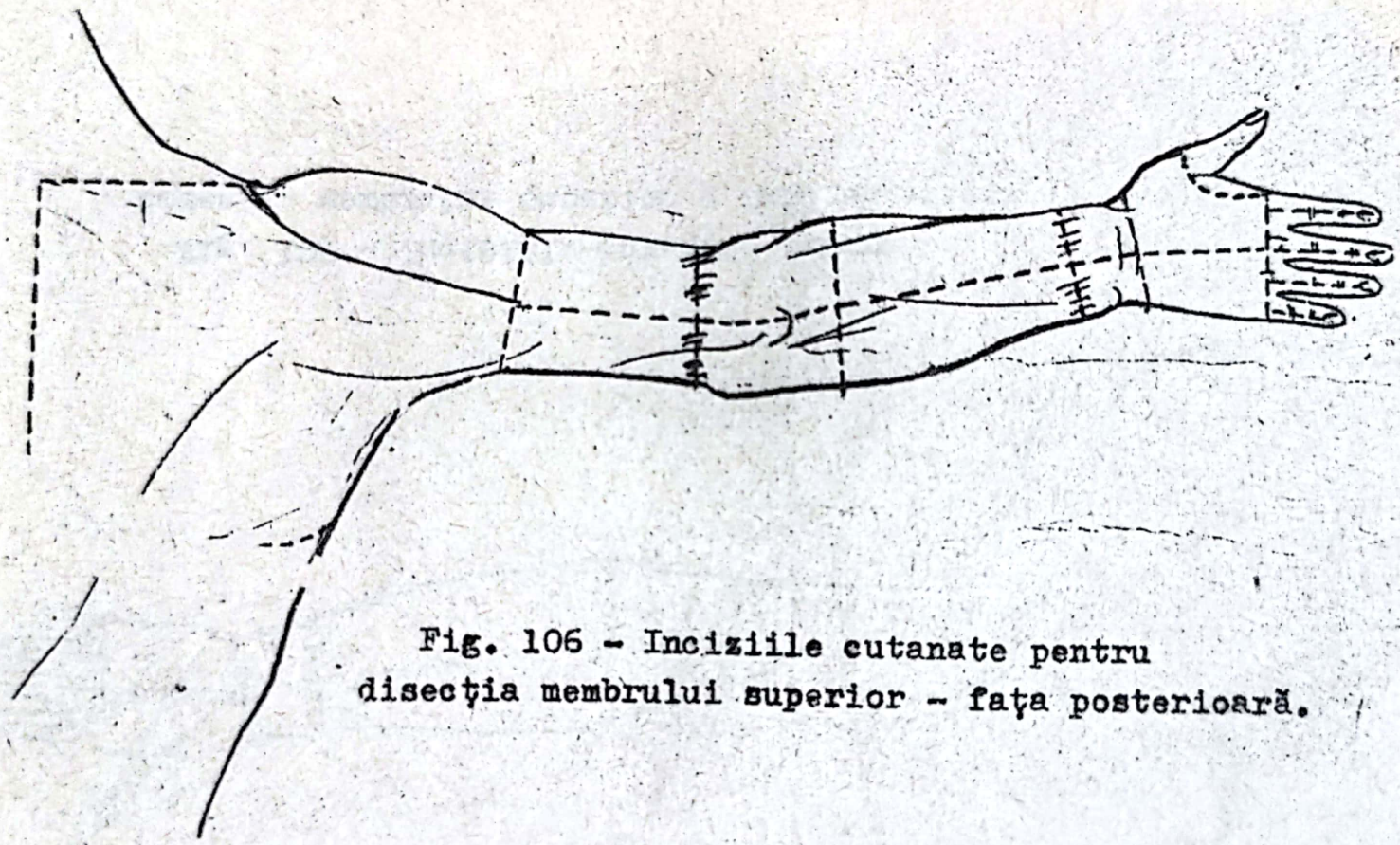

Fig. 106 - Inciziile cutanate pentru disecţia membrului superior - faţa posterioară.

# C U P R I N S U L

pag.

Osteologia

1.- Clavicula . . . . . 1
2.- Omoplatul . . . . . 4
3.- Humerus . . . . . 9
4.- Scheletul antebraţului. . . . . 12
5.- Radius . . . . . 13
6.- Cubitus . . . . . 16
7.- Scheletul mîinii. . . . . 19
8.- Oasele carpiene . . . . . 2o
9.- Oasele metacarpiene . . . . . 22
1o.- Falangele . . . . . 25

Artrologia

11.- Articulaţia sternoclaviculară . . . . . 27
12.- Sisarcoza scapulo-toracică . . . . . 3o
13.- Articulaţia acromio-claviculară . . . . . 3o
14.- Sindesmoza coracoclaviculară. . . . . 32
15.- Articulaţia scapulohumerală . . . . . 34
16.- Articulaţia cotului . . . . . 39
17.- Articulaţia radio-cubitală proximală. . . 44
18.- Articulaţia radio-cubitală distală. . . . 47
19.- Ligamentul interosos. . . . . 49
2o.- Articulaţia pumnului. . . . . 51

Scanned with OKEN Scanner

Pag.

21.- Articulaţiile intercarpiene . . . . . 55
22.- Articulaţia mediocarpiană . . . . . 56
23.- Articulaţiile carpometacarpiene . . . . . 59
24.- Articulaţia trapezometacarpiană . . . . . 60
25.- Articulaţiile intercarpiene . . . . . 61
26.- Articulaţiile metacarpofalangiene . . . . . 62
27.- Articulaţiile interfalangiene . . . . . 64

Miologia

28.- Muşchii care leagă centura scapulară şi humerusul de scheletul trunchiului. . . . . 66
29.- Muşchii care leagă omoplatul de humerus . . . 73
30.- Muşchii braţului . . . . . 79
31.- Muşchii antebraţului . . . . . 84
32.- Muşchii regiunii anterioare . . . . . 85
33.- Muşchii regiunii externe . . . . . 91
34.- Muşchii regiunii posterioare . . . . . 94
35.- Muşchii mîinii . . . . . 99
36.- Aponevrozele şi dependinţele lor . . . . . 109

Angeologia

37.- Artera axilară . . . . . 124
38.- Artera humerală. . . . . 127
39.- Artera radială . . . . . 132
40.- Artera cubitală. . . . . 136
41.- Arcadele arteriale ale mîinii. . . . . 140
42.- Venele profunde . . . . . 144
43.- Venele superficiale. . . . . 144

Scanned with OKEN Scanner

pag.

44.- Limfatice . . . . . 149

Nevrologia

45.- Plexul brahial . . . . . 153
46.- Ramurile colaterale . . . . . 156
47.- Nervul musculo-cutanat . . . . . 160
48.- Nervul median . . . . . 160
49.- Nervul cubital . . . . . 167
50.- Nervul brahial cutanat intern . . . . . 170
51.- Nervul accesor al brahialului cutanat intern . . . . . 173
52.- Nervul radial . . . . . 172

Noţiuni de anatomie topografică

53.- Umărul . . . . . 176
54.- Regiunea axilară. . . . . 176
55.- Regiunea scapulară. . . . . 179
56.- Regiunea deltoidiană. . . . . 180
57.- Braţul . . . . . 180
58.- Regiunea brahială anterioară . . . . . 181
59.- Regiunea brahială posterioară. . . . . 182
60.- Regiunea plicii cotului . . . . . 182
61.- Regiunea olecraniană . . . . . 184
62.- Regiunea antibrahială anterioară. . . . . 185
63.- Regiunea antibrahială posterioară . . . . . 187
64.- Regiunea anterioară a pumnului . . . . . 188
65.- Regiunea posterioară a pumnului . . . . . 189
66.- Regiunea palmară . . . . . 191
67.- Regiunea dorsală a mîinii. . . . . 194
68.- Degetele . . . . . 194

=======

# E R A T A

| pag. | rîndul | în loc de | Se va citi |
|---|---|---|---|
| 14 | 8 de sus | scurţi abductor şi extensor | lung abductor şi scurt extensor, |
| 16 | 3 de jos | promator patrat | pronator patrat |
| 21 | 1 de jos | trapez,osul mare şi osul cu cîrlig | trapez,trapezoid, osul mare şi osul cu cîrlig |
| 80 | 2 de sus | coronoidă | coracoidă |
| 99 | 7 de jos | al vastului extern | al vastului intern |
| 105 | 11 de jos | flectorului | flexorului |
| 106 | 2 de jos | insterosos | interosos |
| 113 | 6 de jos | înainte | înăuntru |
| 119 | 10 de sus | ca şi în flexori | ca şi la flexori |

# Membrul Inferior

Scanned with OKEN Scanner

# O S T E O L O G I A

Scheletul membrului inferior sau pelvin este constituit din centura pelvină, femur, rotulă, tibie, peroneu, oasele tarsiene, metatarsiene şi falange.

Centura pelvină (cingulum membri inferioris), formează scheletul şoldului şi este alcătuită dintr-un singur os numit coxal (os coxae). Cele două coxale sînt reunite înainte prin simfiza pubiană (symphysis pubica), iar îndărăt se interpune între ele sacrum, cu care împreună realizează bazinul.

## COXALUL ( OS COXAE )

Este un os lat de formă patrunghiulară, cu conturul neregulat, îngustat în porţiunea mijlocie, la care nivel este răsucit pe axul mare (cranio-caudal), luînd un aspect helicoidal. Osul coxal prezintă două feţe (externă şi internă), patru margini (superioară, inferioară, anterioară şi posterioară) şi patru unghiuri.

Faţa externă - prezintă în 1/2 superioară o suprafaţă largă (fosa iliacă externă), pe care se

văd două linii rugoase, care după traiectul lor sînt denumite semicirculare anterioară și posterioară (linea glutea anterior, linea glutea posterior). Ambele pornesc de la scobitura mare sciatică (incisura ischiadica major) și se dirijează cea anterioară către spina iliacă antero-superioară (spina iliaca anterior superior), iar cea posterioară aproape vertical în sus către marginea superioară a osului. Ele delimitează trei zone: posterioară, cea mai mică, pentru fesierul mare, mijlocie pentru fesierul mijlociu, situată între cele două linii și anterioară, cea mai mare, pentru fesierul mic; pe aceasta din urmă se află și gaura nutritivă.

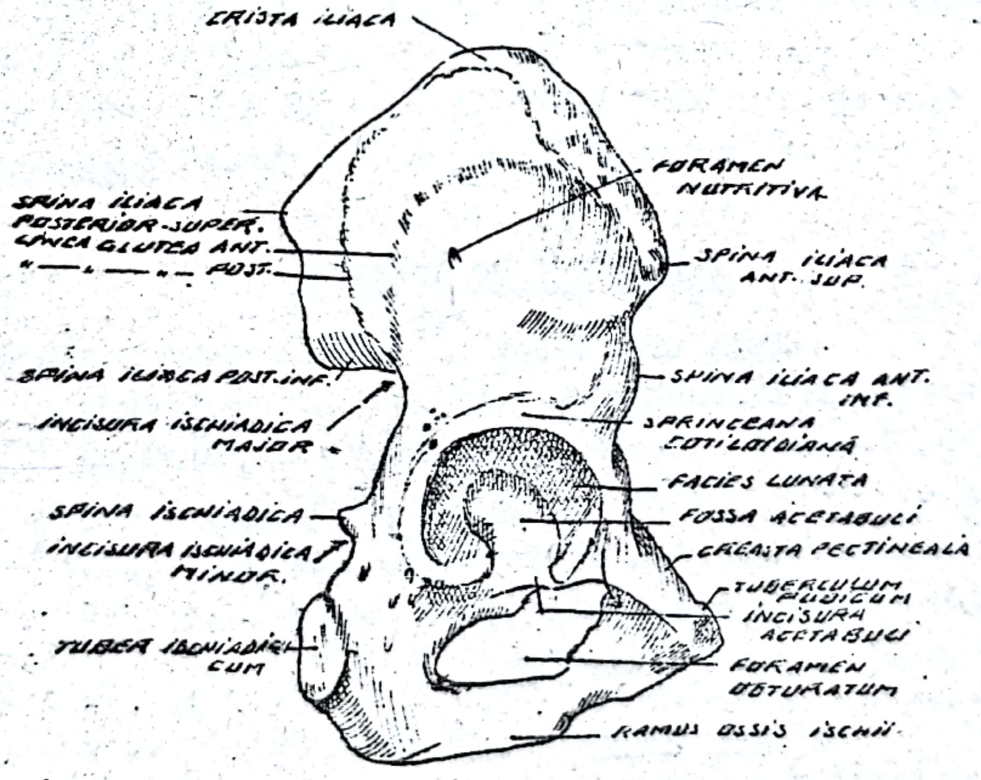


Fig.1 - Os coxae - fața externă.

În 1/2 inferioară, se găseşte cavitatea cotiloidă (cotilul sau acetabulum), iar dedesubtul ei gaura obturatorie (foramen obturatum).

Cavitatea cotiloidă se articulează cu capul femural şi are o formă sferică prezentînd la periferie o margine circulară, sprînceana cotiloidă. Deasupra ei se află şanţul supracotiloidian, pentru inserţia tendonului reflectat a muşchiului drept anterior. Pe sprînceana cotiloidiană, se observă trei scobituri, care indică locul de sudură a corpurilor celor trei piese constituiente a coxalului. Dintre acestea cea mai bine reprezentată, este cea ischiopubiană (incisura acetabuli), inferioară, care la scheletul cu părţile moi este transformată în gaură de către un ligament; prin ea trec vasele nutritive ale capului femural.

Cavitatea cotiloidă prezintă două porţiuni distincte: una rugoasă, nearticulară, de formă patrulateră, ce formează fundul cavităţii (fossa acetabuli) şi alta articulară, de formă semilunară (facies lunata), a cărei extremităţi sfîrşesc la scobitura ischiopubiană.

Gaura obturatoare (foramen obturatum) este delimitată de oasele ischion (os ischii) şi pubis (os pubis), avînd formă triunghiulară la femee şi ovalară la bărbat, cu axul mare dirijat în jos şi îndărăt. Conturul găurii este întrerupt la partea superioară de un şanţ, dirijat înainte şi înafară, numit

<u>şanţul subpubian</u> (sulcus obturatorius), prin care iese din bazin pachetul vasculo-nervos obturator.

<u>Faţa internă a coxalului</u> este brăzdată oblic în jos şi înainte de o ridicătură liniară, mai bine reprezentată la cele două extremităţi, <u>linia nenumită</u> (linea arcuata). Deasupra şi înafara ei se află <u>fosa iliacă internă</u> (fossa iliaca) unde se inseră muşchiul iliac, iar dedesubt şi în urmă deosebim următoarele elemente mergînd de sus în jos:

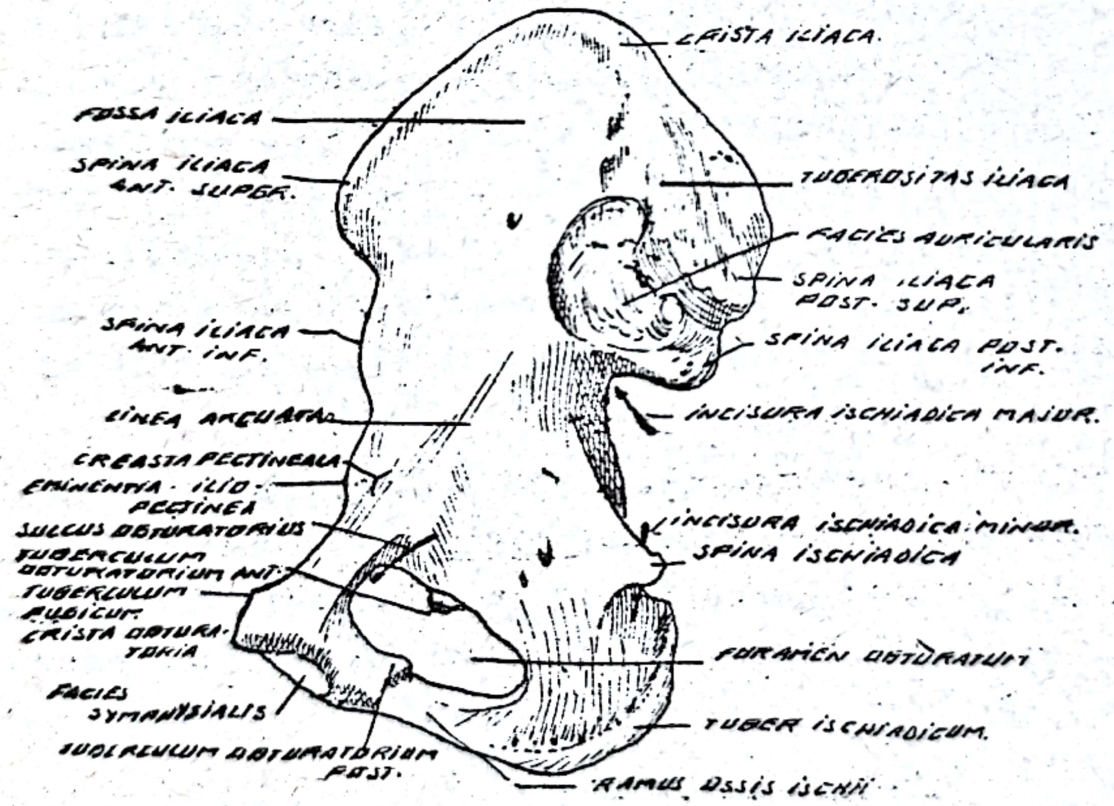


Fig.2 - Os coxae - faţa internă.

1.- tuberozitatea iliacă (tuberositas iliaca), o suprafaţă rugoasă pe care se inseră ligamentele sacroiliace;

2.- o faţetă auriculară (facies auricularis) care este comparată cu pavilionul urechii şi se articulează cu una similară de pe laturile sacrumului. La partea inferioară prezintă un tubercul, care serveşte de pivot mişcărilor de nutaţie ale bazinului;

3.- o suprafaţă patrulateră, plană, care corespunde cavităţii cotiloide, orientată intern şi puţin în jos şi la partea superioară a căreia se inseră muşchiul obturator intern;

4.- o suprafaţă mai puţin întinsă, orientată înăuntru şi puţin în jos, care unindu-se cu precedenta realizează o ridicătură puţin accentuată, numită spate de măgar, ce corespunde strîmtorii mijlocii a bazinului (apertura pelvis minoris superior);

5.- dedesubt şi înaintea ultimilor două suprafeţe se află gaura obturatoare.

Marginea anterioară a coxalului se întinde de la spina iliacă antero-superioară (spina iliaca anterior superior) pînă la spina pubisului (tuberculum pubicum) şi prezintă urmărind de sus în jos următoarele elemente:

- spina iliacă antero-superioară (spina iliaca anterior superior) pe care se inseră arcada

femurală, croitorul şi tensorul fasciei lata;

- scobitura nenumită, pe unde iese nervul femuro-cutanat;

- spina iliacă antero-inferioară (spina iliaca anterior inferior) pe care se inseră tendonul direct al dreptului anterior;

- scobitura muşchiului psoas iliac, largă de 2,5 - 3 cm, ocupată de muşchiul cu acelaşi nume;

- eminenţa ilio-pectinee (eminentia iliopectinea) pe care se inseră bandeleta respectivă;

- suprafaţa pectineală, de formă triunghiulară, limitată în urmă de creasta pectineală, segment al liniei nenumite;

- spina pubisului (tuberculum pubicum crista obturatoria) - situată la vîrful triunghiului pectineal, pe care se inseră arcada femurală;

- o suprafaţă de 1-2 cm întindere - unghiul pubisului - pe care se inseră muşchiul piramidal şi dreptul abdomenului.

Marginea posterioară - ţine de la spina iliacă postero-superioară pînă la tuberozitatea ischiatică şi prezintă următoarele elemente:

- spina iliacă postero-superioară (spina iliaca posterior superior) pe care se inseră ligamente şi muşchi;

- o scobitură fără importanţă;

- spina iliacă postero-inferioară (spina iliaca posterior inferior) ce dă inserţie la ligamente şi muşchi;

- scobitura ischiatică mare (incisura ischiadica major) care este împărţită de muşchiul piramidal într-un segment suprapiramidal, de unde ies din basin vasele şi nervii fesieri superiori şi altul infra-piramidal, prin care ies vasele ischiatice, ruşinoase, nervii sciatic mare şi mic şi nervul ruşinos intern;

- spina sciatică (spina ischiadica), o ridicătură triunghiulară pe vîrful căreia se prinde ligamentul mic sacro-sciatic, pe faţa externă gemenul superior, iar pe faţa internă fibre din ridicătorul anal;

- mica scobitură sciatică (incisura ischiadica minor) pe unde iese tendonul muşchiului obturator intern şi intră pachetul vasculo-nervos ruşinos intern.

Marginea superioară - creasta iliacă - (crista iliaca) are forma de S italic şi dă inserţie muşchilor laţi ai abdomenului (oblicii mare, mic şi transvers).

Marginea inferioară este formată de ramurile ascendentă a ischionului şi descendentă a pubisului. Începînd dinainte, această margine prezintă o suprafaţă ovalară - faţeta pubiană - (facies symphysialis), care se articulează cu similara sa de pe

coxalul opus, realizînd simfiza pubiană (symphysis pubica). In rest, marginea devine rugoasă şi dă inserţie aponevrozei perineale mijlocii, corpilor cavernoşi, dreptului intern şi adductorului mare.

Unghiurile coxalului sînt: antero-superior, reprezentat de spina iliacă antero-superioară, postero-superior constituit de spina iliacă postero-superioară, antero-inferior (intern) format de unghiul pubisului şi postero-inferior (inferior) realizat de tuberozitatea ischiatică (tuber ischiadicum) pe care stă corpul în poziţia "în şezut". Pe partea internă a sa iau inserţie muşchii ischio-cavernoşi şi transversul perineului, pe partea externă adductorul mare, iar pe partea posterioară se inseră gemenul inferior, patratul crural, semitendinosul, semimembranosul şi porţiunea lungă a bicepsului crural.

## FEMURUL

Reprezintă scheletul coapsei şi este cel mai lung os din organism. Are o direcţie oblică în jos şi înăuntru şi prezintă o uşoară torsiune pe axul vertical, aşa încît planul transversal al extremităţii superioare nu este întrutotul paralel cu cel al extremităţii inferioare. Fiind un os lung, femurul prezintă o diafiză (corpul) şi două epifize.

Diafiza, recurbată cu concavitatea în urmă este prismatic triunghiulară, prezentînd în conse-

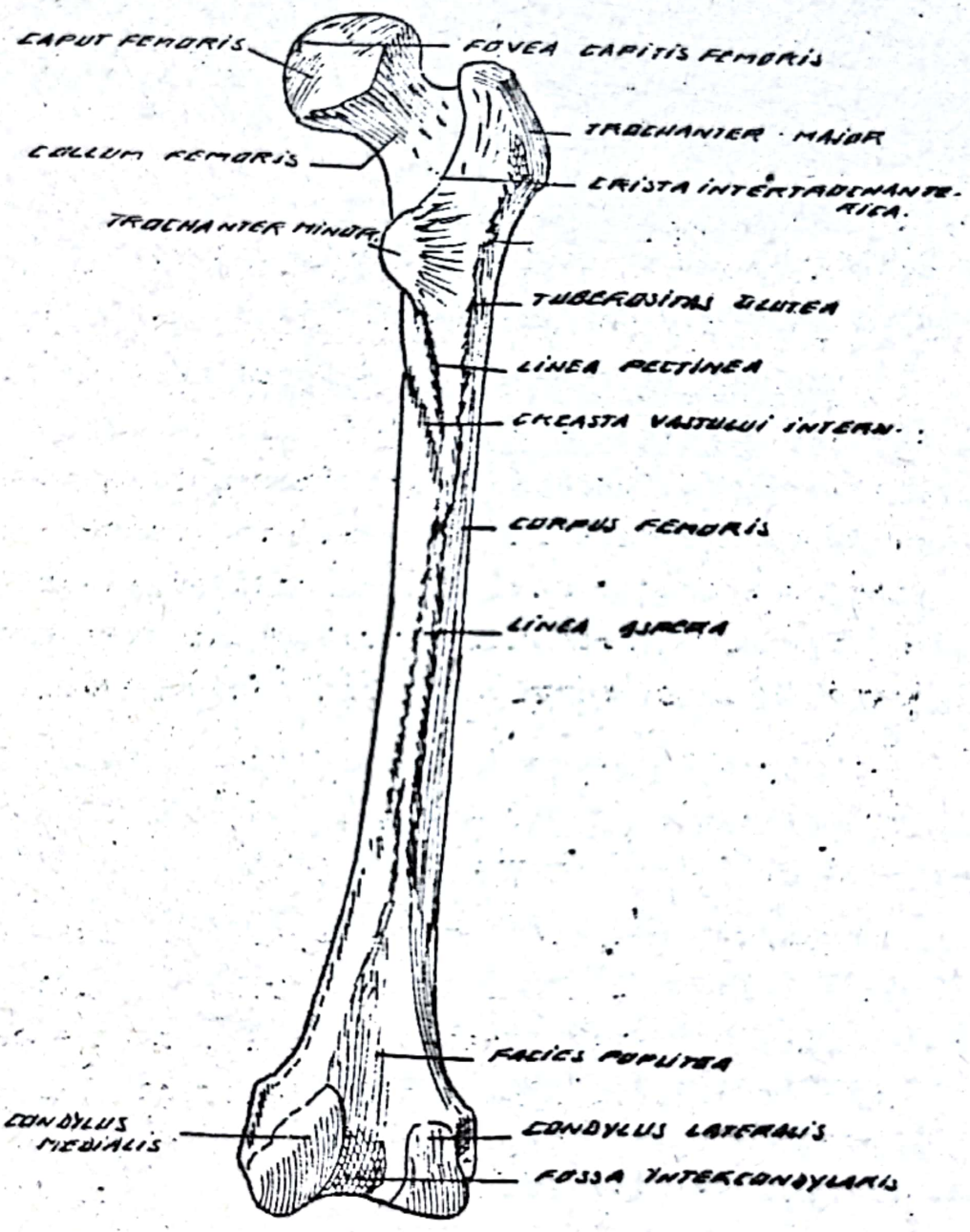


Fig.3 - Os femur - vedere anterioară.

cinţă trei feţe (anterioară şi două laterale) şi trei margini (posterioară şi două laterale).

Faţa anterioară - netedă şi convexă - , dă inserţie în 3/4 superioare muşchiului crural, iar în 1/4 inferioară, muşchiului subcrural.

Feţele externă şi internă, netede şi convexe ca şi cea anterioară sînt acoperite cea externă de vastul extern, cea internă de vastul interm.

Marginile internă şi externă sînt deabia marcate, iar marginea posterioară - linia aspră a femurului - (linea aspera) este bine reprezentată; pe busa sa externă (labium laterale) se inseră vastul extern, pe cea internă (labium mediale) vastul instern, iar pe interstiţiu se prind cei trei adductori ai coapsei şi porţiunea scurtă a bicepsului.

Extremitatea inferioară a liniei aspre se bifurcă, delimitînd spaţiul popliteu. Extremitatea superioară a liniei aspre se trifurcă, rezultînd o ramură externă - linia sau creasta fesieră (tuberositas glutea) pe care se inseră fesierul mare, o ramură mijlocie - ramura sau creasta pectinială - (linea pectinea), care dă inserţie pectineului şi alta internă - creasta vastului intern - care dă inserţie vastului intern.

Epifiza proximală - prezintă capul articular, gîtul anatomic, două tuberozităţi (trohanterul mare şi mic) şi gîtul chirurgical.

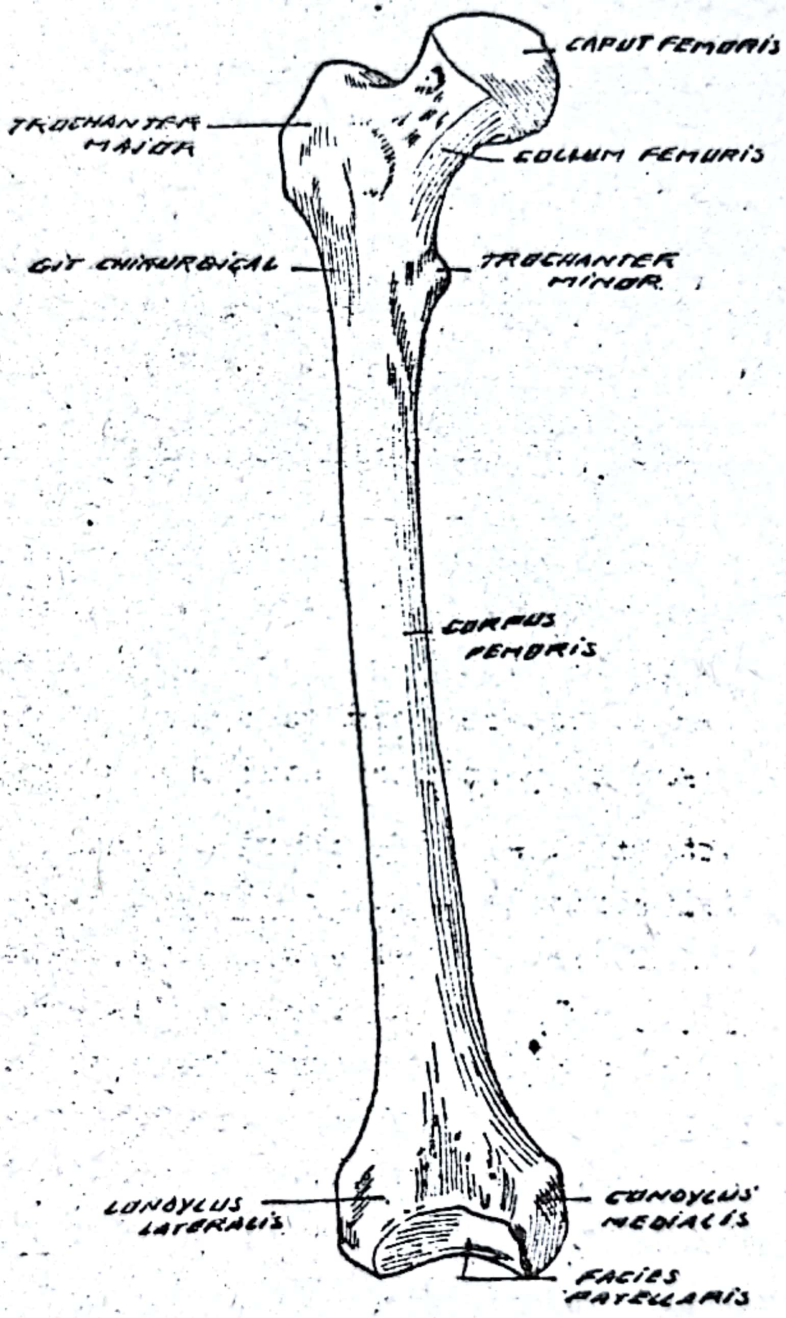


Fig. 4 - Os femur - vedere posterioară.

Scanned with OKEN Scanner

Capul femural (caput femoris) neted şi rotunjit, reprezintă 2/3 dintr-o sferă; el este orientat în sus, înăuntru şi puţin înainte, prezentînd dedesubt şi în urma centrului său o depresiune mică (fosets ligamentului rotund) - fovea capitis femoris - .

Gîtul anatomic (collum femoris) se întinde între cap şi cele două tuberozităţi; are o lungime

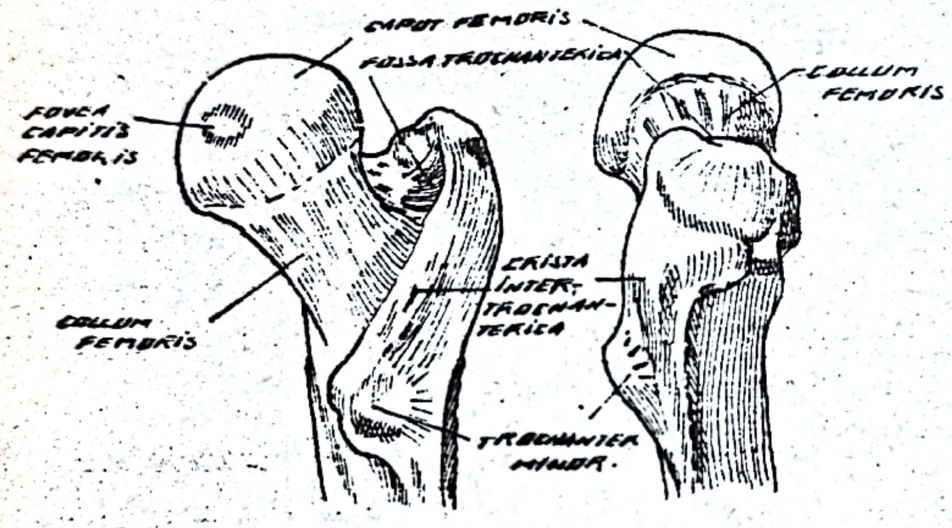


Fig.5 - Epifiza proximală a femurului.

de 3, 5 - 4,5 cm şi o direcţie oblică în jos şi înafară, formînd cu axul corpului un unghi de 130°. Fiind turtit antero-posterior va prezenta două feţe (anterioară şi posterioară), două margini (superioară

şi inferioară) şi două extremităţi (internă şi externă).

De menţionat că marginea inferioară este mai lungă şi dintre extremităţi cea externă este mai voluminoasă şi delimitată: anterior de linia intertrohanteriană anterioară sau linia oblică a femurului (linea intertrochanterica); posterior de creasta intertrohanteriană posterioară (crista intertrochanterica); superior de marele trohanter (trochanter major), iar inferior se continuă fără demarcaţie cu diafiza.

Trohanterul mare (trochanter major) este o proeminenţă patrulateră, situată în afara colului şi în continuitatea diafizei; i se descriu două feţe (externă şi internă) şi patru margini (superioară, inferioară, anterioară şi posterioară).

Faţa externă prezintă o linie rugoasă dirijată oblic în jos şi înainte, numită creasta fesierului mijlociu.

Faţa internă prezintă la partea sa posterioară o depresiune numită cavitatea digitală a trohanterului (fossa trochanterica), în care iau inserţie de la profunzime spre suprafaţă obturatorul extern şi tendonul comun al obturatorului intern şi celor doi gemeni.

Marginea superioară dă inserţie în partea mijlocie piramidalului basinului; marginea inferioară este marcată de o creastă rugoasă numită a vastului

extern, marginea posterioară dă inserţie patratului crural şi marginea anterioară dă inserţie micului fesier.

Trohanterul mic (trochanter minor) este o ridicătură mamelonată, situată la partea postero-inferioară a colului, pe care se inseră muşchiul psoas iliac.

Colul (gîtul)chirurgical, este o porţiune din femur situată imediat sub trohantere.

Epifiza inferioară este reprezentată de un masiv osos voluminos, mai larg (6 cm) decît gros (5 cm), uşor curbat îndărăt. Pe partea sa anterioară prezintă o suprafaţă articulară în formă de trohlee (facies patellaris), cu versantul extern mai mare; la partea inferioară gîtul trohleei este înlocuit de o scobitură largă (fossa intercondylaris), foseta intercondiliană, care împarte această epifiză în doi condili (condylus lateralis, condylus medialis). De menţionat că cel intern coboară mai jos şi este mai depărtat de linia mediană, iar cel extern este mai larg.

Fiecare din condilii femurali prezintă şase feţe: cele anterioară (trohleară),inferioară şi posterioară realizează o suprafaţă articulară semicirculară, ce rulează pe platoul tibial. Faţa mediană delimitează spaţiul intercondilian, pe care se inseră ligamentele încrucişate, iar cea laterală este subcutanată. Pe faţa laterală a condilului in-

în porţiunea mijlocie se observă tuberozitatea internă, pe care se inseră ligamentul lateral intern a articulaţiei genunchiului. Deasupra şi puţin în urma ei, se găseşte tuberculul adductorului mare (tuberculum adductorium), unde sfîrşeşte ramura de bifurcaţie internă a liniei aspre, iar dedesbtul şi în urma ultimului tubercul se află o depresiune, unde ia inserţie muşchiul gemen intern.

Faţa laterală a condilului extern, către partea posterioară, prezintă tuberozitatea externă, pe care se inseră ligamentul lateral extern al articulaţiei genunchiului, iar în urma ei se află două excavaţii, una superioară pentru gemenul extern şi alta inferioară pentru muşchiul popliteu. Deasupra trohleei se observă o uşoară excavatie, scobitura supratrohleeană, în care se aşează rotula în extenzia genunchiului.

## ROTULA (PATELLA)

Este un os scurt, lăţit antero-posterior, de formă triunghiulară cu baza orientată în sus, situat la parea anterioară a genunchiului, înglobat în tendonul quadricepsului.

Ea prezintă două feţe (anterioară şi posterioară), o bază (superioară), un vîrf (inferior)

şi două margini (externă şi internă).




Fig. 6 - Rotula. A- Faţa anterioară
B- Faţa posterioară.

Faţa anterioară (facies anterior) este convexă în ambele sensuri şi corespunde planurilor superficiale.

Faţa posterioară (facies articularis) este articulară în 3/4 superioare şi corespunde trohleei femurale, deci va avea un aspect invers acesteia, iar în 1/4 inferioară este rugoasă şi are raport cu pachetul celulo-adipos al genunchiului.

Baza (basis patellae) de aspect triunghiular, este uşor înclinată înainte, cu vîrful orientat posterior şi dă inserţie în 2/3 anterioare tendonului quadricepsului.

Vîrful rotulei (apex patellae) dirijat în jos, dă inserţie ligamentului rotulian.

Marginile, externă şi internă, dau inser-

ţie ligamentelor laterale sau aripioarelor rotulei.

## Scheletul gambei (ossa cruris)

Este format din două oase: tibia şi peroneul, primul fiind situat medial, iar al doilea lateral. Numai tibia se articulează cu femurul şi cum tibia are o direcţie verticală, iar femurul oblică, se realizează la nivelul genunchiului un unghi obtuz deschis în afară. Deoarece greutatea corpului se transmite numai prin tibie, aceasta va fi mai desvoltată decît peroneul.

## TIBIA

Este un os lung, prezentînd o diafiză şi două epifize; ne fiind perfect dreaptă prezintă două curburi, una superioară cu concavitatea înafară şi alta inferioară cu concavitatea înăuntru.

Diafiza (corpus tibiae), are o formă prismatic triunghiulară, descriindu-i-se trei feţe (internă, externă, posterioară) şi trei margini (anterioară, internă, externă).

- Faţa internă (facies medialis) este netedă şi vine în raport cu planurile superficiale; în partea superioară dă inserţie la tendoanele muşchilor semitendinos, croitor şi drept intern (laba de gîscă).

- Faţa externă (facies lateralis) este

concavă în 2/3 superioare și dă inserție mușchiului gambier anterior, iar în 1/3 inferioară este convexă și devine anterioară; pe ea alunecă tendoanele extensorilor degetelor. Inconjura atât, dinapoi înainte și dinafară înăuntru

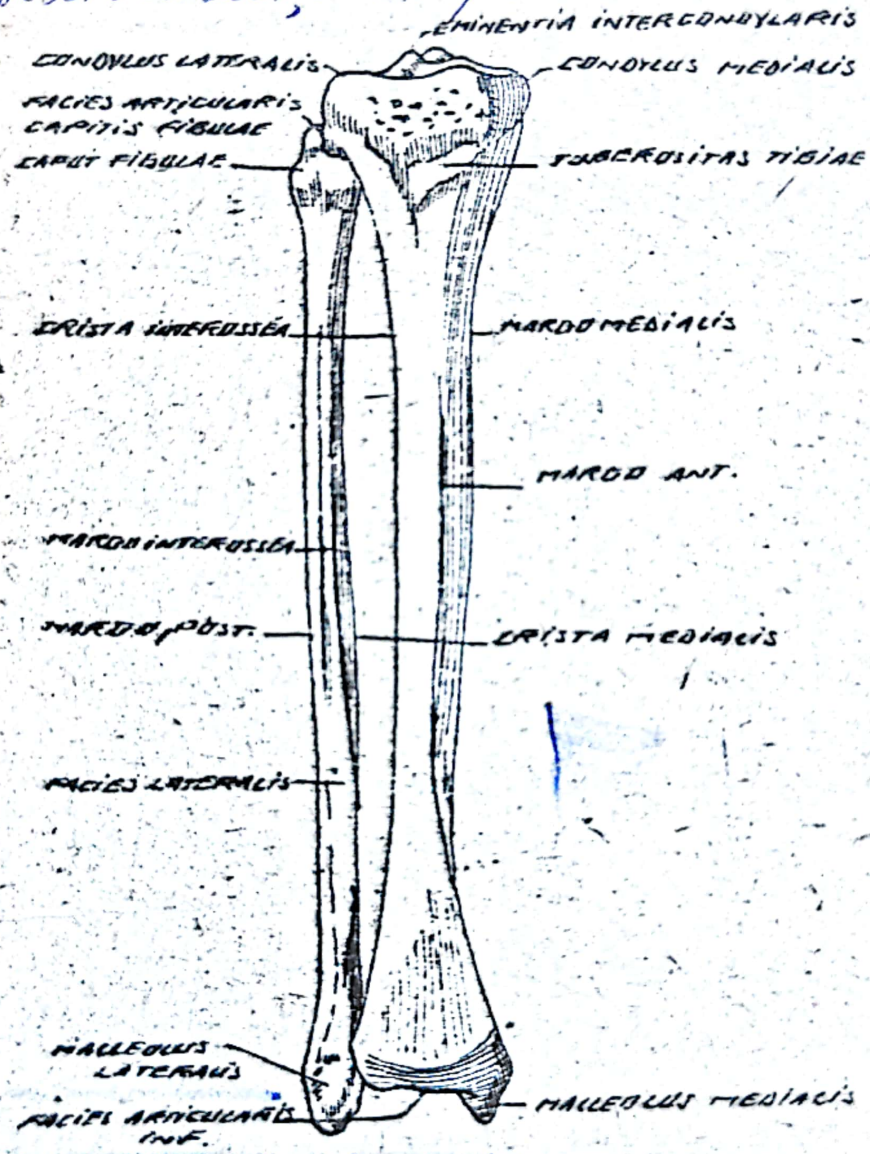


Fig.7 - Oasele gambei - vedere anterioară.-

—Faţa posterioară prezintă în partea superioară o creastă rugoasă dirijată oblic în jos şi înăuntru - linia oblică a tibiei - (linea m.solei), pe interstiţiul căreia se prinde solearul, pe buza superioară popliteul, iar pe buza inferioară gambierul posterior şi flexorul comun al de-

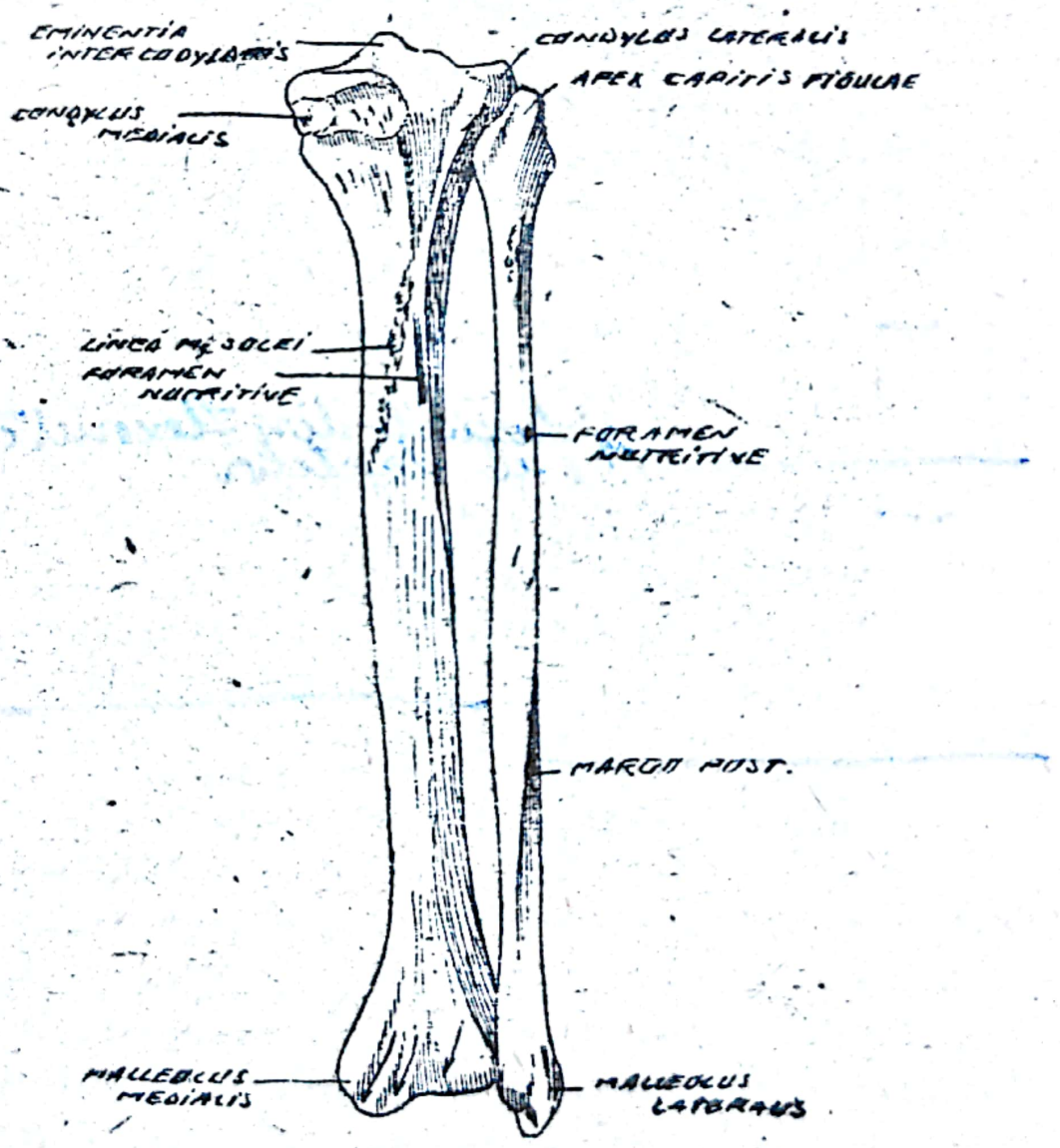


Fig.8 - Oasele gambei - vedere posterioară.

getelor- Porţiunea de deasupra acestei linii este acoperită de muschiul popliteu, iar cea de desubtul liniei oblice este subîmpărţită de o creastă verticală în două porţiuni: internă pe care se inseră flexorul comun al degetelor şi alta externă pe care se prinde gambierul posterior.

— Marginea anterioară - creasta tibiei - (margo anterior) are aspect de S italic şi este mai bine reprezentată în porţiunea mijlocie. In sus se îndreaptă înafară către tuberozitatea anterioară a tibiei (tuberositas tibiae), iar în jos se îndreaptă înăuntru sfîrşind pe maleola internă.

— Marginea internă (margo medialis) este mai proeminentă în 1/2 inferioară şi dă inserţie aponevrozei gambiere. şi fascicole din flexorul com. al degetelor

— Marginea externă (crista interossea) dă inserţie membranei interosoase şi la partea inferioară se bifurcă, delimitînd o suprafaţă triunghiulară rugoasă pentru inserţia ligamentelor ce unesc tibia şi peroneul. Δ

Epifiza proximală este foarte voluminoasă patrulateră şi mai alungită în sens transversal; faţa sa superioară prezintă două suprafeţe articulare, uşor concave, numite cavităţi glenoide ale tibiei, internă şi externă (facies articularis superior), care se articulează cu condilii femurali; cea internă este mai alungită şi excavată, pe cînd

Δ În partea inferioară această margine se bifurcă, cuprinzînd între liniile cu de bifurcaţie un spaţiu triunghiular, înspre vf căruia se inseră o serie de ligamente ce unesc tibia cu peroneul iar înspre baza lui se găseşte o faţetă articulară pt. adic. tibio-peronieră inferioară;

cea externă, este mai întinsă în sens transversal.

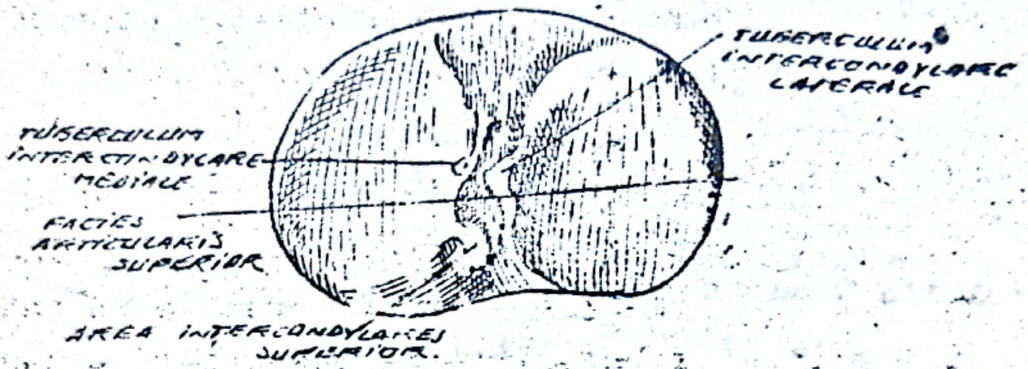


Fig.9 - Cavităţile glenoide (internă şi externă).

In porţiunea mijlocie a marginilor interne a cavităţilor glenoide se găseşte cîte o ridicătură tuberculară, care împreună cu şanţul ce le desparte şi ţesutul osos care le susţine, alcătuiesc aşa zisa spină a tibiei (eminentia intercondylaris). Înăinte şi înaintea acestei formaţiuni osoase se află două suprafeţe triunghiulare, rugoase şi foarte neregulate, cea anterioară sau prespinală (area intercondylaris anterior) fiind mai mare şi aproape orizontală, iar cea posterioară sau retrospinală (area intercondylaris posterior) mai mică şi foarte înclinată în jos şi în urmă.

Glenoidele tibiale sînt susţinute de nişte mase osoase voluminoase numite tuberozităţi sau

condilii tibiei.

Tuberozitatea internă (condylus medialis) este puţin mai dezvoltată ca cea externă şi prezintă la partea sa posterioară o suprafaţă rugoasă pentru tendonul direct al semimembranosului, iar înaintea ei un şanţ orizontal, paralel cu marginea extârnă a gleneidei. pentru tendonul orizon-

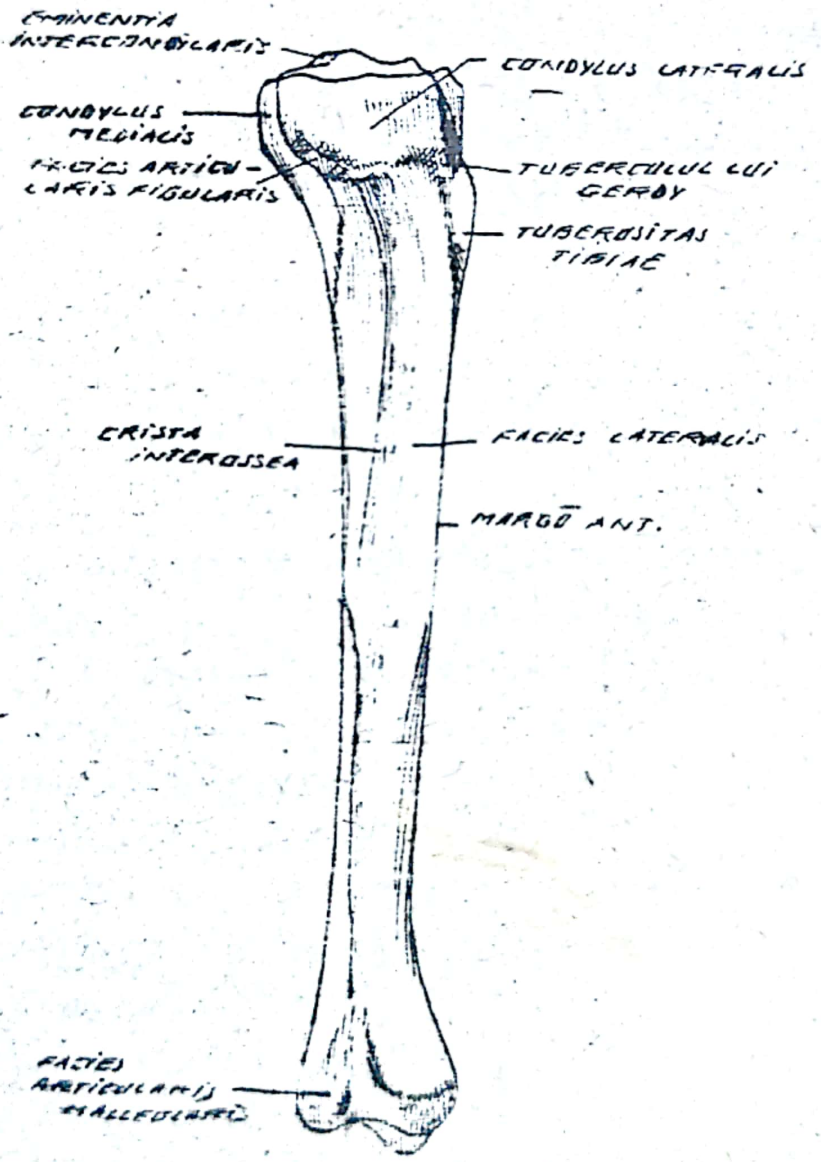


Fig.10 - Tibia - Faţa externă.

tal al aceluiaşi muşchi. Sub acest şanţ se află o rugozitate pe care se inseră ligamentul lateral intern al genunchiului.

Tuberozitatea externă (condylus lateralis) prezintă şi ea pe partea postero-externă o suprafaţă articulară, rotundă sau ovalară, orientată în jos, în urmă şi puţin înafară, pentru capul peroneului - faţeta peronieră. (facies articularis fibularis). Trebuie de adăugat că cele două tuberozităţi ale tibiei formează o masă unică, fiind separate doar posterior printr-o scobitură adîncă (suprafaţa retrospinală).

La partea anterioară a epifizei proximale se găseşte o suprafaţă triunghiulară cu vîrful în jos, marcat printr-o ridicătură ovalară - tuberculul anterior sau tuberozitatea anterioară (tuberositas tibiae) unde sfîrşeşte marginea anterioară a tibiei şi pe care se inseră ligamentul rotulian. De la acest tubercul pleacă în sus şi înafară o creastă rugoasă, care se termină la o ridicătură, numită tuberculul gambierului anterior (Gérdy) pentru inserţia gambierului anterior şi a tensorului fasciei lata.

Epifiza distală este mai mică decît cea superioară şi are o formă cubeidală, deci prezintă şase feţe (superioară, inferioară, anterioară, posterioară, externă şi internă). Mai importantă este faţa inferioară care este articulară şi se-

convexă şi netedă alunecă tendoanele muşchilor extensorilor degetelor. Faţa posterioară prezintă înafară un şanţ oblic în jos şi înăuntru pentru trecerea tendoanelor flexorului propriu al degetului mare. Faţa externă prezintă o depresiune de formă triunghiulară cu vîrful îndărăt, care se ar-

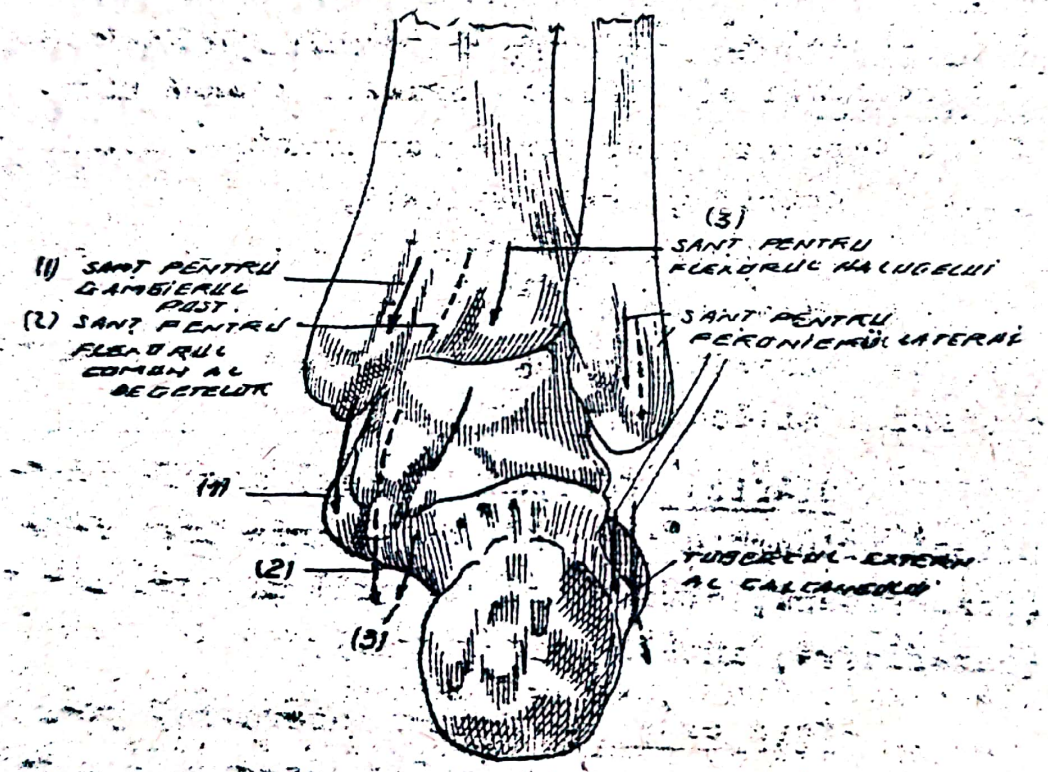


**Fig.11 - Extremitatea inferioară a tibiei. (vedere posterioară)**

ticulează cu peroneul, iar faţa internă este pre-

lungită de o apofiză voluminoasă, <u>maleola internă</u>, - tibială - (malleolus medialis), a cărei faţă internă corespunde planurilor superficiale, iar faţa externă este articulară cu faţa internă a astragalului. Pe marginea posterioară se află un şanţ oblic în jos şi înăuntru (uneori dublu), pentru trecerea tendoanelor gambierului posterior şi flexorului comun al degetelor. Vîrful dă inserţie ligamentului lateral intern a articulaţiei gîtului piciorului.

## <u>PERONEUL</u>
## (Fibula)

Este un os lung, subţire, care prezintă o diafiză şi două epifize.

<u>Diafiza</u> (corpus fibulae) are formă de prismă triunghiulară şi i se descrie trei feţe (posterioară, externă şi internă) şi trei margini (anterioară, internă şi externă).

<u>Faţa externă</u> (facies lateralis) prezintă în 1/3 mijlocie, uneori în 2/3 superioare o depresiune longitudinală în care se inseră muşchii peronieri laterali (peronierul lung în partea superioară şi peronierul scurt în partea inferioară). In 1/5 inferioară faţa externă este subîmpărţită de o creastă formată din marginea anterioară şi dirijată oblic în jos şi în urmă, într-o porţiune

anterioară, ce răspunde plănurilor superficiale şi alta posterioară, uşor excavată, pentru trecerea tendoanelor peronierilor laterali (şanţul peronierilor).

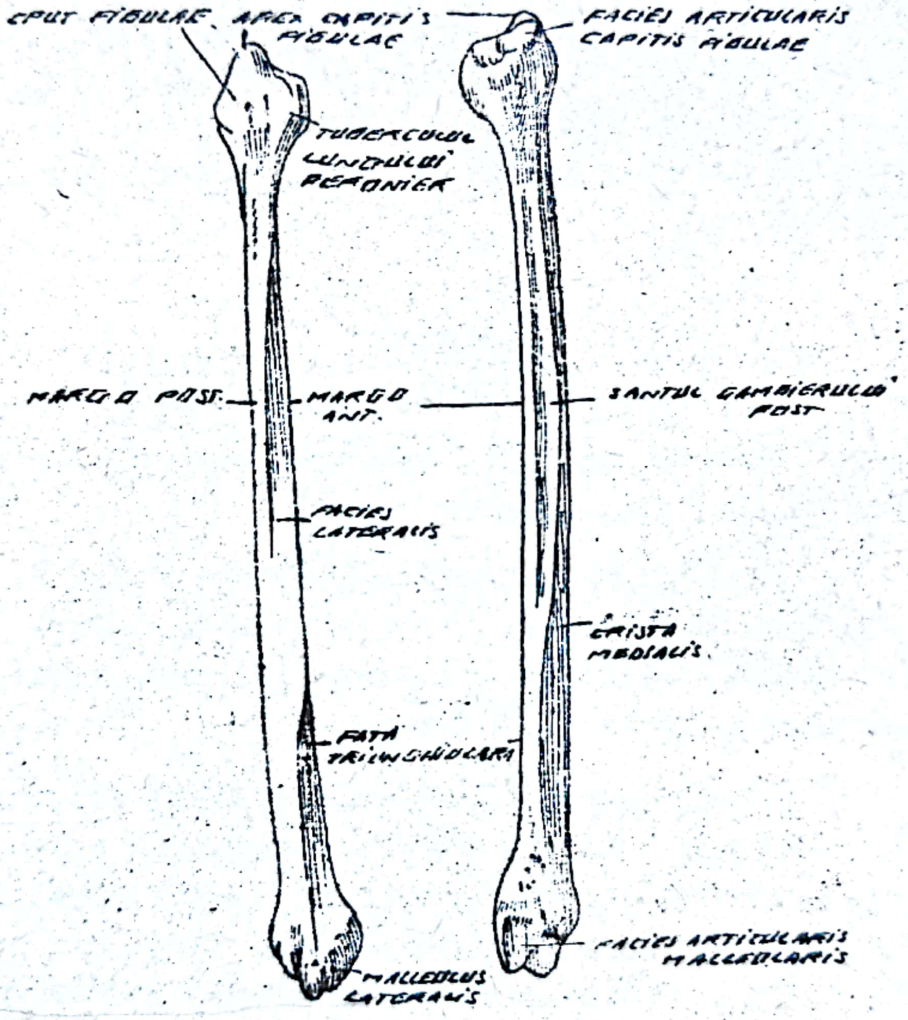


Fig. 12 - Peroneul. a) Faţa externă, b) faţa internă.

Faţa internă (facies medialis) îngustă la extremităţi, este mult mai largă în partea mijlocie unde există o creastă longitudinală - creasta interosoasă - (margo interossea) în vecinătatea marginei anterioare, pe care se inseră ligamentul interosos. Această creastă împarte faţa internă într-o porţiune anterioară care dă inserţii extensorului comun al degetelor, peronierului anterior şi extensorului propriu a degetului mare şi o porţiune posterioară largă şi excavată în 2/3 superioare unde ia inserţie gambierul posterior.

Faţa posterioară(facies posterior) convexă şi rugoasă dă inserţie muşchiului solear în partea superioară şi flexorului halucelui în partea mijlocie. Ea este orientată postero-extern în 1/3 superioară, posterior în 1/3 mijlocie şi postero-intern în 1/3 inferioară (deoarece în 1/3 inferioară faţa externă se întinde şi posterior).

Marginea anterioară - creasta peroneului (margo anterior) este subţire.

Marginea internă (crista medialis) bine reprezentată în porţiune mijlocie dă inserţie gambierului posterior.

Marginea externă (margo posterior) subţire şi pronunţată în 1/2 inferioară dă inserţie septului fibros intermuscular extern.

Epifiza proximală - capul peroneului -

(caput fibulae) prezintă pe partea sa internă o faţetă articulară orientată în sus şi înăuntru pentru tuberozitatea externă a tibiei. Posterior şi înafara acestei faţete se află o puternică apofiză piramidală - apofiza stiloidă a peroneului -(apex capitis fibulae) pe care se inseră bicepsul cural şi înaintea lui ligamentul lateral extern al genunchiului. Inaintea stiloidei, pe o faţetă rugoasă se inseră lungul peronier lateral, iar îndărătul stiloidei se inseră solearul.

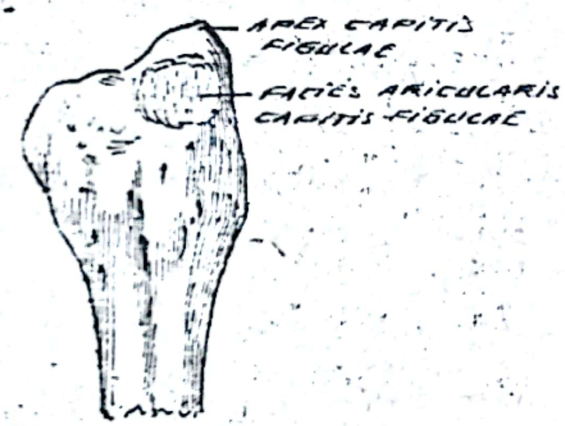


Fig. 13 - Capul peroneului.

Epifiza distală este reprezentată de o prelungire voluminoasă numită maleola externă (malleolus lateralis), care coboară mai jos ca cea internă şi prezintă trei feţe, două margini, o bază şi un vîrf.

Faţa antero-externă corespunde planurilor

superficiale, iar cea postero-externă prezintă un şanţ vertical - şanţul peronierilor. Marginea anterioară, posterioară, externă şi vîrful dau inserţii ligamentare.

## SCHELETUL PICIORULUI

Este constituit din 26 de oase din care 7 tarsiene, 5 metatarsiene şi 14 falange.

Oasele tarsiene sînt dispuse pe două rînduri (posterior şi anterior): primul este format din astragal în sus şi calcaneu în jos, iar al doilea cuprinde cuboidul înafară şi scafoidul cu cele trei cuneiforme înăuntru.

## ASTRAGALUL (Talus)

Este un os scurt, uşor lăţit de sus în jos şi alungit dinainte îndărăt, situat între oasele gambei şi calcaneu. I se pot descrie 3 părţi: una posterioară sau corpul (corpus tali) ce reprezintă 3/4, una anterioară, capul (caput tali) şi alta intermediară, gîtul (collum tali).

Avînd o formă cuboidală neregulată, prezintă pentru studiu 6 feţe (superioară, inferioară, anterioară, posterioară, internă şi externă).

Scanned with OKEN Scanner

Faţa superioară articulară în cea mai mare parte, de formă patrulateră mai largă înainte de-

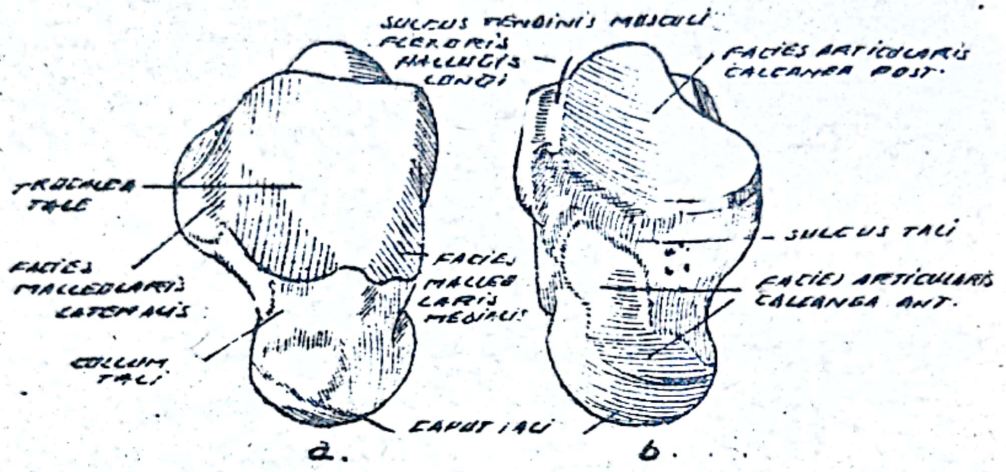


Fig.14 - Astragalul, a) faţa superioară, b) faţa inferioară.

cît îndărăt, convexă antero-posterior şi concavă transversal, se prezintă ca o trohlee. Astfel i se descriu două versante (intern şi extern) acesta din urmă mai larg, două margini (semicirculare) dintre care cea externă mai înaltă şi un şanţ dirijat antero-posterior şi puţin oblic înăuntru, mai aproape de marginea internă decît de cea externă. Inaintea trohleei astragaliene, faţa superioară este formată de faţa superioară a gîtului, care în partea posterioară prezintă o depresiune în care pătrunde marginea anterioară a tibiei în flexia piciorului pe gambă.

Faţa inferioară prezintă două suprafeţe articulare: una antero-internă (facies articularis calcanea media), alungită în sens antero-posterior şi convexă şi alta postero-externă (facies articularis calcanea posterior), mult mai mare ca precedenta, plană transversal şi concavă antero-posterior. Ambele suprafeţe se articulează cu feţele similare de pe calcaneu şi sînt despărţite între ele printr-un şanţ dirijat înafară şi înainte (sulcus tali). Acest şanţ este mai îngust posterior şi mai larg anterior, unde cu similarul său de pe calcaneu formează o scobitură adîncă numită scobitura calcaneo-astragaliană (sinus tarsi).

Faţa externă prezintă o suprafaţă articulară pentru maleola peroniară (facies malleolaris lateralis) de formă triunghiulară, cu baza în sus în continuitatea trohleei iar vîrful este susţinut de o porţiune osoasă îndreptată înafară numită apofiza externă a astragalului (processus lateralis tali). Inainte şi îndărătul ei se găseşte cîte o suprafaţă rugoasă pentru inserţia ligamentelor peroneo-astragaliene anterior şi posterior respective. Inaintea suprafeţei rugoase se află partea externă a gîtului astragalului.

Faţa internă prezintă o suprafaţă articulară alungită în sens antero-posterior, care se continuă cu trohleea şi care are aspectul unei

vigile culcate cu capul anterior. Ea corespunde

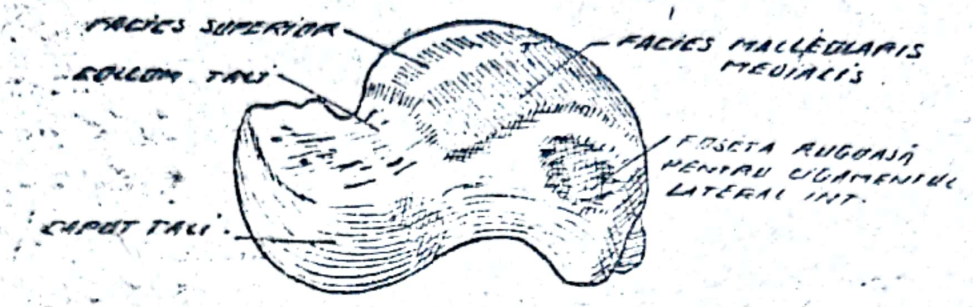


Fig.15 - Astragalul - faţa internă.

maleolei tibiale, iar înaintea ei se află partea externă a gîtului astragalian. Sub suprafaţa articulară se găseşte de asemeni o suprafaţă rugoasă pentru inserţia fasciculului profund al ligamentului lateral intern al articulaţiei gîtului piciorului.

Faţa anterioară numită şi capul astragalului (caput tali) este mai larg decît înalt şi se continuă inferior cu faţeta antero-internă; se articulează cu scafoidul.

Faţa posterioară redusă aproape la o margine prezintă un şanţ îndreptat în jos şi înăuntru pentru tendonul flexorului propriu al halucelui. Buza externă este mai proeminentă, rezultînd din sudarea osului trigonum al lui Bardeleben, pe care se inseră ligamentul peroneo-astragalian posterior şi ligamentul posterior astragalo-calcanean.

## CALCANEUL ( Calcaneus )

Este cel mai voluminos os al tarsului, căruia îi formează partea posterioară şi inferioară, avînd contact direct cu solul. El este alungit antero-posterior şi lăţit transversal. Prezentînd o formă cubică neregulată, i se descriu şase feţe.

Faţa superioară, în cele 2/3 anterioare prezintă aceleaşi elemente ca şi faţa inferioară

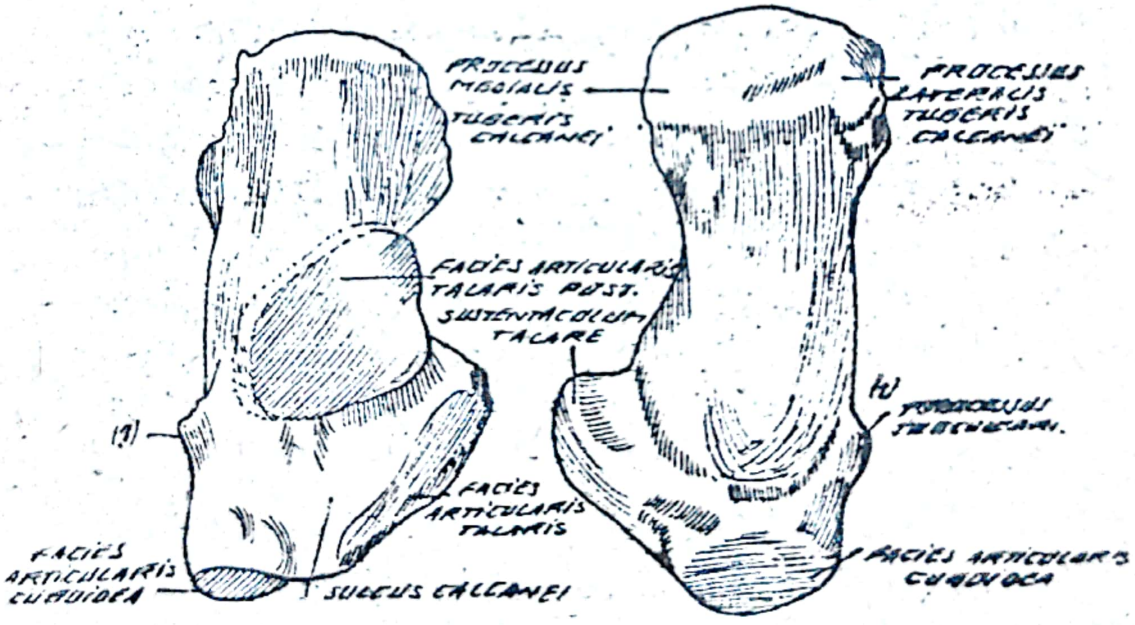


Fig.16 - Calcaneul, a) faţa superioară, b) faţa inferioară.

a astragalului: o faţetă articulară antero-internă (facies articularis talaris anterior) alungită şi concavă antero-posterior, o faţetă postero-externă (facies articularis talaris posterior) convexă antero-posterior şi mai largă ca precedenta, iar între ele un şanţ oblic îndreptat înainte şi înafară - şanţul calcanean - ( sinus tarsi ) în care se inseră ligamentul interosos astragalo-calcanean. Treimea posterioară a feţei superioare este concavă antero-posterior şi răspunde la ţesutul grăsos, care separă tendonul lui Achile de articulaţia tibio-tarsiană.

Faţa inferioară este neregulată şi prezintă la partea sa posterioară două ridicături osoase: tuberozitatea internă (processus medialis tuberis calcanei) mai voluminoasă, dă inserţie flexorului scurt plantar, adductorului degetului mare şi tuberozitatea externă (processus lateralis tuberis calcanei) pe care se inseră abductorul degetului mic. La partea anterioară se găseşte tuberozitatea anterioară, pe care se inseră ligamentul mare calcaneo-cuboidian inferior.

Faţa externă corespunde planurilor superficiale şi la unirea 1/3 anterioare cu 2/3 posterioare se află tuberculul extern (trochlea peronealis), dedesubtul căruia sînt două şanţuri oblice în jos şi înainte pentru tendoanele peronierilor laterali.

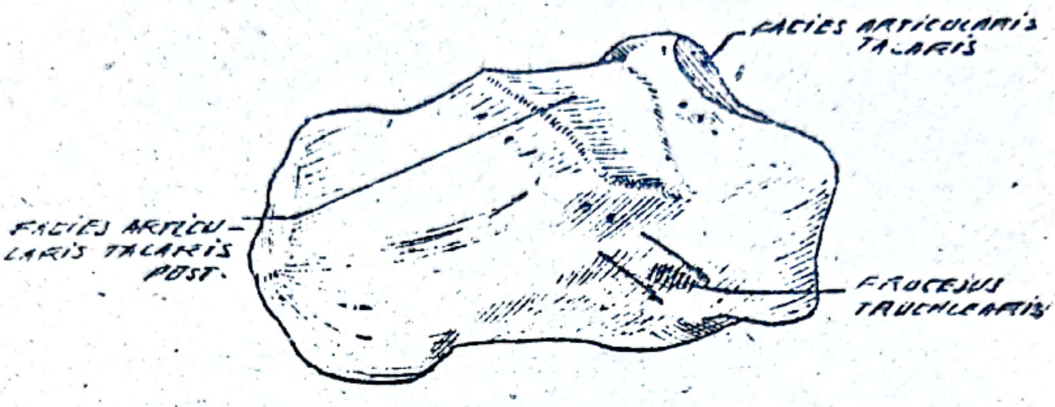


Fig.17 - Calcaneul - faţa externă -

Faţa internă prezintă un larg şanţ oblic în jos şi înainte - şanţul calcanean intern - (sulcus calcanei) delimitat în jos şi în urmă de tubero-

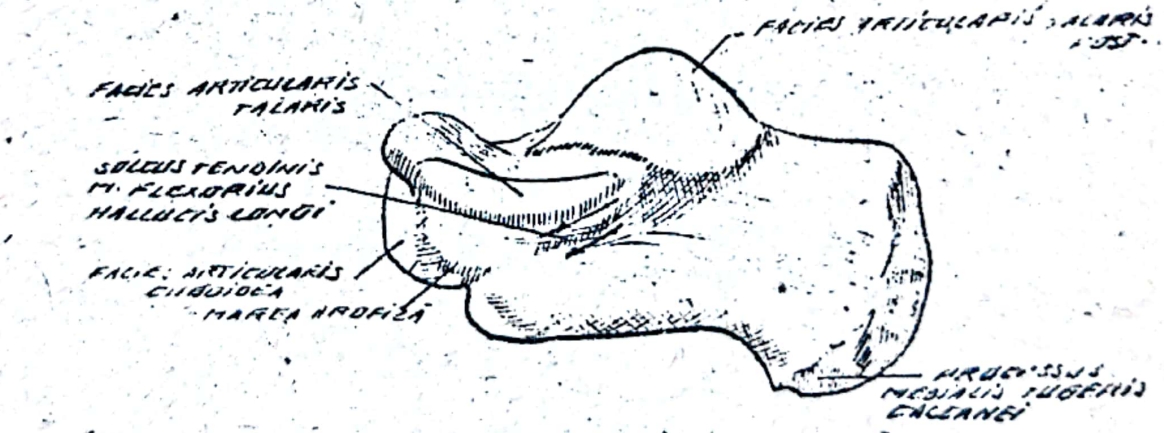


Fig.18 - Calcaneul - faţa internă.

zitatea internă a calcaneului (processus medialis

tuberis calcanei), iar înainte şi în sus de o ridicătură puternică dirijată înăuntru - apofiza mică a calcaneului (sustentaculum talare). Acest şanţ este parcurs de vasele, nervii şi tendoanele muşchilor de pe faţa posterioară a gambei în drumul lor spre plantă.

Faţa anterioară prezintă o suprafaţă articulară concavă în sens vertical şi convexă transversal pentru cuboid şi este susţinută de apofiza mare a calcaneului.

Faţa posterioară mai largă în jos şi rugoasă, dă inserţie tendonului lui Achille, iar în sus este netedă şi corespunde unei burse seroase care o desparte de tendonul menţionat.

## CUBOIDUL (Os cuboideum)

Este un os scurt situat înaintea calcaneului şi înafara scafoidului şi a cuneiformelor.

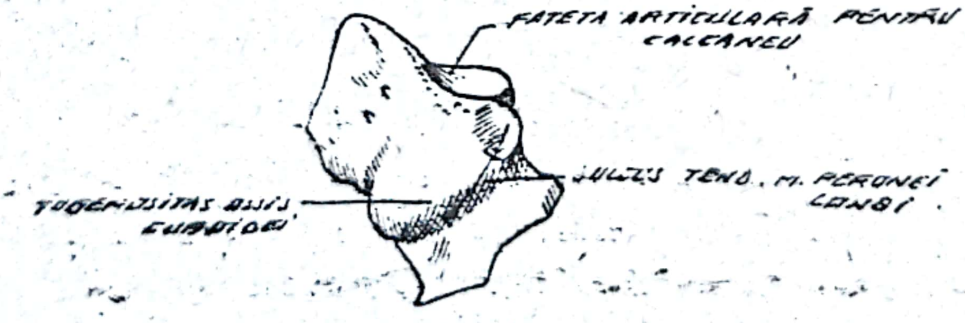


Fig.19 - Cuboidul - faţa inferioară.

I se descriu şase feţe: una superioară acoperită de periost şi tegumente, una inferioară care prezintă la partea mijlocie o ridicătură oblică înainte şi înăuntru (creasta cuboidului)pe care se inseră ligamentul calcaneo-cuboidian inferior. Aceasta împarte faţa într-o porţiune posterioară rugoasă pentru inserţii ligamentare şi musculare şi alta anterioară, sub forma unui şanţ, în care alunecă tendonul peronierului lung lateral.

Faţa posterioară prezintă o suprafaţă articulară pentru calcaneu, iar în jos şi înăuntru o ridicătură, apofiza piramidală a cuboidului.

Faţa anterioară este articulară şi corespunde ultimelor două metatarsiene.

Faţa internă este articulară pentru cuneiformul III şi scafoid.

Faţa externă redusă aproape la o margine, prezintă o scobitură pentru peronierul lung latelateral.

## SCAFOIDUL ( Os naviculare)

Este un os scurt, situat înaintea astragalului, în urma cuneiformelor şi înăuntru cuboidului; are forma unei bărci prezentînd două feţe (anterioară, posterioară) două margini (superioară şi inferioară) şi două extremităţi(internă şi externă).

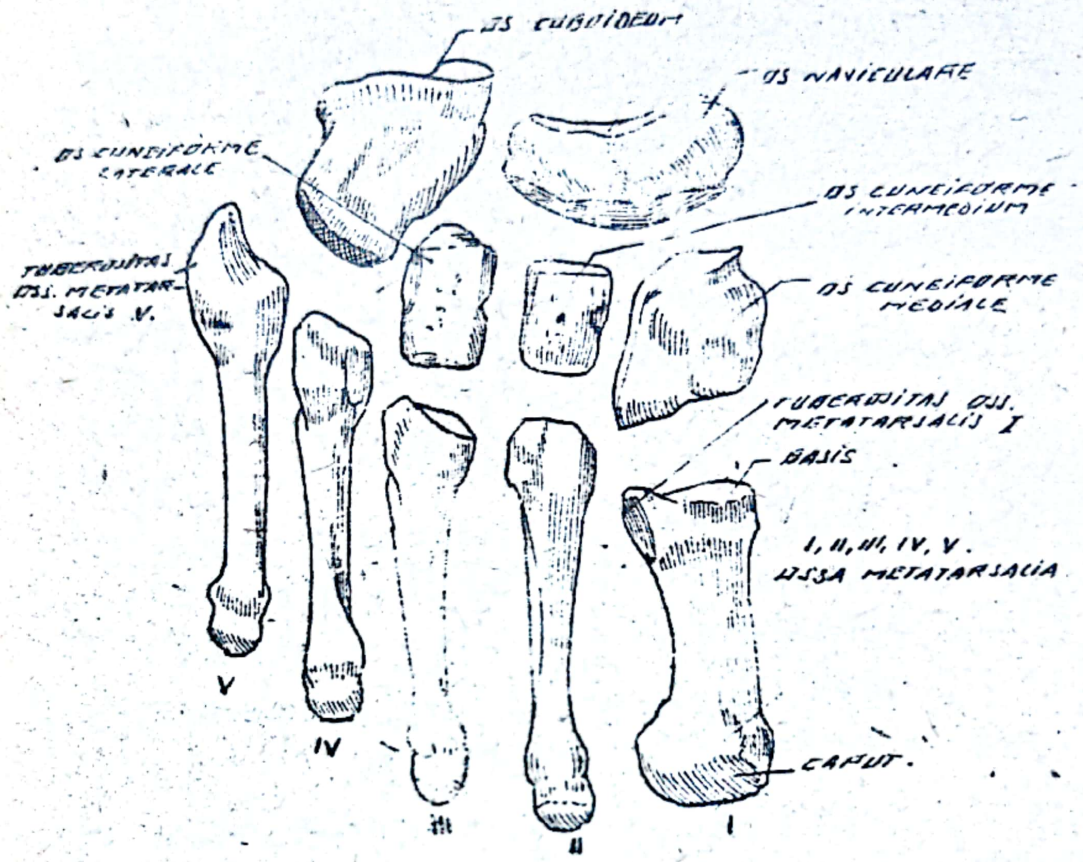


Fig.20 - Oasele rîndului al doilea al tarsului şi metatarsienele, văzute pe faţa dorsală.

Faţa posterioară este concavă şi se articulează cu capul astragalului, iar faţa anterioară se articulează cu cele trei cuneiforme.

Extremitatea internă prezintă o ridicătură oscasă - tuberculul scafoidului (tuberositas oss navicularis) pe care se inseră gambierul posterior.

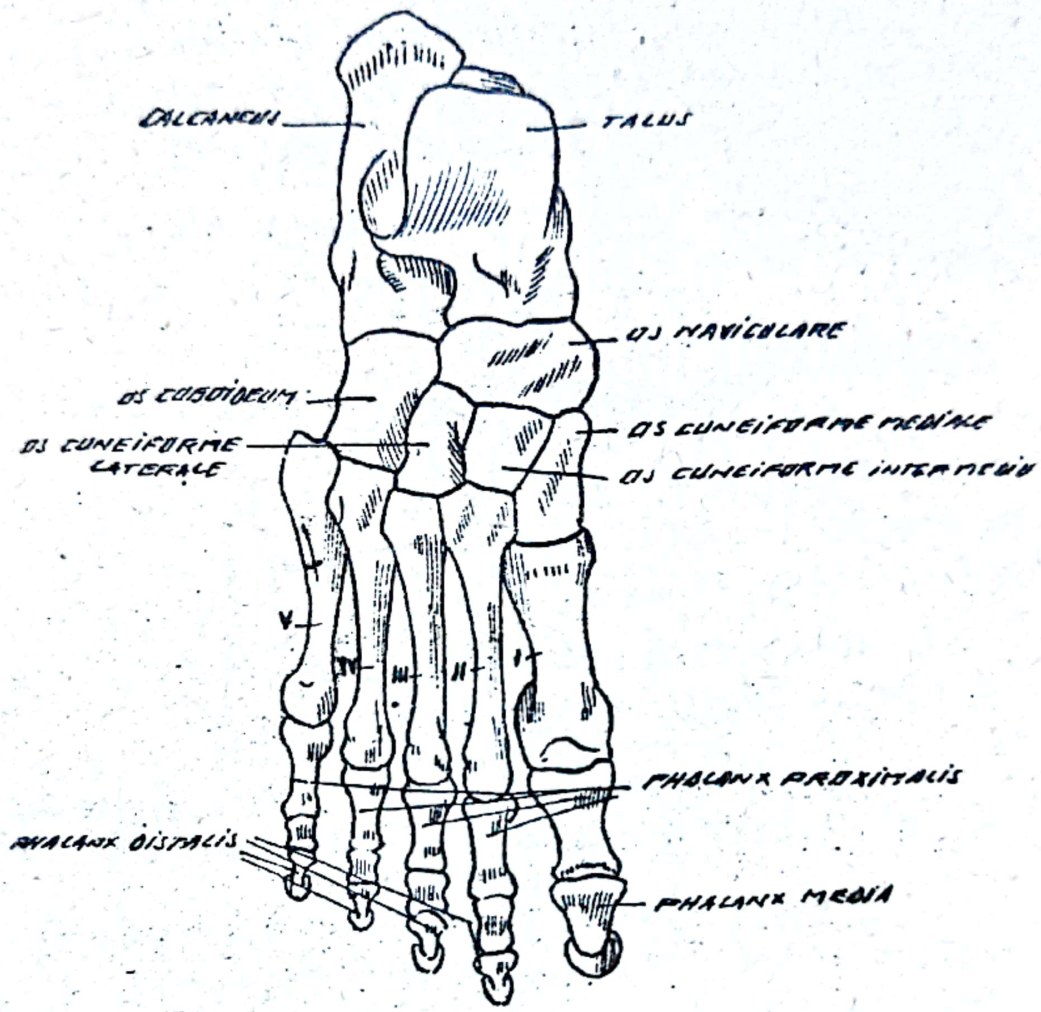


Fig.21 - Piciorul - faţa dorsală.

## CUNEIFORMELE

Sînt în număr de 3 şi se numerotează dinăuntru înafară (os cuneiforme mediale,

intermedium, laterale); ele se articulează îndărăt cu scafoidul, înafară cu cuboidul, iar înainte cu primele trei metatarsiene. Cel mai mare este primul şi cel mai mic al doilea. Pe faţa internă a primului cuneiform se inseră gambierul anterior.

Masivul osos al tarsului (tarsus) poate fi comparat cu o boltă, cu concavitatea în jos.

## METATARSUL ( Metatarsus)

Este format din cinci oase numite metatarsiene şi numerotate dinăuntru înafară. Ele sînt articulate între ele la extremitatea lor proximală şi sînt separate în tot restul întinderii lor printr-un spaţiu ovalar - spaţiul interosos.

Metatarsienele sînt oase lungi prezentînd o diafiză şi două epifize.

Diafiza prezintă o curbură cu concavitatea inferior şi i se descrie trei feţe şi trei margini. Feţele sînt: una superioară (dorsală) şi două laterale (internă şi externă). Marginile sînt: una inferioară (plantară) şi două laterale (internă şi externă).

Extremitatea posterioară - tarsiană - (basis) prezintă cinci faţete, din care trei articulare (posterioară şi laterale) şi două neparticulare (superioară şi inferioară).

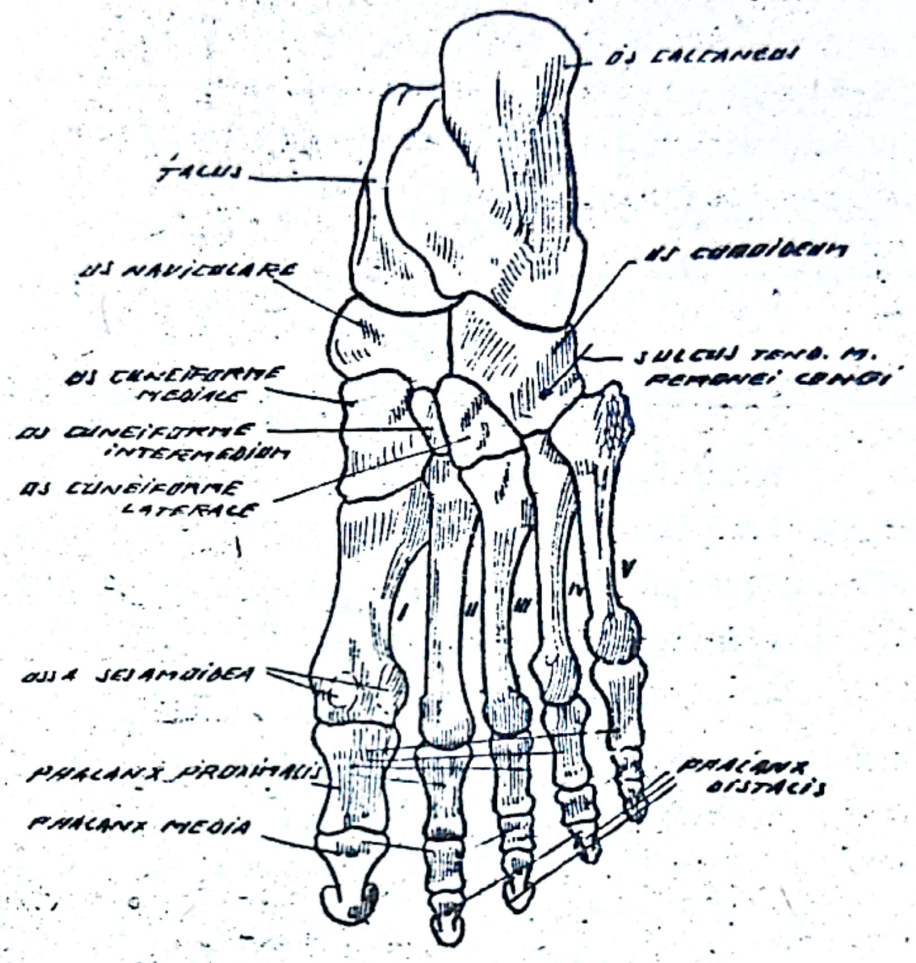


**Fig.22 - Piciorul - faţa plantară.**

Extremitatea anterioară - digitală - (caput) are aspectul unui condil - cap articular turtit transversal.

Primul metatarsian este cel mai scurt şi cel mai gros şi prezintă la extremitatea posterioară o apofiză îndreptată în jos şi înafară pen-

tru peronierul lung lateral. Al cincelea este la fel scurt, dar este cel mai puţin voluminos dintre toate şi prezintă la extremitatea posterioară o apofiză îndreptată în urmă şi înafară, pe care se inseră peronierul scurt lateral; al doilea este cel mai lung.

## SCHELETUL DEGETELOR ( Ossa digiterum pedis)

Este format de falange, care sînt cîte trei pentru fiecare deget, cu excepţia halucelui, ce are doar două. Aspectul morfologic şi denumirea lor este la fel ca şi la mînă.

Scanned with OKEN Scanner

# A R T R O L O G I A

Legătura centurii pelviene cu scheletul axial se realizează prin articulaţiile sacroiliace.

## ARTICULATIA SACROILIACA (Articulatio sacroiliaca)

Este o diartro-amfiartroză care face legătura dintre sacrum şi coxal.

Suprafeţele articulare sînt reprezentate de partea sacrumului de o faţetă auriculară, cu concavitatea îndreptată în sus şi în urmă, situată pe marginea laterală în dreptul primelor două piese sacrate , iar de partea coxalului, de o suprafaţă similară, care se află pe partea posterioară şi superioară a feţei interne. Suprafeţele au o lungime de 5,5 cm şi o lăţime de 2,5 cm; cea coxală este convexă antero-posterior, iar cea sacrată concavă în acelaşi sens; se poate spune că au forma unui arc concav în sus şi în urmă, cea sacrată fiind scobită, iar cea coxală în relief.

Suprafeţele articulare sînt acoperite de cartilagiul hialin şi acesta la rîndul lui de o lamă fibro-cartilaginoasă, care este mai groasă pe sacrum.

Elementele osoase sînt menţinute în contact de către capsula articulară întărită de ligamente extrinseci şi intrinseci.

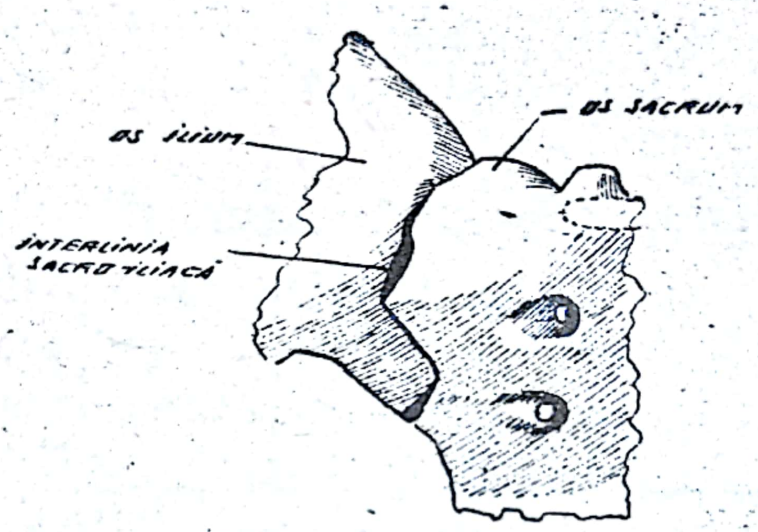


Fig.23 - Articulaţia sacro- iliacă.
Vedere anterioară.

A. Ligamentele intrinseci se întind între ocxal şi sacru fiind reprezentate de ligamentele: sacroiliac anterior, foarte larg însă foarte subţire şi puţin rezistent.(Ligg.sacroiliaca ventralia) şi de sacro-iliac posterior (ligg.sacroiliaca interossea) mai bine reprezentat, căruia îi distingem un plan superficial şi altul profund. Planului superficial i se pot individualiza patru fascicole care se prind de creasta iliacă, piramida iliacă şi spina iliacă,

iar de partea sacrată pe apofiza transversă şi tuberculii conjugaţi 1, 2, 3, 4.

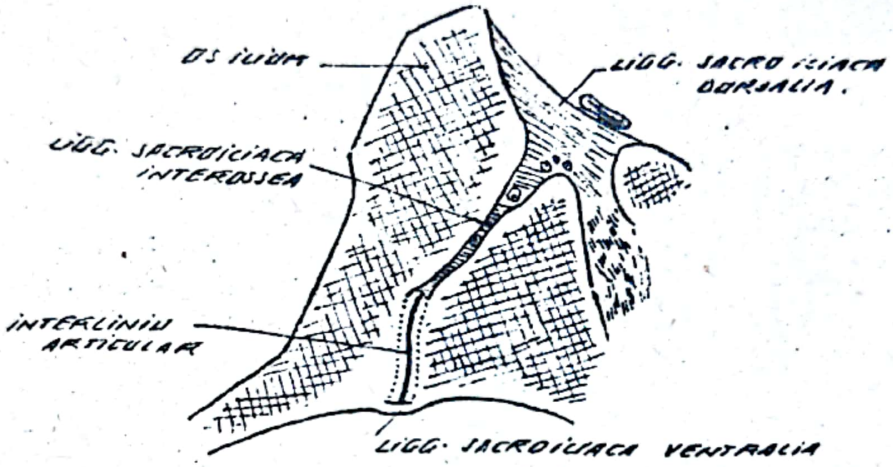


Fig.24 - Articulaţia sacro-iliacă.
Secţiune transversală.

Planul profund (ligamentul interosos) este format din fascicole scurte şi rezistente, care umplu excavaţia profundă şi anfractuoasă, ce se află imediat îndărătul articulaţiei.

B. Ligamentele extrinseci sînt reprezentate de ligamentele ilio-lombare şi sacro-sciatice.

a) Ligamentul ilio-lombar - ilio-transversar - (lig.iliolumbale) pornind de pe apofiza transversă a lombarei V se dirijează în evantai către creasta iliacă şi partea postero-superioară a tuberozităţii iliace. El umple spaţiul an-

ghiular, care separă coloana vertebrală de creasta iliacă.

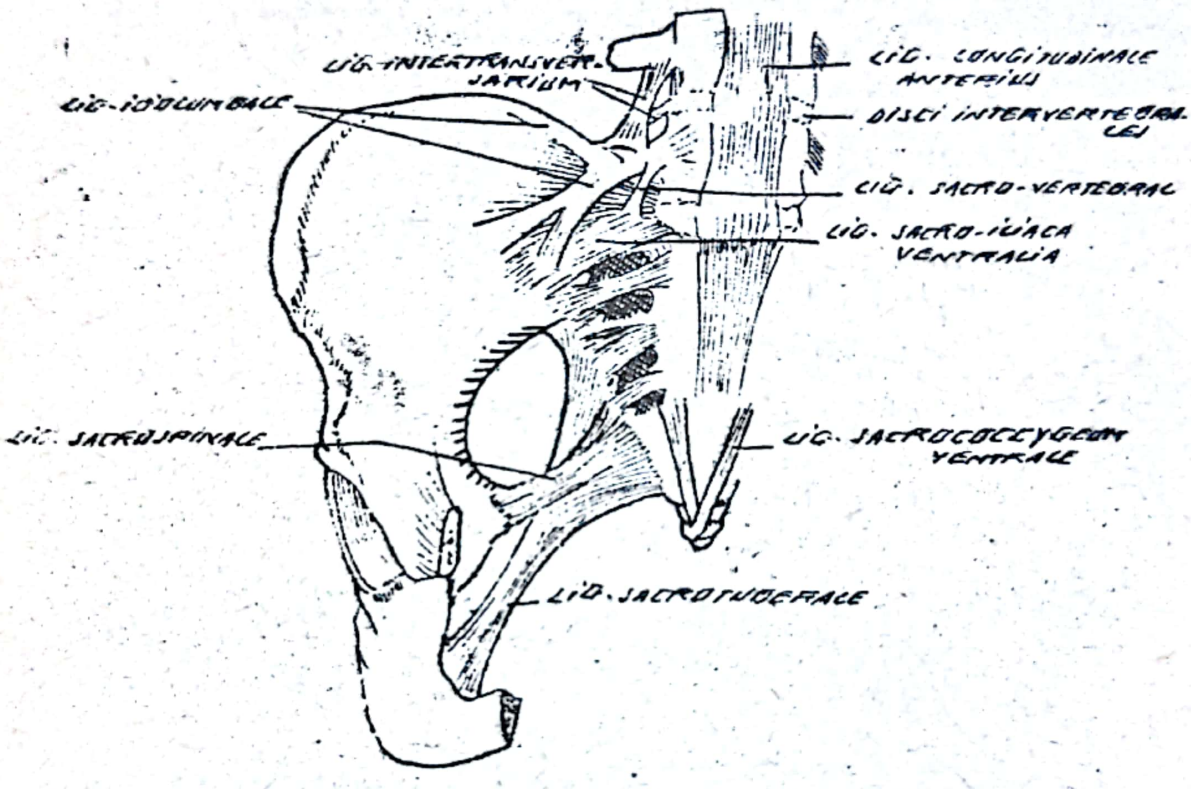


Fig.25 - Articulaţia bazinului - vedere exterioară.

b) Ligamentele sacro-sciatice sau de întărire la distanţă a articulaţiei sacro-iliace sînt în număr de două:

1. Ligamentul sacro-sciatic mare (lig. sacrotuberale) se inseră pe spina iliacă posterosuperioară şi inferioară, pe fosa iliacă externă

din vecinătate, cît şi pe marginea corespondentă a sacro-coccisului de la a treia sacrată pînă la partea mijlocie a coccisului, de unde se îndreaptă oblic în jos înainte şi înafară, sfîrşind pe tuberozitatea ischiatică.

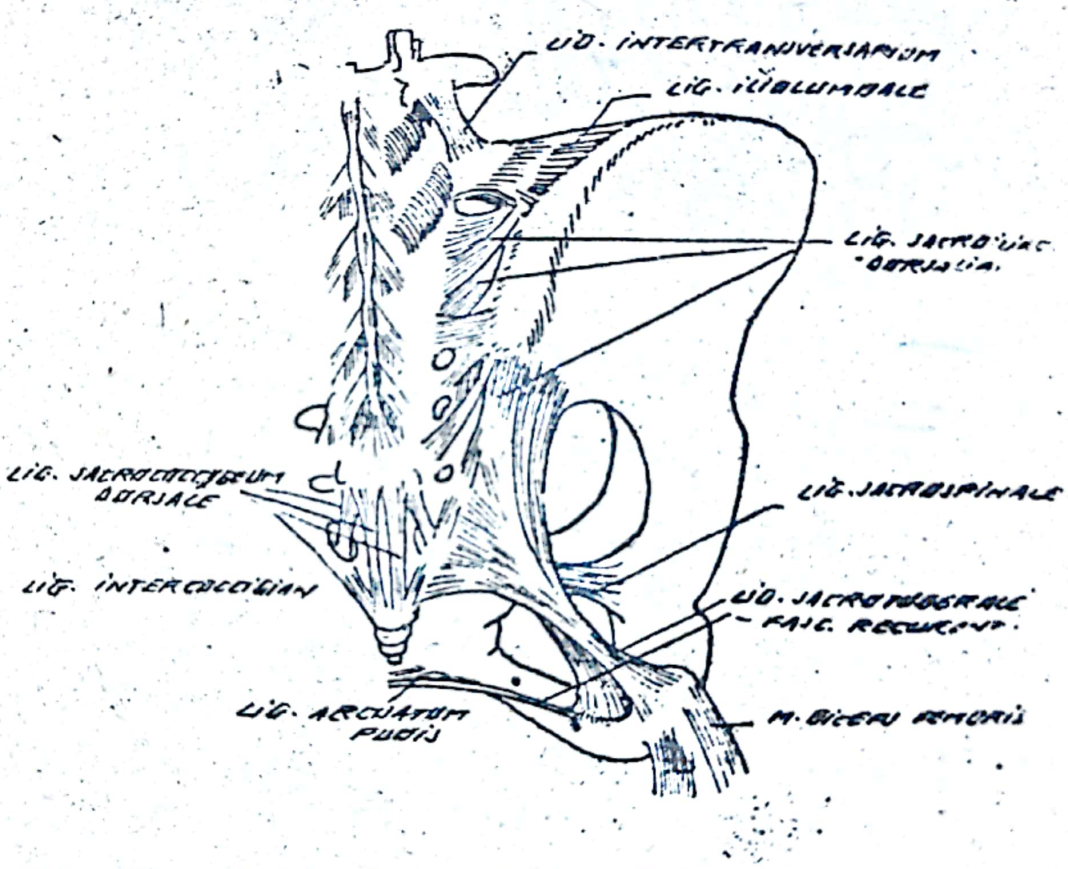


Fig.26 - Articulaţia bazinului - vedere posterioară.

2. Ligamentul sacro-sciatic mic (lig. sacro-spinale), mai mic decît precedentul înaintea căruia este situat şi la care aderă intim, are formă triunghiulară, inserîndu-se cu baza pe marginea sacrului şi coccisului, pe o întindere

de 3 cm, de unde se îndreaptă spre spina sciatică.

Sinoviala - căptuşeşte capsula, fiind puţin întinsă în sens transversal, ca şi interliniul articular.

Raporte: posterior este acoperită de masa sacro-lombară; anterior are raport cu psoas iliacul, vasele iliace interne şi externe, plexurile lombar şi sacrat şi muşchiul piramidal al bazinului; superior cu muşchiul patrat al lombelor, iar inferior cu vasele şi nervii fesieri, care părăsesc bazinul traversînd partea superioară a scobiturii mari sciatice.

Vascularizaţia este asigurată de ramuri din ilio-lombare, sacrate laterale, fesiere şi sacratele posterioare.

Inervaţia este realizată de primii doi nervi sacraţi, fesierul superior, plexul sacrat.

Mişcările care au loc în această articulaţie sînt de nutaţie, adică de basculareа sacrului înainte (baza înainte şi în jos, iar vîrful înăpăt) şi contranutaţie (inversul precedentei). Aceste mişcări au importanţă în obstetrică, fiind susceptibile de a mări diametrul antero-posterior al bazinului.

## LEGATURA OASELOR COXALE INTRE ELE

Este realizată de simfiza pubiană (symphysis pubica), care aparţine tipului de diartroamfiartroză.

Feţele articulare sînt reprezentate de două faţete ovalare cu axul mare dirijat în jos şi în urmă. Plane sau uşor concave, feţele articulare nu sînt paralele cu planul median ci privesc înăuntru şi puţin înainte.

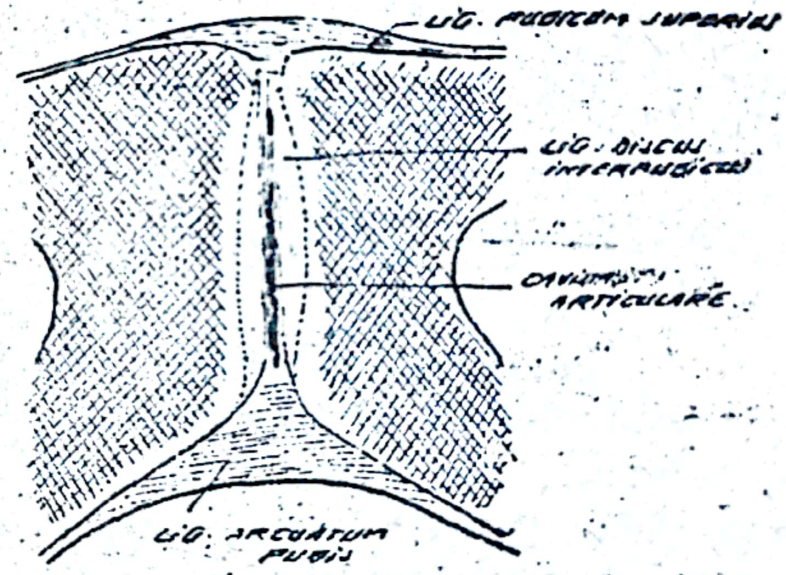


Fig.27 - Simfiza pubiană - secţiune transversală.

Un cartilagiu hialin variabil în grosime cu vîrsta, acoperă suprafeţele articulare, care

sînt menţinute în contact prin intermediul ligamentului interosos şi a ligamentelor periferice.

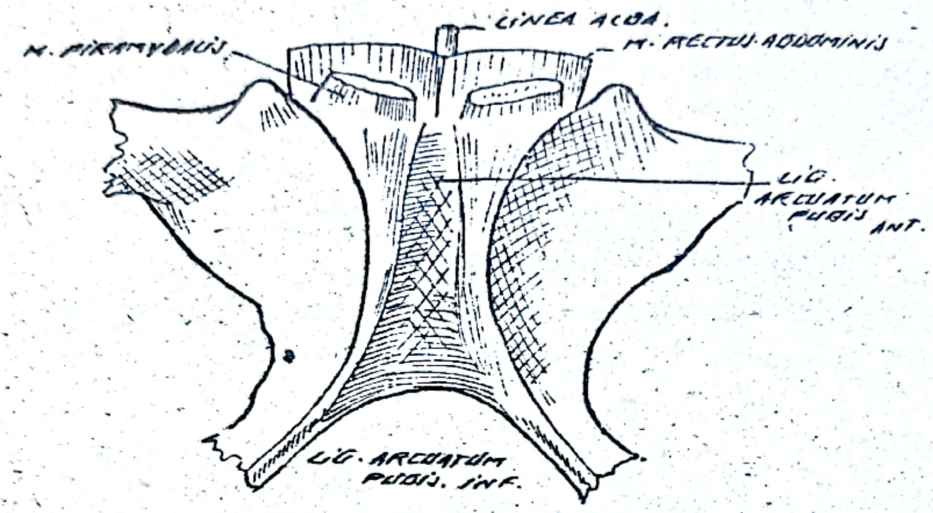


Fig.28 - Simfiza pubiană - vedere anterioară.

Ligamentul interosos (discus interpubicum) ocupă spaţiul dintre cele două feţe articulare, la care aderă intim, avînd formă triunghiulară cu baza orientată antero-inferior şi vîrful postero-superior (pelvin). Ca şi discurile intervertebrale prezintă o porţiune periferică mai dură şi alta centrală mai moale ocupată în mod obişnuit de o cavitate neregulată.

Ligamentele periferice sînt în număr de patru: anterior, posterior, superior, inferior şi aderă la ligamentul interosos.

Dintre acestea menţionăm pe cel anterior care este puternic şi cel inferior (lig.arcuatum pubis) care este constituit dintr-o lamă fibroasă foarte rezistentă, având forma de semilună cu concavitatea inferior. Marginea sa inferioară şi a oaselor pelvine formează <u>arcada pubiană</u> care este mai largă la femeie (3-3,5 cm) şi mai îngustă la bărbat (2-2,5 cm).

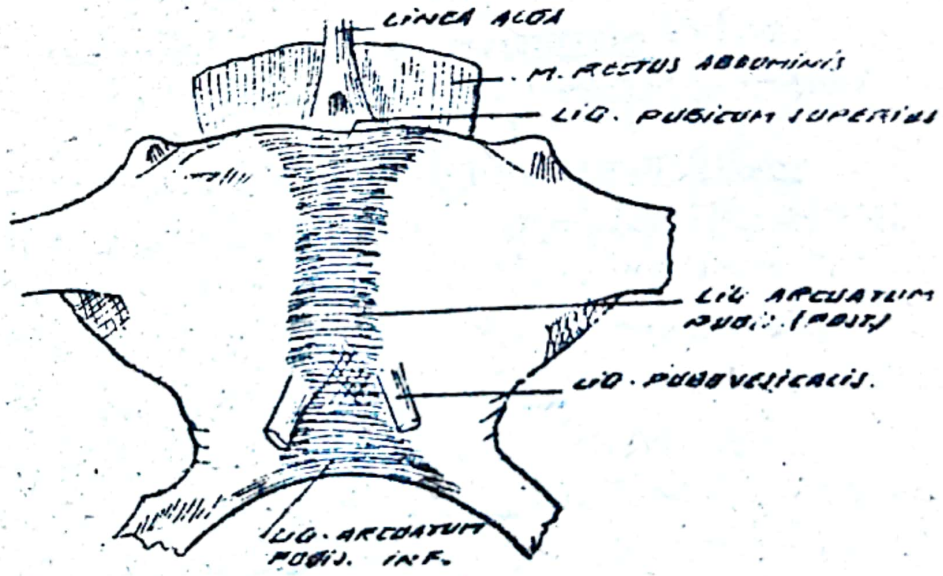


Fig.29 - Simfiza pubiană - vedere posterioară.

<u>Raporte</u> - <u>anterior</u> cu organele genitale externe şi planurile superficiale; <u>posterior</u> cu vezica; <u>superior</u> cu peretele abdominal, iar <u>inferior</u> cu regiunea perineală.

<u>Vascularizaţia</u> este asigurată de ramurile

suprapubian (epigastrică), retropubian (obturatorie).

Inervaţia este realizată de nervii ruşinoşi (plex sacrat) şi abdomino-genital (plex lombar).

## ARTICULATIA COXO-FEMURALA SAU A SOLDULUI

(articulatio coxae)

Este o diartroză de tipul enartroză, care face legătura dintre centura pelvină şi femur.

Suprafeţele articulare sînt constituite de cavitatea cotiloidă a coxalului şi de capul femural. Cavitatea cotiloidă reprezintă cam 1/2 dintr-o sferă şi este mărită de către un inel fibrocartilaginos numit bureletul cotiloidian (labrum acetabulare). Acesta are aspect triunghiular pe secţiune, prezentînd o bază care se inseră pe înconjurul cavităţii cotiloide, o faţă externă pe care se inseră capsula, o faţă internă articulară. La nivelul scobiturii ischio-pubiene, el trece în punte, transformînd-o într-un orificiu, ocupat de o masă celulo-grăsoasă şi de cîteva vase care merg la ligamentul rotund. Porţiunea aceasta poartă numele de ligament transvers al acetabulei (lig. transversum acetabuli). Capul femural este convex, reprezentînd circa 2/3 dintr-o sferă şi priveşte în sus, înăuntru şi înainte.

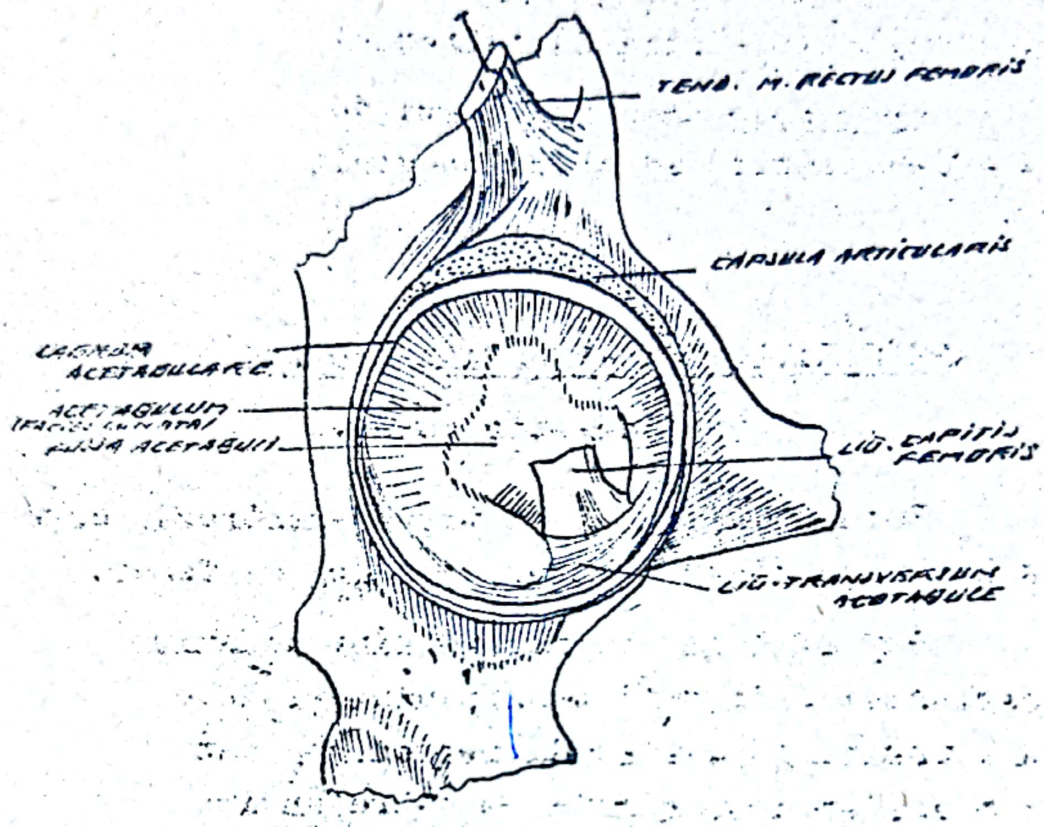


Fig.30 - Cavitatea cotiloidă.




Fig.31 - Secţiune transversală prin cotil şi bureletul său.

Suprafeţele articulare sînt acoperite de cartilagiu hialin şi sînt menţinute în contact de către o capsulă fibroasă întărită de ligamente, de ligamentul rotund şi presiunea atmosferică.

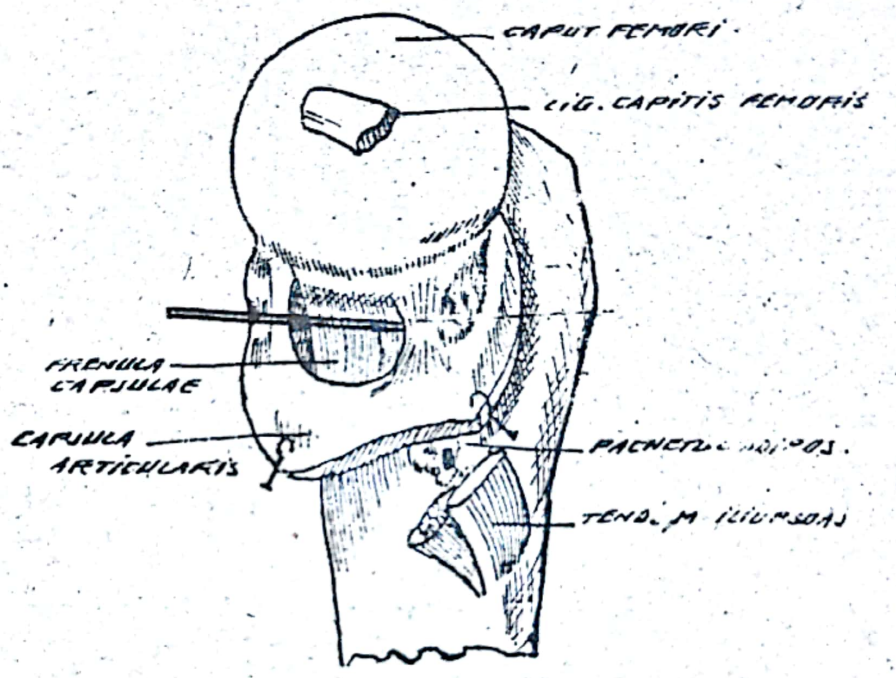


Fig. 32 - Capul femural.

Capsula articulară se prezintă sub forma unui manşon a cărui extremităţi, una se inseră pe faţa externă a bureletului clenoidian şi pe marginea cavităţii cotiloide din vecinătate, iar cealaltă se prinde pe linia intertrohanteriană a femurului anterior, pe cînd posterior se prinde pe col la 1-2 cm înăuntrul crestei intertrohanteriene. Trohanterii mare şi mic şi 1/3 externă a feţei posterioare a colului anatomic

rămîn extracapsular. Capsula coxo-femurală spre deosebire de cea scapulo-humerală are o grosime şi rezistenţă remarcabilă, iar laxitatea este redusă. Fibrele constituente ale capsulei sînt lon-

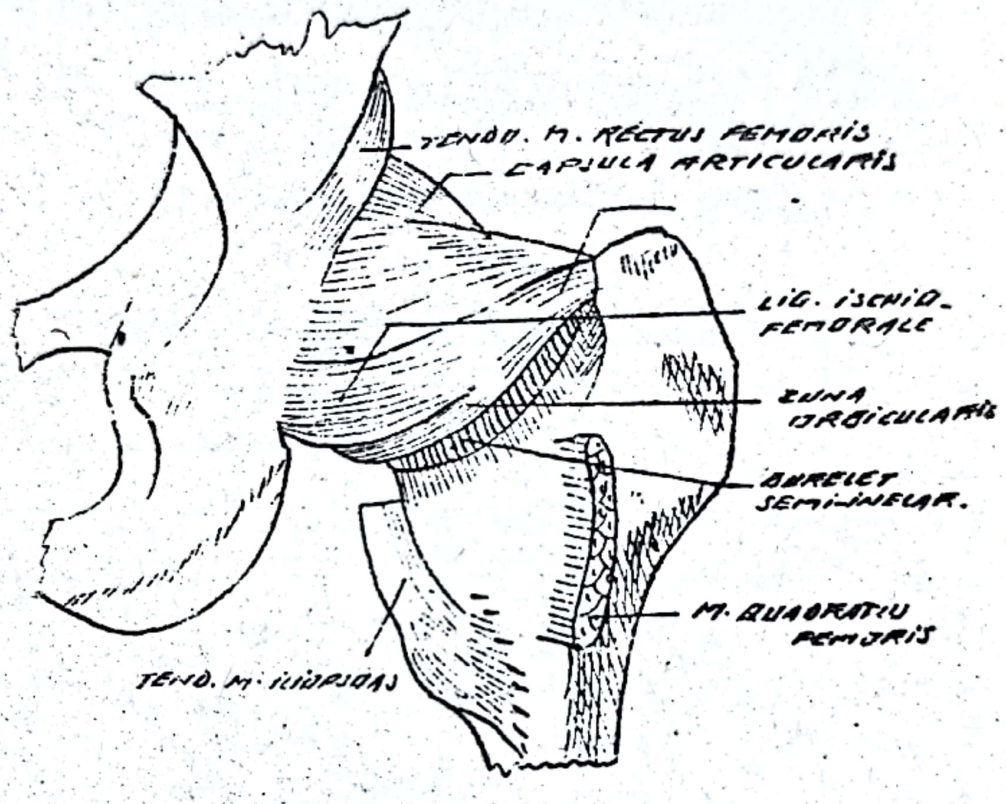


Fig.33 - Articulaţia coxo-femurală - vedere posterioară.

gitudinale şi circulare (inelare); acestea din urmă sînt situate profund şi individualizarea lor la partea posterioară şi inferioară a articulaţiei este denumită zona orbiculară (lig.inela a lui Weber). Unele din fibrele circulare iau naş-

tere pe sprînceana cotiloidiană şi sfîrşesc în vecinătatea aceluiaş loc; altele nu iau inserţie osoasă, formînd inele complete în grosimea capsulei.

Ligamentele de întărire a capsulei sînt:

1. Ligamentul ilio-femural - Bertin sau în Y a lui Bigelow - (lig.iliofemurale) este situat pe faţa anterioară a articulaţiei şi ia in-

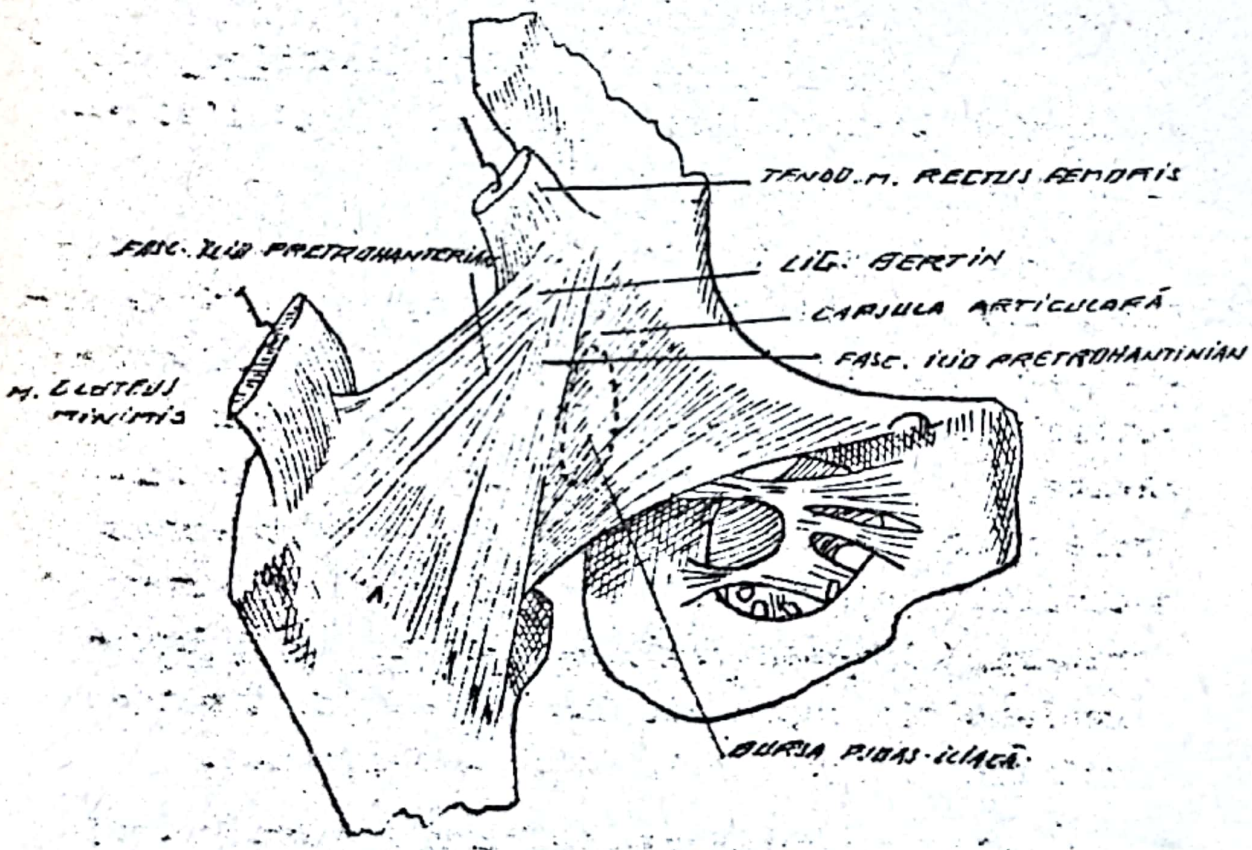


Fig.34 - Articulaţaia coxo-femurală vedere anterioară

serţie sub spina iliacă antero-inferioară, de

unde se îndreaptă în jos şi înafară resfirîndu-se sub formă de evantai pentru a sfîrşi pe linia intertrohanteriană anterioară. Fibrele conjunctive sînt mai aglomerate în părţile superioară şi inferioară formînd două fascicole:

a) superior sau ilio pretrohanterian, care sfîrşeşte pe marginea anterioară a trohanterului mare şi limitează mişcările de adducţie şi rotaţie înafară;

b) inferior sau iliopretrohantinian, care se termină înaintea trohanterului mic şi limitează extensia coapsei pe bazin.

2. Ligamentul ischio-femural (lig.ischiofemorale) este situat la partea posterioară şi inferioară a capsulei şi se inseră în şanţul supracotiloidian şi pe sprînceana cotiloidă din vecinătate, de unde se îndreaptă înafară şi în sus, unele fibre terminîndu-se pe marginea anterioară a cavităţii digitale, iar altele (de la partea inferioară a ligamentului) se amestecă cu fibrele circulare ale capsulei. Acest ligament limitează mişcările de rotaţie înăuntru a femurului.

3. Ligamentul pubo-femural (pubofemorale) se găseşte pe faţa antero-internă a capsulei şi ia inserţie pe eminenţa ilio-pectinee, creasta pectineală, ramura orizontală şi unghiul pubisului, de unde fibrele se îndreaptă convergent către trohanterul mic. El realizează după Welcher

una din ramurile unui H mare, celelalte ramuri fiind formate de ligamentul lui Bertin şi limitează mişcările de abducţie a coapsei.

Ligamentul rotund (lig.capitis femoris) este o bandeletă fibroasă situată intracapsular, care se întinde de la capul femural la scobitura ischio-pubiană, având o lungime de 3-3,5 cm. pe coxal se inseră prin trei fascicole: pubian pe extremitatea anterioară a scobiturii ischio-pubiene; ischiatic pe extremitatea opusă şi unul

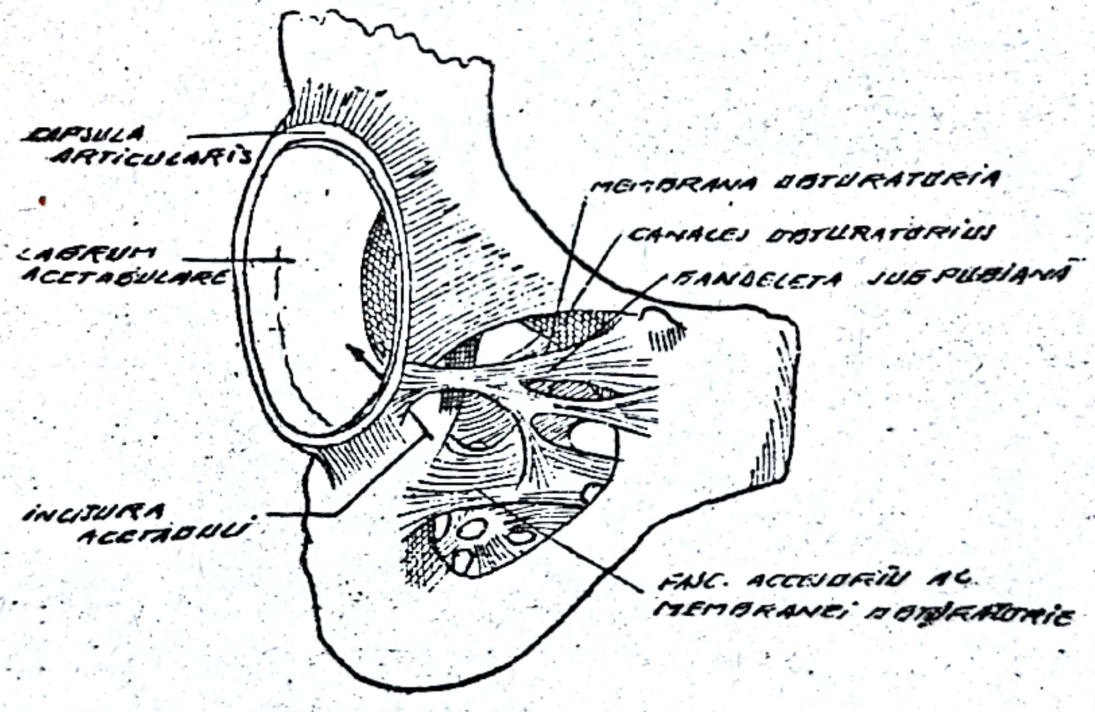


Fig.35 - Membrana obturatorie - vedere pe faţa exopelvină.

mijlocia, pe ligamentul transvers. Ligamentul rotund la adult, cînd este bine dezvoltat poate suporta 30-45 kg.

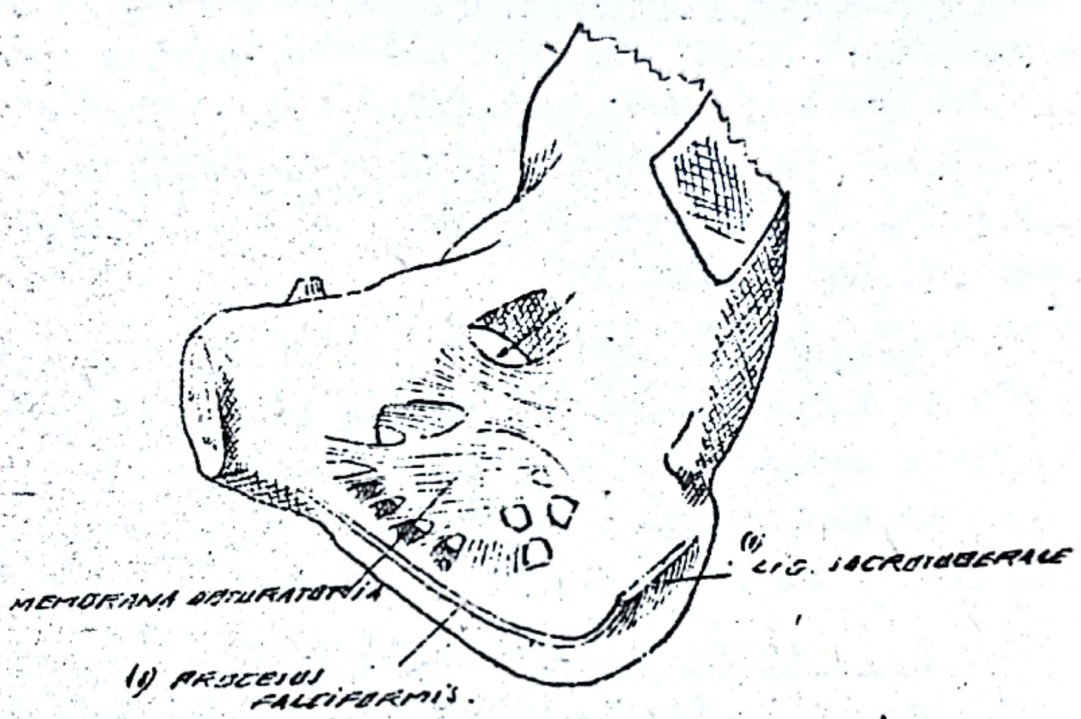


Fig.36 - Membrana obturatorie -vedere endopelvină.

Un alt element care menţine în contact suprafeţele articulare este presiunea atmosferică, care acţicneazâ asupra artiçulaţiei. Aceasta este confirmată de faptul că secţionînd elementele articulare de legături, suprafeţele nu se îndepărtează. Perforrarea cotilului prin pelvis şi pătrunderea aerului, produce ieşirea capului femural din cotil. Dacă se reintrroduce capul şi se astupă

orificiul cu degetul, capetele osoase se menţin în contact.

Sinoviala căptuşeşte capsula, inserîndu-se la periferia suprafeţelor articulare; segmentul de sinovială de pe col este ridicat de vase care merg la capul femural, realizînd nişte repliuri falciforme. Independent de sinoviala menţionată, ligamentul rotund prezintă şi el o sinovială care-l învelește ca o teacă.

Rapoarte - articulaţia şoldului este acoperită de muşchi şi între aceştia şi articulaţie se află o serie de burse sèroase, ca a psoas iliacului, obturatorului intern şi extern , pătratului crural şi a celor trei fesieri.

Vascularizaţia este asigurată de artera circumflexă anterioară şi posterioară din femurala profundă şi de obturatoare, ischiatică şi fesieră, ramuri din iliaca internă.

Inervaţia este realizată de filete din plexul sacrat şi lombar.

Mişcările în articulaţia şoldului sînt de flexie, extensie, adducţie, abducţie, rotaţie internă şi externă şi circumducţie.

Flexia este mişcarea prin care faţa anterioară a coapsei se apropie de peretele anterior al abdomenului şi este realizată de psoas iliac şi accesor de croitor şi dreptul anterior.

Extensia este mişcarea opusă, prin care faţa posterioară a coapsei se înclină spre regiunea fesieră şi este produsă de fesierul mare, fascicolul posterior al fesierului mijlociu, biceps crural, semitendinos şi semimembranos.

Abducţia este mişcarea prin coapsa se îndepărtează de linia mediană şi este dată de muşchii fesieri, piramidal şi tensorul fasciei lata.

Adducţia este o mişcare inversă precedentei şi este realizată de cei trei adductori, dreptul intern şi pectineu.

Rotaţia înăuntru este produsă de fascicolele anterioare ale fesierului mic şi mijlociu.

Rotaţia înafară este efectuată de fesierul mare, fascicolele posterioare a fesierului mic, mijlociu, piramidal, obturator extern şi intern, patratul crural şi cei doi gemeni superior şi inferior.

## ARTICULATIA GENUNCHIULUI
## (articulaţio genu)

Este o diartroză de tipul trohleartroză, care face legătura între femur şi tibie.

Suprafeţele articulare sînt reprezentate de trohleea şi condilii femurali pe de o parte, cavităţile glenoide tibiale şi suprafaţa ro-

tuliană pe de altă parte.

Articulaţia genunchiului poate fi considerată ca formată din două articulaţii: o trohlee femuro-rotuliană şi o bicondiliană femuro-tibială sau numai de una singură, o trohleartroză femuro-tibio-rotuliană. In ultimul caz trohleea femurală este constituită din trohleea propriu zisă, plus suprafeţele condiliene ( gîtul trohleei este alcătuit din gîtul trohleei propriu zise plus scobitura intercondiliană ).

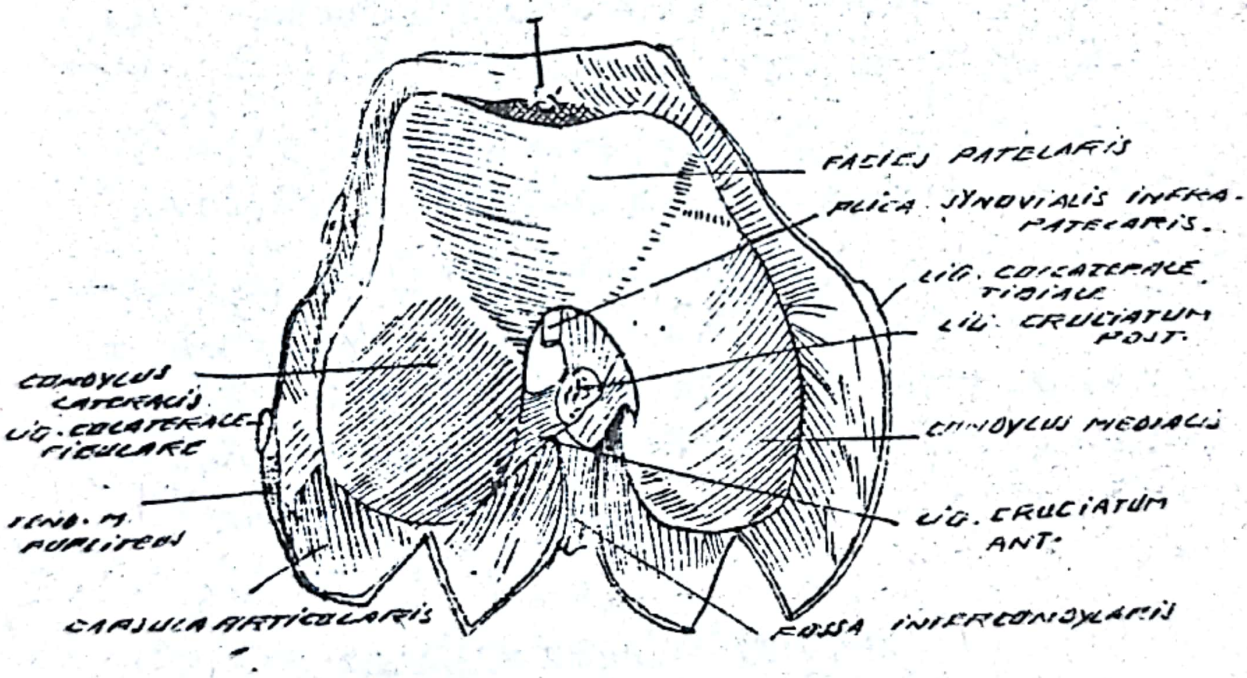


Fig.37 - Extremitatea inferioară a femurului drept.

Trohleei femurale îi corespunde faţa posterioară a rotulei şi cele două cavităţi glenoide tibiale. Gîtului trohleei îi corespunde

creasta verticală a rotulei şi spina tibiei.

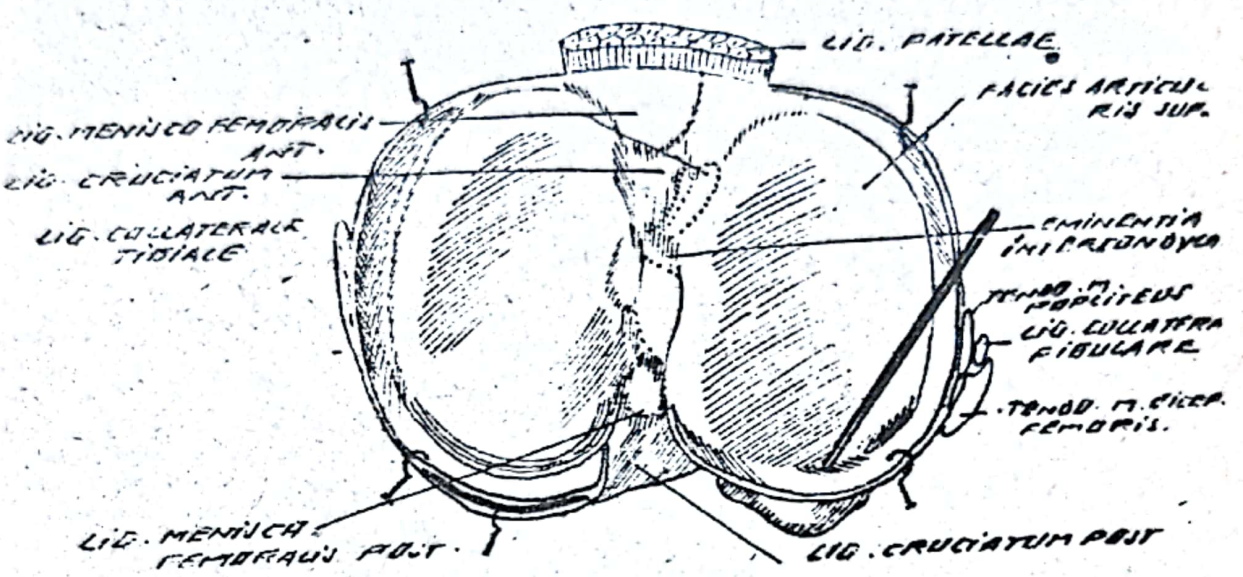


Fig.38 - Extremitatea superioară a tibiei drepte.

Suprafeţele articulare sînt acoperite de cartilagiul hialin. Pentru o bună corespondenţă între condili şi cavităţile glenoide se interpun două meniscuri interarticulare, unul extern (meniscus lateralis) - O E - ce realizează un cerc aproape complet şi altul intern (meniscus medialis) ce reprezintă numai 3/4 dintr-un cerc (O I).

Fibro-cartilagiul extern se inseră cu cornul anterior pe suprafaţa prespinală şi cu cel posterior pe tuberculul intern al spinei tibiei.

Fibrocartilagiul intern se prinde cu cornul anterior pe marginea anterioară a platoului

tibial, înaintea ligamentului încrucişat anterior iar cu cornul posterior pe suprafaţa retrospinală; ele sînt legate la partea lor anterioară printr-o bandeletă transversală - <u>ligamentul transvers sau jugal</u> - (lig.transversum genu).

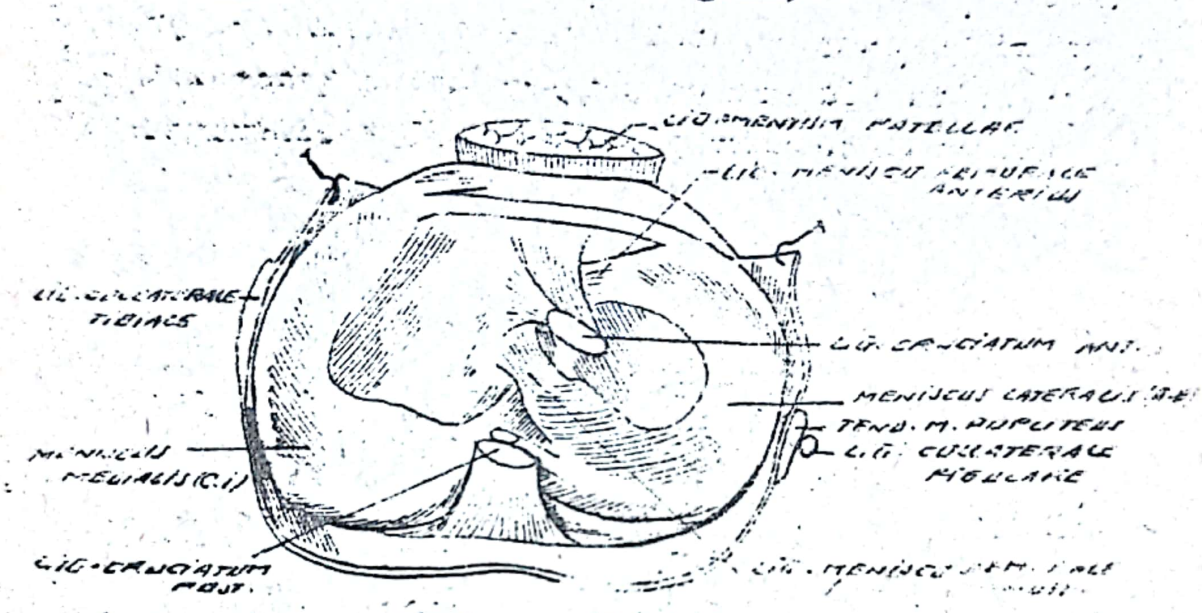


Fig. 39 - Cavităţile glenoide ale tibiei.

Suprafeţele osoase sînt menţinute în contact de către o <u>capsulă fibroasă</u>, întărită de ligamentele anterior, posterior, laterale şi încrucişate.

<u>Capsula articulară</u> se inseră pe femur la o distanţă ce variază între 15-18 mm şi 5-6 mm de suprafeţele articulare; cea mai mare fiind la partea antero-externă a condililor şi cea mai mică la partea posterioară a lor. La nivelul scobiturii intercondiliene, capsula se continuă pe faţa profundă a fiecărui condil, confundîndu-se

cu extremitatea superioară a ligamentului încrucişat corespondent.

La nivelul tibiei, inserţia se face la circa 2 -3 mm de suprafeţele articulare, anterior trecînd pe marginea anterioară a suprafeţei prespinale, iar la partea posterioară a tuberozităţii externe, coboară pînă la capul peroneului.

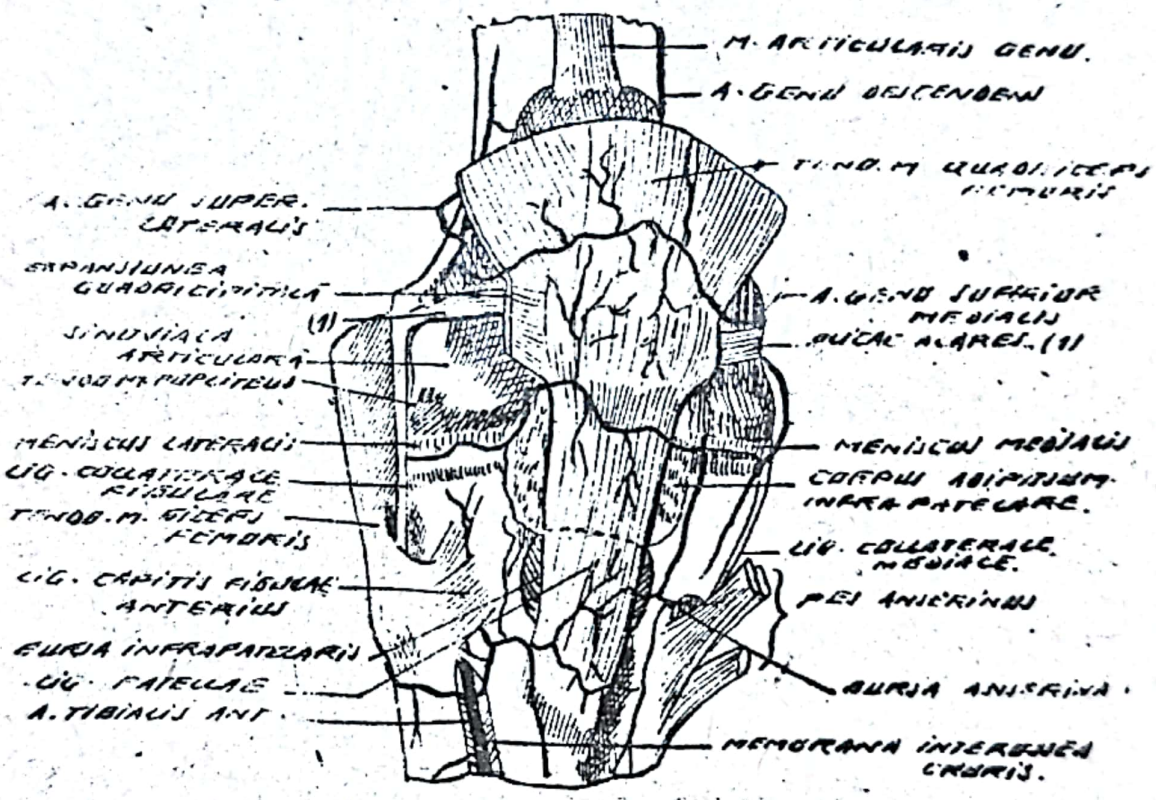


**Fig.40 - Articulaţia genunchiului vedere anterioară.**

Capsula aderă la meniscurile interarticulare împărţind cavitatea articulară în două compartimente; suprameniscal mai întins şi sub-

meniscal. Capsula prezintă o întrerupere anterioară care este ocupată de rotulă şi alta posterioară unde se găsesc ligamentele încrucişate.

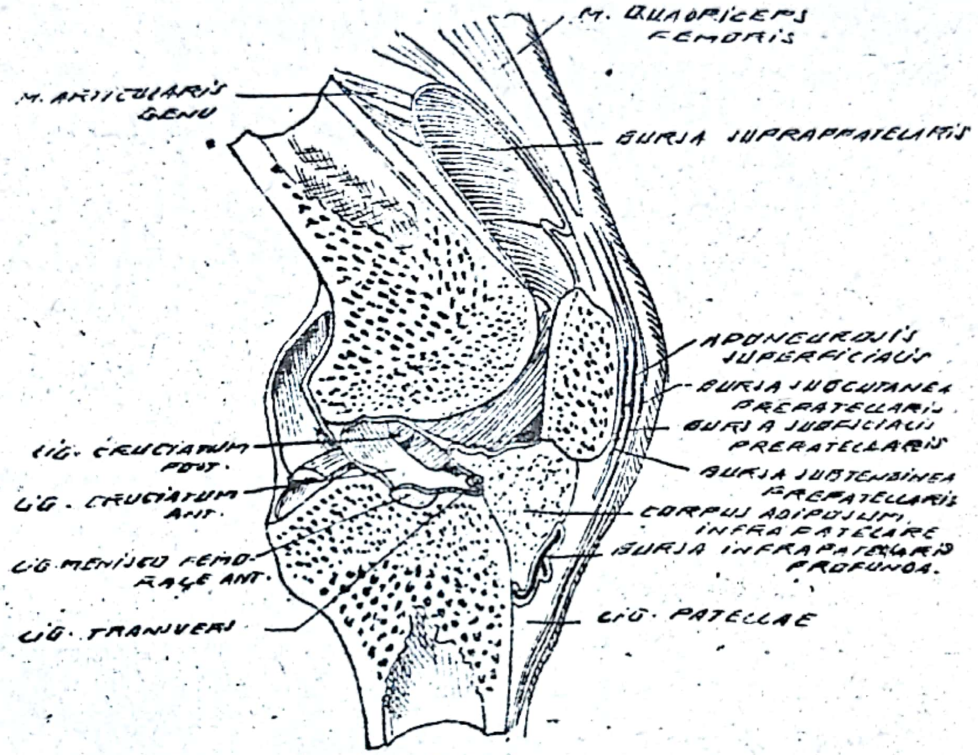


Fig.41 - Articulaţia genunchiului. Secţiune sagitală prin condilul extern.

Ligamentele care întăresc capsula sînt:

- <u>Ligamentul anterior sau rotulian</u> (ligamentum patellae) este o bandă fibroasă de 5-6 cm lungime, foarte largă, groasă şi rezistentă, ce se întinde între vîrful rotulei şi tuberozitatea

anterioară a tibiei, avînd o direcţie puţin oblic în jos şi înafară. Între el şi tibie este bursa pretibială şi deasupra ei se află pachetul adipos anterior al genunchiului (corpus adiposum infrapatelare). Acest ligament este considerat ca tendonul terminal al quadricepsului, întrerupt la faţa anterioară a genunchiului prin dezvoltarea rotulei.

Capsula este întărită în partea sa anterioară printr-o serie de planuri fibroase, care umînd de la suprafaţă spre profunzime sînt:

- Aponevroza femurală, care înaintea rotulei şi înăuntrul ei este subţire, fiind însă mai groasă înafara rotulei, unde reprezintă în mare parte tendonul tensorului fasciei lata;

- Expansiunea quadricipitală este o lamă aponevrotică, care provine din dreptul anterior şi cei doi vaşti şi coboară înaintea genunchiului pînă la tuberozităţile tibiei, fără să adere la rotulă. La 1 cm distanţă înafară şi la 3 cm înăuntrul rotulei, ea se termină cu aponevroza femurală.

- Aripioarele rotulei sînt două lame fibroase, una internă (retinaculum patellae mediale) şi alta externă (retinaculum patellae laterale) mai distincte, care pleacă de pe marginile laterale respective ale rotulei către condilii femurali.

Ligamentul posterior se află situat pe faţa posterioară a genunchiului şi prezintă trei componente: una mijlocie şi două laterale: cele laterale se confundă cu capsula, care formează în urma condililor două calote fibroase, cea externă mai groasă. Partea mijlocie răspunde spaţiului intercondilian şi glenoidian şi este constituit dintr-o serie de fibre provenite de la muşchii vecini şi altele proprii. Cele dintîi sînt

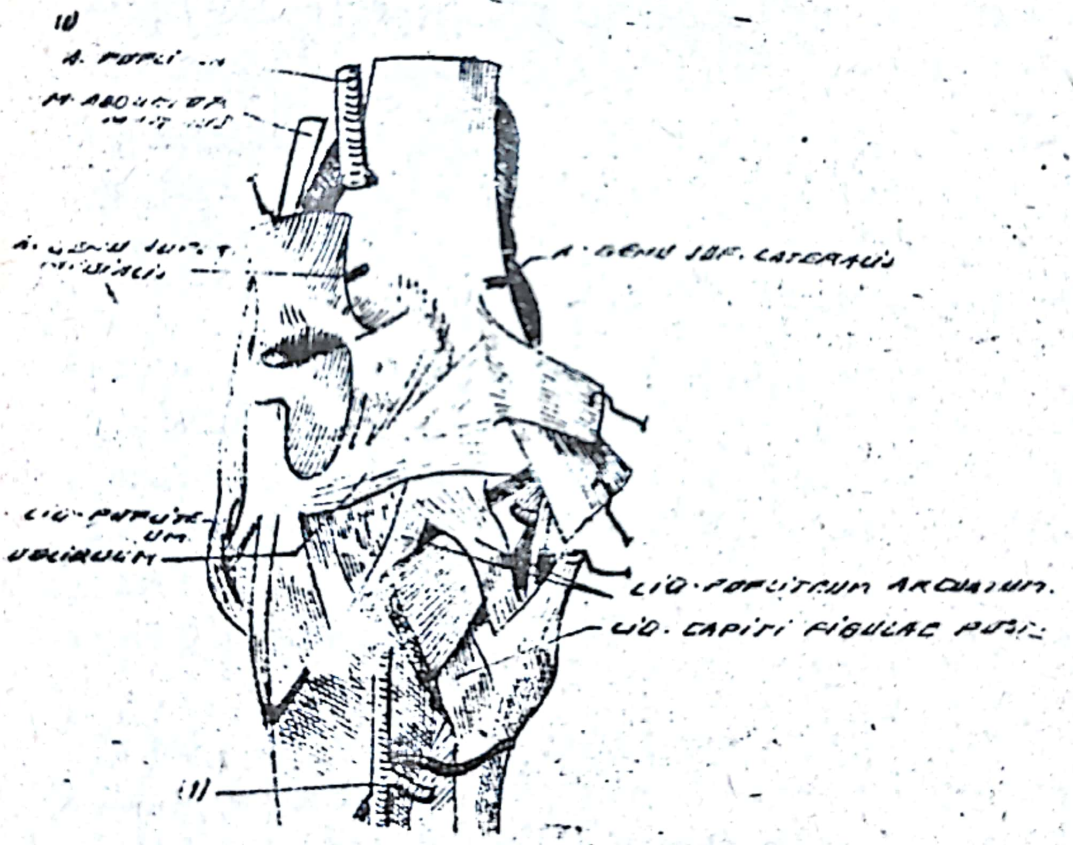


Fig. 42 - Articulaţia genunchiului drept. Vedere posterioară.

individualizate în tendonul recurent al semimembranosului, orientat în sus şi înafară, terminîndu-se pe calota fibroasă a condilului extern; acest tendon este cunoscut şi sub numele de ligament popliteu oblic (lig.popliteum obliquum). Fibrele proprii realizează un ligament sub forma unui V mare deschis în jos (lig.popliteum arcuatum) care porneşte cu un braţ de pe capul peroneului şi cu celălalt de pe tuberozitatea externă a tibiei, sfîrşind printr-o inserţie comună pe calota condilului extern; printre braţele lui trece muşchiul popliteu.

Ligamentele laterale se disting în intern şi extern:

a) Ligamentul lateral intern se întinde între tuberozitatea condilului intern şi partea cea mai ridicată a feţei interne a tibiei. Are formă triunghiulară cu baza anterior, reprezentînd fibre verticale, fibre oblice descendente îndărăt şi oblice ascendente îndărăt. (Lig.collaterale tibiale).

b) Ligamentul lateral extern (Lig.collaterale fibulare), sau în chibrit, este un cordon fibros întins între tuberozitatea condilului extern şi partea antero-externă a capului peroneului.

Ligamentele încrucişate în număr de două (anterior şi posterior) sînt situate profund în

scobitura intercondiliană; cel anterior (lig. cruciatum anterius) se inseră pe partea antero-internă a spinei tibiale şi pe suprafaţa rugoasă dinaintea ei, de unde se îndreaptă oblic în sus şi înafară către partea posterioară a feţei profunde a condilului extern (A E); iar cel posterior (lig.cruciatum posterius) se prinde pe faţa

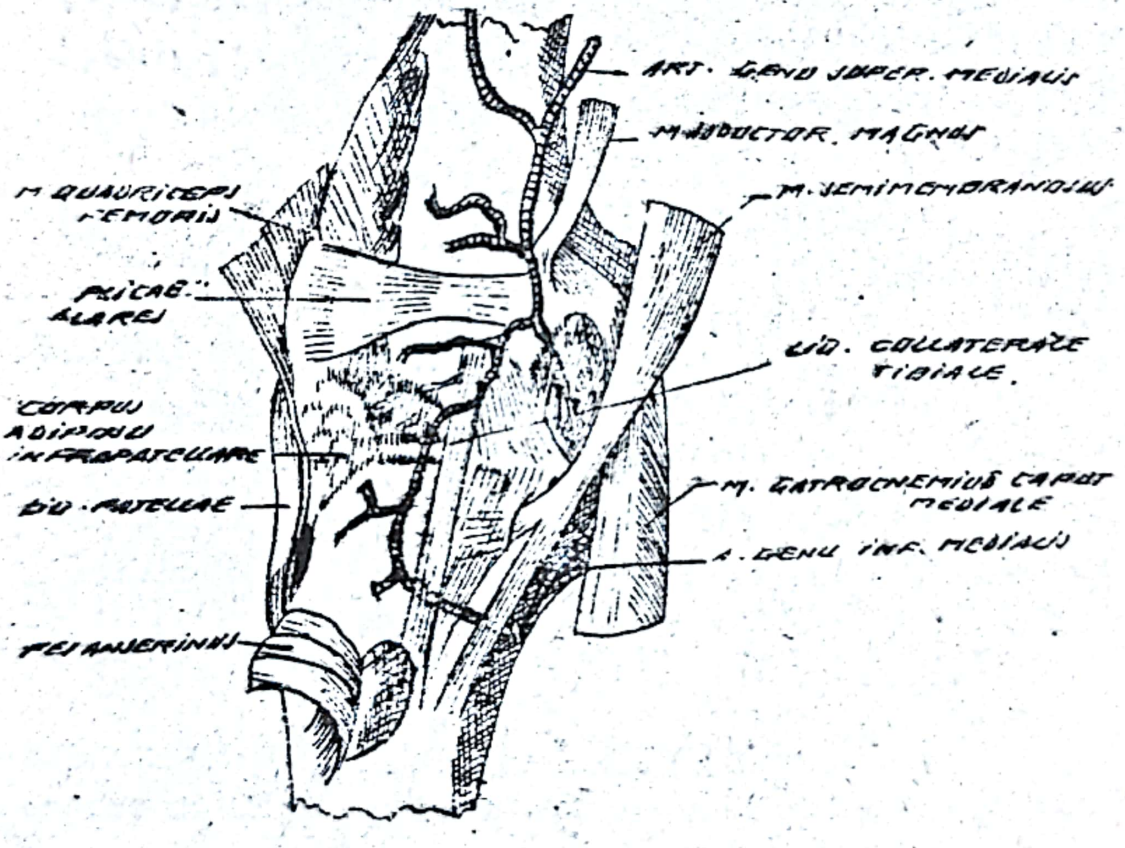


Fig.43 - Articulaţia genunchiului drept.
Vedere pe faţa internă.

retrospinală, de unde se dirijează în sus înainte şi înăuntru spre partea anterioară a feţei profunde a condilului intern (P I).

Sinoviala genunchiului este cea mai întinsă şi cea mai complexă dintre seroasele articulare. Ea se inseră la periferia suprafeţelor articulare şi meniscurilor, astfel că vor rezulta două compartimente: supra şi submeniscal, de întindere neegală (cel din urmă foarte redus), care însă comunică între ele în porţiunea liberă a meniscurilor.

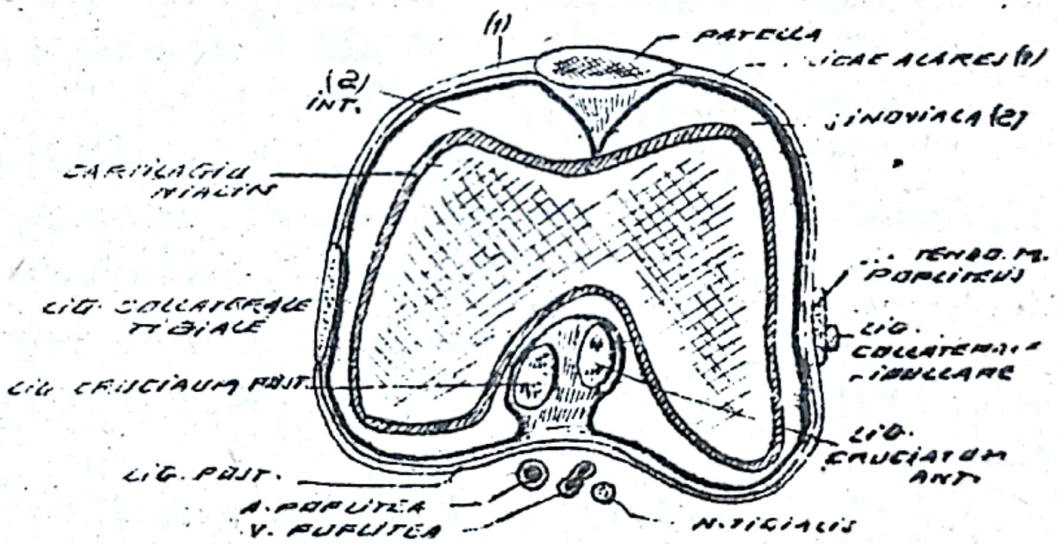


Fig.44 - Secţiune transversală prin articulaţia genunchiului.

La nivelul ligamentelor încrucişate, sinoviala trece înaintea lor, lăsîndu-le extraarticulare. Intraarticular se află o masă de ţesut celulo-grăsos, ce are forma unei piramide patrun-

ghiulare, orientată de la [illegible] ligamentul rotulian şi vîrful (lig.adipos) în scobitura intercondiliană. Aceasta are rol de a ocupa locul rămas gol în timpul mişcărilor. Acest ţesut adipos este înconjurat de sinovială. De pe laturile rotulei pleacă intraarticular două repliuri semilunare ale sinovialei numite pliurile alare (plicae alares), care împreună cu pachetul adipos şi ligamentul ce-l continuă fac o împărţire sagitală a cavităţii articulare în două compartimente laterale (drept şi stîng). Sinoviala prezintă în partea antero-superioară fundul de sac subquadricipital (bursa suprapatellaris) de 5-6 cm, pe care se inseră cîteva fascicole musculare - tensorul sinovialei genunchiului.

In afară de aceasta, sinoviala mai trimite două prelungiri posterioare, una sub muşchiul popliteu şi alta sub muşchiul gemen intern.

Rapporte - posterior cu elementele regiunii poplitee, iar anterior cu planurile superficiale.

Vascularizaţia este dată de ramurile articulare din poplitee, anastomatica mare din femurală şi recurenta tubială anterioară din tibiala anterioară.

Inervaţia este asigurată de ramuri din sciaticul popliteu intern şi extern, din obturator şi crural.

Mişcările în articulaţia genunchiului sînt de flexie şi extensie (principalele), înclinare laterală şi de rotaţie internă şi externă (accesorie).

Flexia constă în apropierea feţei posterioare a gambei de faţa posterioară a coapsei şi este cea mai amplă mişcare.

Extensia este mişcarea de revenire, de readucere a gambei în direcţia coapsei. In aceste mişcări, femurul nu execută numai o mişcare de învîrtire, ci şi de alunecare, adică începe cu prima şi sfîrşeşte cu a doua.

Rotula urmează în deplasare tibia, în extensie ajungînd pînă deasupra fosei trohleene, iar în flexie coboară pe condili şi ligamentul adipos.

Mişcările de flexie şi extensie nu sînt izolate, astfel flexia este întovărăşită de rotaţia tibiei înăuntru sau a peroneului înafară, iar extensia invers; mişcările de rotaţie există şi independente.

Inclinarea laterală este mai redusă ca rotaţia şi se poate executa cînd femurul este fixat într-o minghină şi gamba în semiflexie.

Meniscurile suferă şi ele o alunecare pe platoul tibial, deplasîndu-se înapoi în flexie şi înainte în extensie; mişcarea de rotaţie este însoţită şi de deplasarea în sens invers a meniscu-

rilor. Împreună cu ligamentul lateral şi încrucişat anterior, meniscurile iau parte la limitarea mişcărilor de extensie. Mişcarea de flexie este limitată de muşchiul quadriceps şi ligamentul încrucişat posterior. Ligamentele încrucişate asigură în flexie soliditatea articulaţiei şi tot ele se opun mişcărilor de rotaţie.

Mişcările amintite sînt realizate de muşchii:

a) <u>flexori</u> = biceps şi semimembranos, iar accesor semitendinos, gemeni, popliteu, plantar subţire croitorul şi dreptul intern;

b) <u>extensori</u> = quadricepsul şi tensorul fasciei lata;

c) <u>rotator înafară</u> = bicepsul crural;

d) <u>rotatori înăuntru</u> = semimebranosul, popliteul, semitendonosul, dreptul intern şi croitorul.

Legătura dintre oasele gambei este realizată de articulaţia tibio-peronieră superioară şi inferioară şi de membrana interosoasă.

## <u>ARTICULATIA TIBIO-PERONIERA SUPERIOARA</u>

(Articulatio tibiofibularis)

Este o artrodie a cărei <u>suprafeţe articulare</u>, plane sînt situate la partea superioară a

tuberozităţii externe a tibiei şi pe faţa internă a capului peroneului.

Un cartilagiu hialin acoperă suprafeţele articulare, care sînt menţinute în contact printr-o capsulă întărită de un ligament posterior (lig.capitis fibulae posterius) şi altul anterior (lig.capitis fibulae anterius) mai puternic.

Capsula este căptuşită de o sinovială, independentă deobicei de a genunchiului.

Raporte - cel mai important raport este cu nervul sciatic popliteu extern, care coboară pe partea externă a capului peroneului.

Vascularizaţia este asigurată de recurenta tibială anterioară şi articularele inferioară şi externă din poplitee.

Inervaţia este realizată de filete din sciaticul popliteu extern.

Mişcările - de alunecare care au loc în articulaţie sînt foarte reduse.

## ARTICULATIA TIBIO PERONIERA INFERIOARA

### (Syndesmosis tibiofibularis)

Face parte dintre artrodii ca şi precedenta şi prezintă ca suprafeţe articulare, o faţetă tibială triunghiulară cu vîrful în sus, iar baza de 2 cm lărgime, este uşor concavă şi o faţetă pe-

roniera configurată invers.

Suprafeţele articulare sînt acoperite de periost şi sînt menţinute în contact de o capsulă întărită de un ligament anterior (lig.tibiofibulare anterius), unul posterior (lig.tibiofibulare posterius) şi altul interosos.

Sinoviala este o prelungire a celei tibio-astragaliene.

Vascularizaţia este asigurată de peroniereie anterioară şi posterioară.

Inervaţia este din aceeaşi sursă cu a articulaţiei tibio-astragaliene.

Mişcările ce se produc sînt de depărtare şi apropiere a peronelui de tibie şi sînt determinate de astragal în mişcările de flexie şi extensie în articulaţia gîtului piciorului.

## MEMBRANA INTEROSOASA

(Membrana interossea cruris)

Ocupă spaţiul interosos şi se inseră pe marginea externă a tibiei şi creasta longitudinală a peronelui. Extremitatea superioară prezintă un orificiu larg pe unde trec vasele tibiale anterioare, iar extremitatea inferioară se continuă cu ligamentul interosos a articulaţiei tibio-peroniere inferioare şi prezintă un orificiu pentru artera peroniera posterioară.

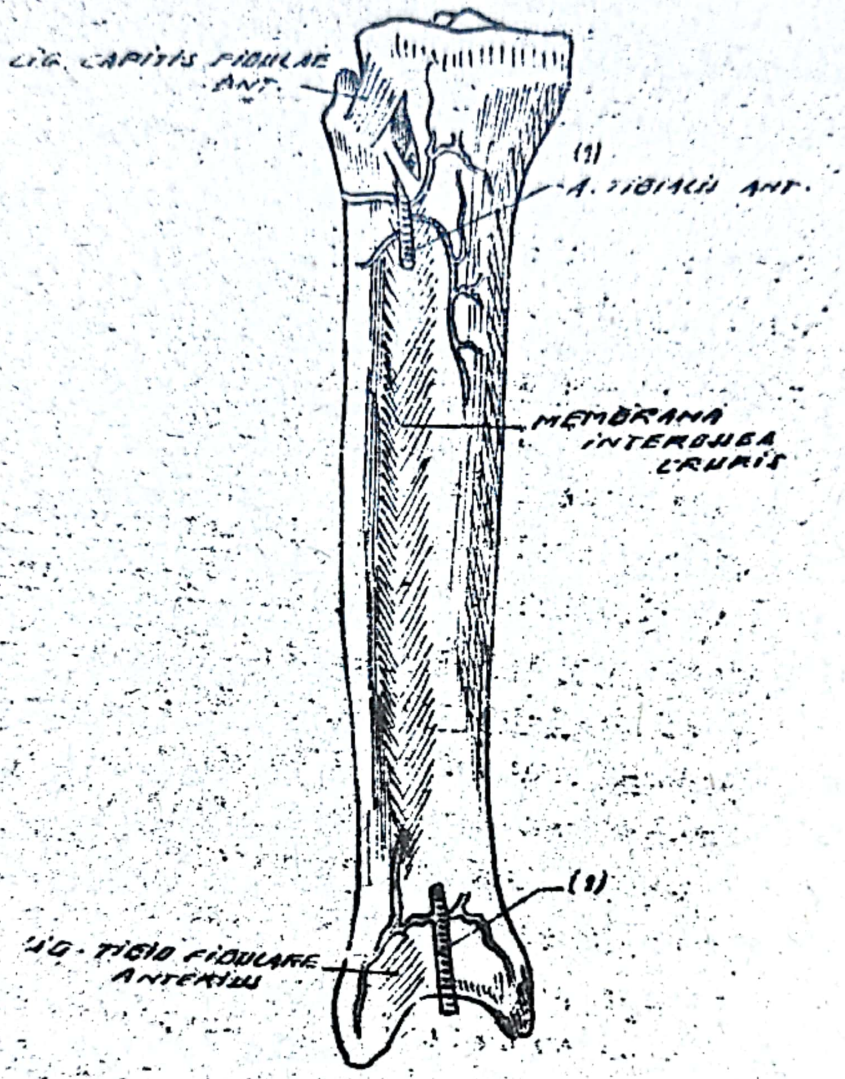


Fig.45 - Ligamentul interosos al gambei.
Vedere anterioară.

## ARTICULATIA GIFULUI PICIORULUI SAU TIBIO-TARSIANA

(Articulatio talocruralis)

Este o trohleartroză care face legătura dintre oasele gambei şi astragal.

Suprafeţele articulare sînt reprezentate pe de o parte - 1) de faţa superioară a astragalului care are aspect de trohlee şi 2) de feţele laterale; şi pe de altă parte de morteza (scoaba) tibio-peronieră, formată din faţa inferioară a epifizei inferioară a tibiei, faţa externă a maleolei tibiale şi de faţa internă a maleolei peroniere.

De menţionat că suprafaţa astragaliană fiind mai largă ca cea tibială, o parte din ea rămîne liberă înaintea şi înapoia suprafeţei tibiale, în poziţie verticală şi creşte în mişcările de flexie şi extensie în raport invers cu mişcarea.

Aceste suprafeţe sînt acoperite de cartilagiul hialin şi sînt menţinute în contact de către capsula articulară şi ligamentele care o întăresc.

Capsula articulară este mai slabă anterior şi posterior şi mai strînsă lateral; ea se inseră la periferia suprafeţelor articulare, depărtîndu-se de marginea anterioară a tibiei cu circa 8 mm şi de trohleea astragalului, înainte pe col cu 1 cm.

Scanned with OKEN Scanner

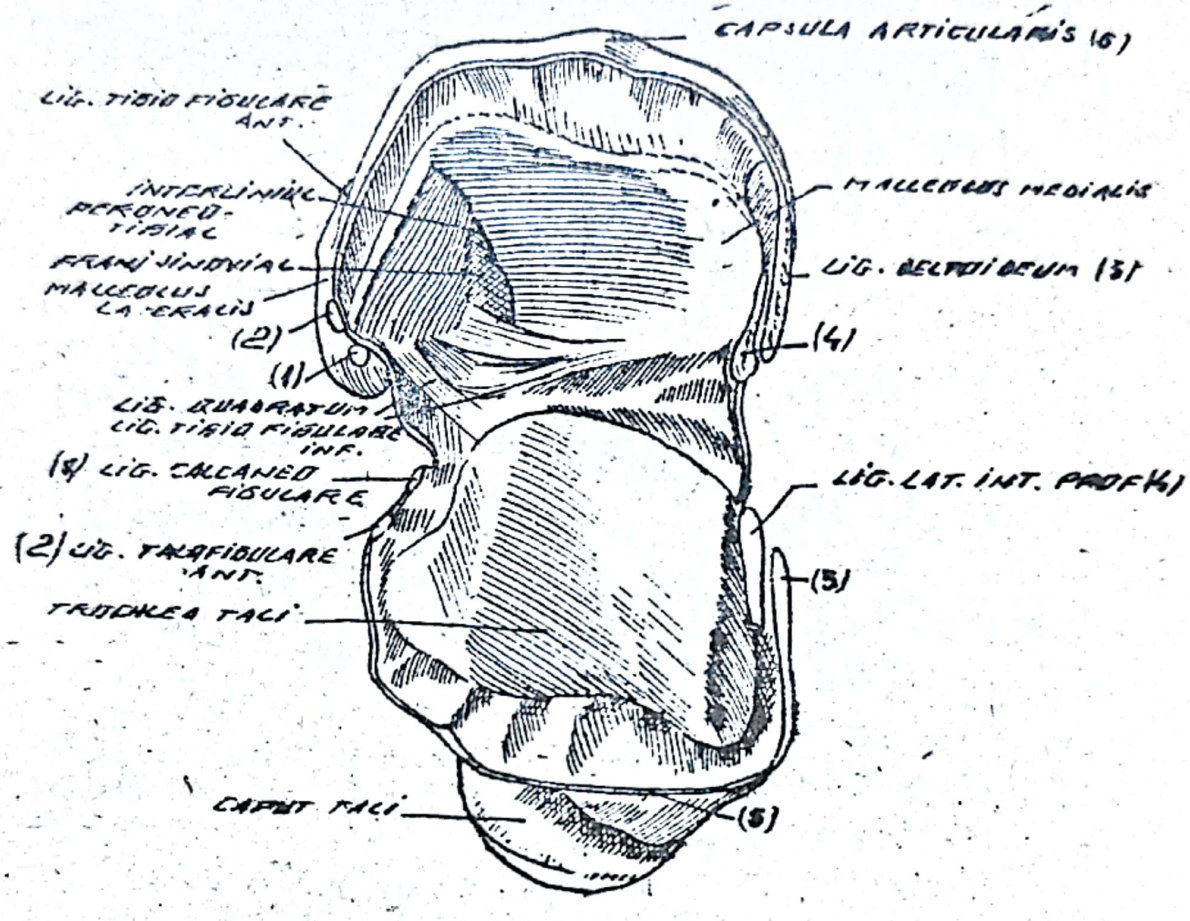


**Fig.46 - Suprafeţele articulare ale articulaţiei tibio-tarsiene.**

Capsula este întărită anterior şi posterior de fascicole conjunctive, care merg de la tibie şi peroneu la astragal, cele mai puternice fiind cele laterale interne şi externe.

Liganentul lateral extern este constituit din trei fascicole:

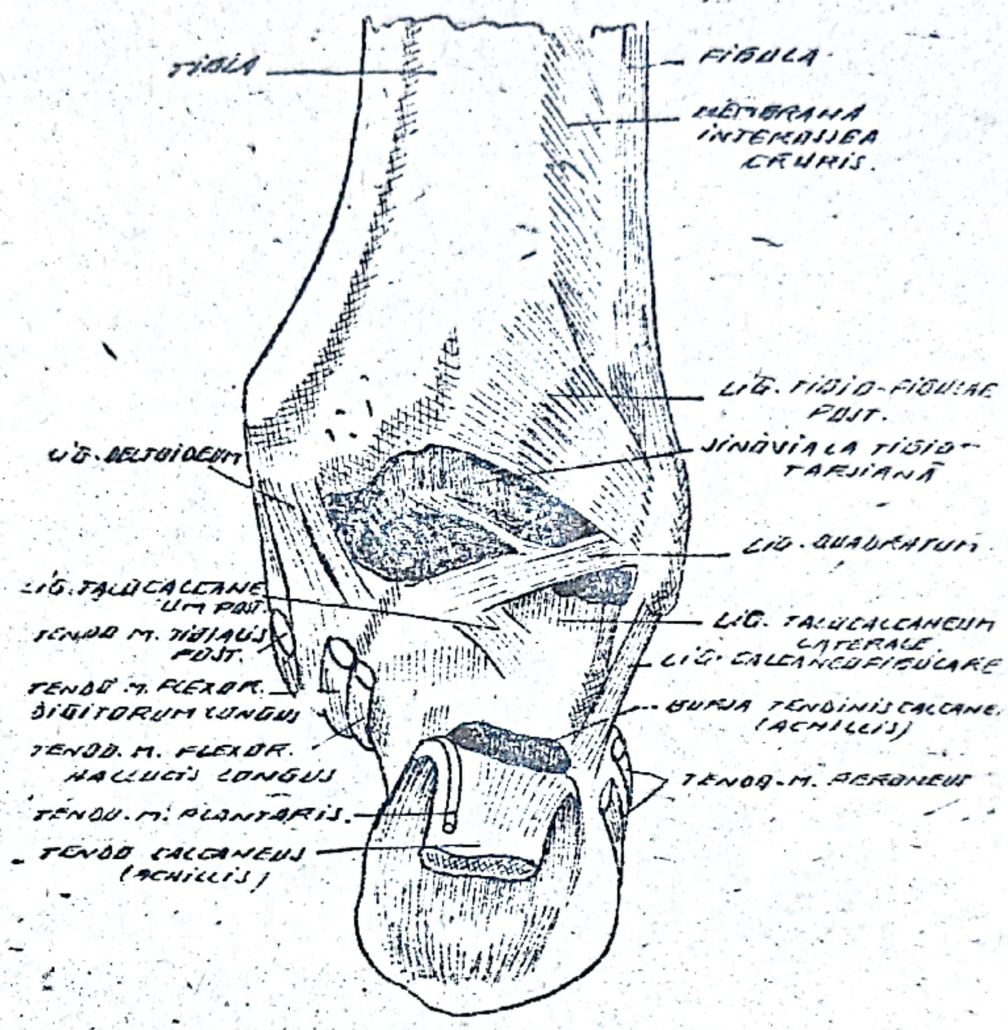


Fig.47 - Articulaţia tibio-tarsiană.
Vedere posterioară.

a) Anterior (lig.talofibulare anterius) merge de la marginea anterioară a maleolei peroniere la gîtul astragalului;

b) Posterior (lig.quadratum) - ţine de la marginea posterioară a maleolei externe, la tuberculul extern a extremităţii posterioare a astragalului;

c) Mijlociu (lig.calcaneofibulare) - pezo-neo-calcanean - se întinde oblic în jos şi înda-

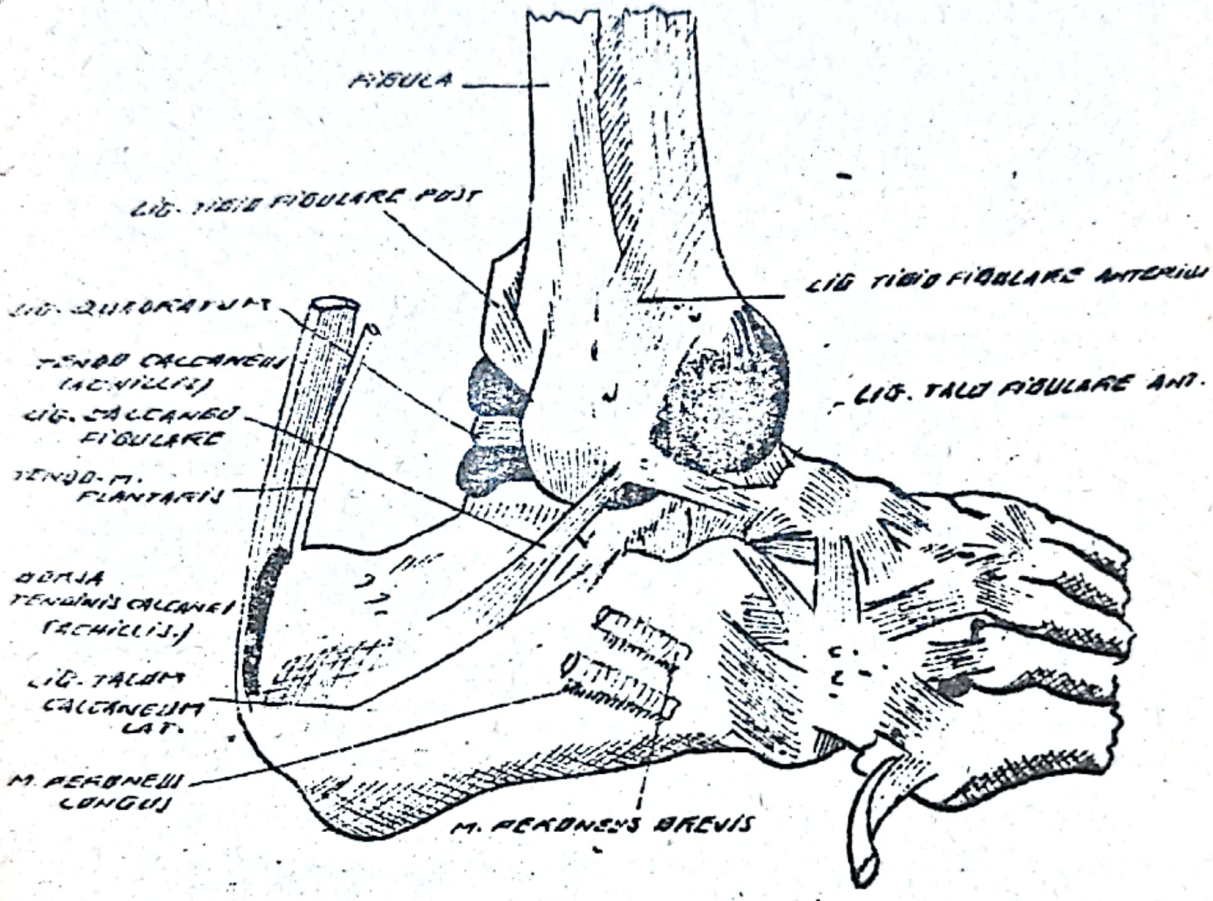


**Fig.48 -Articulaţia tibio-tarsiană. Vedere externă.**

răt de la vîrful aceleaşi maleole, la faţa externă a calcaneului, trecînd sub tendoanele peronierilor laterali.

Ligamentul lateral intern se prezintă sub două planuri: superficial şi profund.

A. Planul superficial (lig.deltoideum) prezintă patru fascicole:

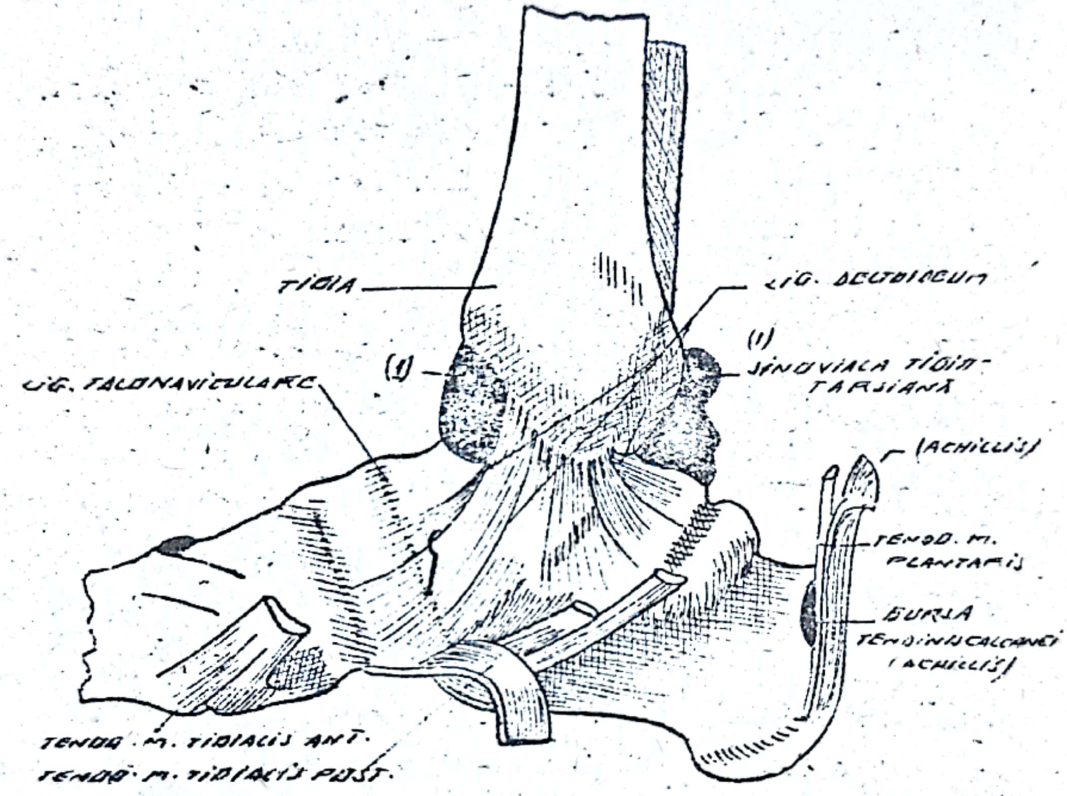


Fig.49 - Articulaţia tibio-tarsiană. Vedere internă.

a) două anterioare din care unul tibio-astragalian (pars tibiotalaris anterior), care ţine de la tibie la gîtul astragalului şi altul tibio-scafoidian (pars tibionavicularis), ce porneşte din acelaşi loc cu precedentul şi sfîrşeşte pe faţa dorsală şi internă a scafoidului;

b) astragalian posterior (pars tibiotalaris posterior), care de la maleola tibială ajunge pe extremitatea posterioară a feţei interne a astragalului;

c) tibio-calcanean ( pars tibiocalcanearis) care se întinde între maleola tibială şi apofiza mică a calcaneului, continuîndu-se anterior cu ligamentul calcaneo-scafoidian inferior (lig.calcaneonaviculare plantare).

B. Planul profund este acoperit de cel superficial şi este un fascicol foarte scurt gros şi rezistent. El se inseră pe maleola tibială, de unde se îndreaptă oblic în jos şi înăuntru şi se sfîrşeşte pe faţa internă a astragalului sub faţeta articulară.

Sinoviala căptuşeşte capsula şi ajungînd la inserţiile superioare şi inferioare ale ei se reflectă pe os pentru a se termina la periferia cartilagiului hialin. Inainte este foarte laxă, proiectîndu-se sub forma unui burelet transversal numit fundul de sac anterior. Acelaşi situaţie este şi posterior realizînd fundul de sac posterior. Sinoviala trimite o prelungire la articulaţia tibio-peroniera inferioară.

Raporte - articulaţia vine în raport anterior şi posterior cu tendoanele muşchilor care trec de la gambă la picior, precum şi cu pachetele vasculo-nervoase respective.

Vascularizaţia este asigurată de ramuri din vasele tibiale şi peroniere.

Inervaţia este realizată de safenul intern, musculo-cutanat şi tibialul posterior.

Mişcările fundamentale care au loc în această articulaţie sînt de flexie şi extensie, la care se adaugă în condiţii mecanice speciale şi mişcări de adducţie, abducţie, circumducţie şi de rotaţie.

Flexia este mişcarea prin care faţa dorsală a piciorului se apropie de faţa anterioară a gambei, iar extensia este mişcarea inversă.

In flexie, trohlea astragaliană alunecă dinainte în urmă pe morteza tibio-peronieră şi fascicolele posterioare a ligamentelor laterale o limitează.

In extensie, alunecarea este inversă şi fascicolele anterioare a ligamentelor laterale o limitează.

Adducţia este mişcarea prin care vîrful piciorului se deplasează înăuntru şi se apropie de linia mediană, iar abducţia este mişcarea inversă.

Rotaţia înăuntru este mişcarea prin care marginea internă a piciorului se ridică îndreptînd faţa plantară către planul median al corpului, iar rotaţia externă constă în ridicarea marginii externe, orientînd înafară planta.

mişcările menţionate sînt realizate de muşchii:

- flexori: gambier anterior, extensorii comun al degetelor şi propriu al halucelui;

- extensori: muşchii gemeni, solear, plantar subţire, peronieri laterali şi flexorii comun al degetelor şi propriu al halucelui;

- adductori şi rotatori înăuntru: gambierul anterior, gambierul posterior şi extensorul propriu al degetului mare;

- abductori şi rotatori înafară: peronierii laterali şi extensorul comun al degetelor.

## ARTICULAŢIILE INTRINSECI ALE PICIORULUI

(Articulationes pedis)

Fac legătura dintre diferitele oase constituiente ale scheletului piciorului şi se deosebesc în:

1. Articulaţiile dintre diferitele piese ale tarsului.

2. Articulaţiile între tarsiene şi metatarsiene.

3. Articulaţia între oasele metatarsiene.

4. Articulaţia dintre metatarsiene şi falange.

5. Articulaţiile interfalangiene.

I. A. Articulaţia astragalo-calcaneană..

(Articulatio subtalaris).

Este o artrodie dublă, care leagă faţa inferioară a astragalului de faţa superioară a calcaneului.

Suprafeţele articulare sînt în număr de două: antero-internă şi postero-externă, atît pe astragal cît şi pe calcaneu.

Faţa postero-externă calcaneană este ovalară cu axul mare dirijat înafară şi înainte, iar cea antero-internă este alungită înainte şi înafară, ambele fiind uşor convexe. De partea astragalului le corespund două feţe care sînt însă uşor concave.

Suprafeţele articulare acoperite de cartilagiu hialin, sînt menţinute în contact de două ligamente periferice (extern şi posterior şi unul interosos).

Ligamentul calcaneo-astragalian extern. (lig.talocalcaneum laterale) este un fascicol alab, întins oblic între feţele externă a astragalului şi calcaneului.

Ligamentul calcaneo-astragalian posterior (lig.talocalcaneum posterius) se inseră pe buza posterioară a şanţului flexorilor şi pe partea corespondentă pe calcaneu.

Ligamentul interosos este adevăratul ligament al acestei articulaţii, fiind cel mai puternic; el ocupă sinusul tarsi.

Cele două articulaţii prezintă câte o sinovială; cea anterioară comunică cu a articulaţiei astragalo-scafoidiene.

Mişcările - această articulaţie este sediul mişcărilor de adducţie, abducţie şi rotaţie a piciorului pe gambă.

Vascularizaţia este asigurată de arterele plantare, dorsala tarsului şi peronieră.

Inervaţia provine din ramuri ale tibialei posterioare şi anterioare.

B. ARTICULATIA MEDIO-TARSIANA (Chaupart).

Realizează legătura dintre oasele primului rînd al tarsului (calcaneu, astragal) cu al doilea (scafoid şi cuboid), deci se deosebesc două articulaţii:

a) una internă sau astragalo-scafoidiană şi

b) alta externă sau calcaneo-cuboidiană.

a) Articulaţia calcaneo-cuboidiană (articulatio calcaneocuboidea) este o diartroză prin îmbucare, realizată între faţa anterioară a calcaneului şi posterioară a cuboidului.

Ele sînt acoperite de un cartilagiu hialin şi menţinute în contact de două ligamente (superior şi inferior).

Ligamentul calcaneo-cuboidian superior (lig.calcaneo-cuboideum dorsale) este puţin rezistent şi se întinde de la un os la celălalt.

Ligamentul calcaneo-cuboidian inferior (lig.calcaneo-cuboideum plantare transversum), - ligamentul mare al plantei - de la originea sa calcaneană se îndreaptă înainte împărţindu-se într-un fascicol superficial şi altul profund; primul se fixează pe cuboid, apoi îşi continuă traiectul trecînd în punte peste şanţul peronierului lung lateral, terminîndu-se prin trei fascicole pe ultimele 3-4 metatarsiene. Al doilea se lărgeş-

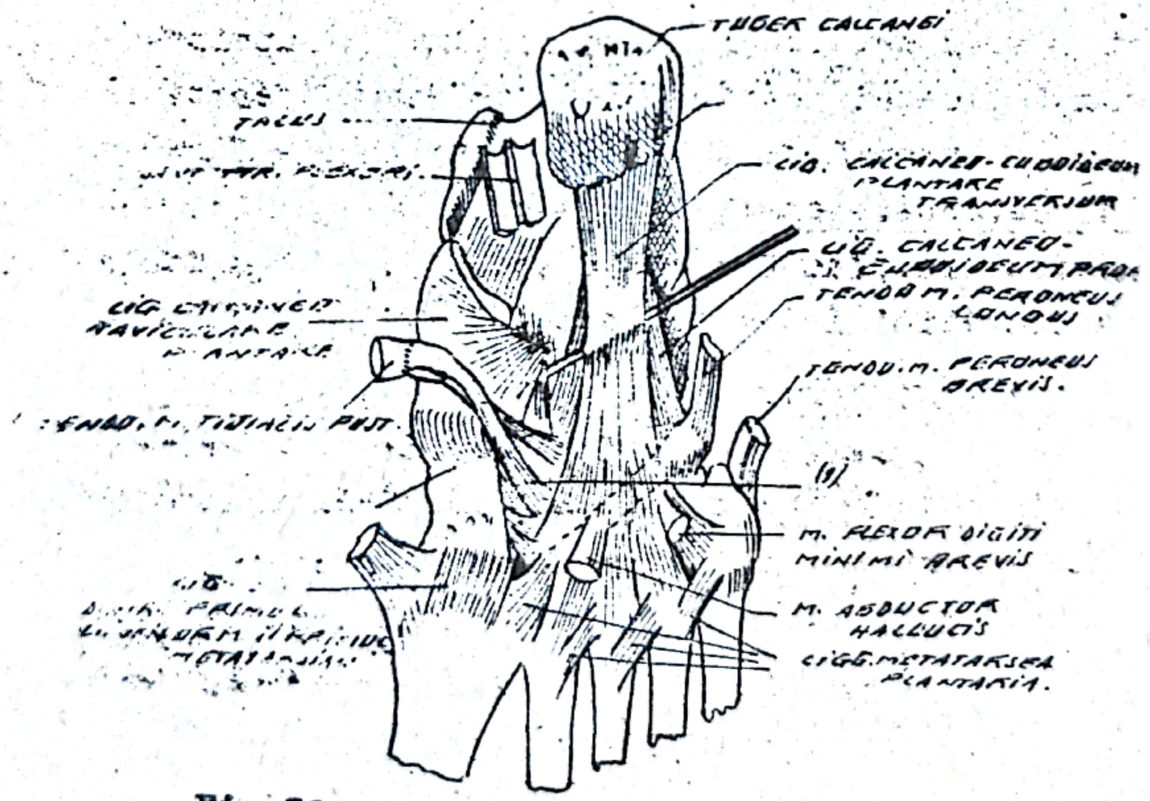


Fig.50. Ligamentele plantare.

te în evantai şi se fixează pe faţa inferioară a cuboidului. La acest ligament propriu se mai adaugă ligamentul comun sau în Y (lig.bifurcatum), care este numit în medicina operatorie cheia articulaţiei medio-tarsiene (articulatio tarsi transversa). El se inseră pe faţa superioară a calcaneului, de unde se îndreaptă înainte bifurcîndu-se într-un fascicol intern (lig.calcaneonaviculare) care merge la scafoid şi altul extern (lig.calcaneocuboideum), care se fixează pe cuboid.

La periferia suprafeţelor articulare se inseră sinoviala.

b) Articulaţia astragalo-scafoidiană (articulatio talonavicularis) este o enartroză şi pentru că glenoida scafoidiană nu cuprinde complet capul astragalului, ea este întărită în jos şi în urmă de un fibro-cartilagiu - ligamentul calcaneo-scafoidian inferior (lig.calcaneonaviculare plantare) care are formă triunghiulară cu vîrful îndreptat extern, către apofiza mare a calcaneului.

Suprafeţele articulare sînt acoperite de un cartilagiu hialin şi menţinute în contact de două ligamente (superior şi inferior).

Ligamentul astragalo-scafoidian superior se întinde de la gîtul astragalului la marginea superioară a scafoidului.

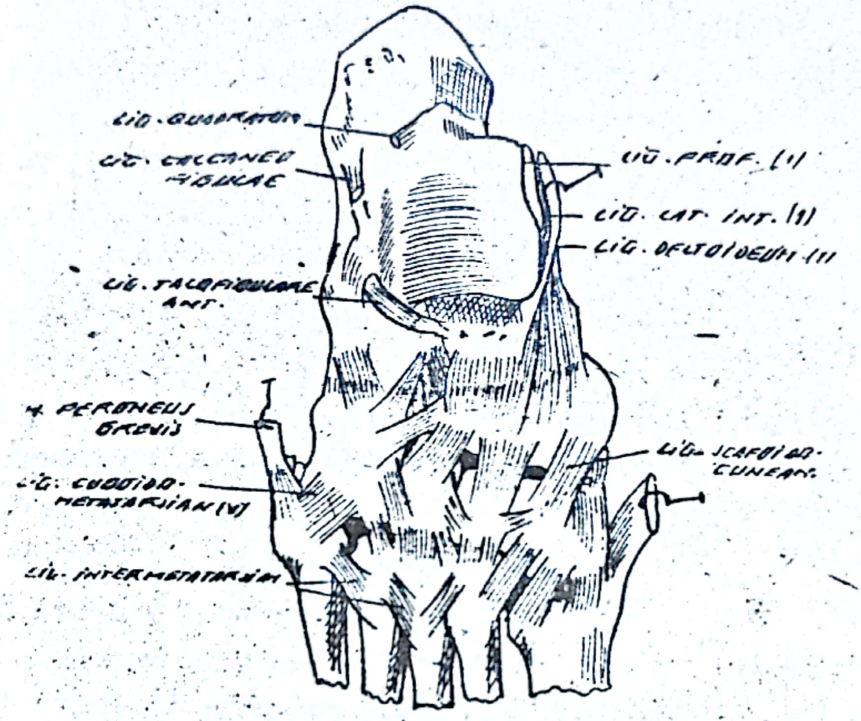


**Fig.51 - Ligamentele de pe faţa dorsală a piciorului.**

Ligamentul calcaneo-scafoidian inferior este fibrocartilagiul amintit. La acest ligament se adaugă ligamentul comun sau în Y.

Sinoviala acestei articulaţii comunică cu cea calcaneo-astragaliană antero-internă.

Mişcările de flexie, extensie, abducţie, adducţie şi rotaţie sînt foarte limitate.

## C. ARTICULATIILE DINTRE OASELE RINDULUI AL DOILEA AL TARSULUI.

a) Articulaţia scafo-cuboidiană (var. articulus naviculocuboideus) este o artrodie a cărei suprafeţe articulare se află una pe extremitatea externă a scafoidului şi alta pe cea internă a cuboidului. Ele sînt acoperite de cartilagiul hialin. Trei ligamente (dorsal, plantar şi interosos) menţin în contact scafoidul şi cuboidul.

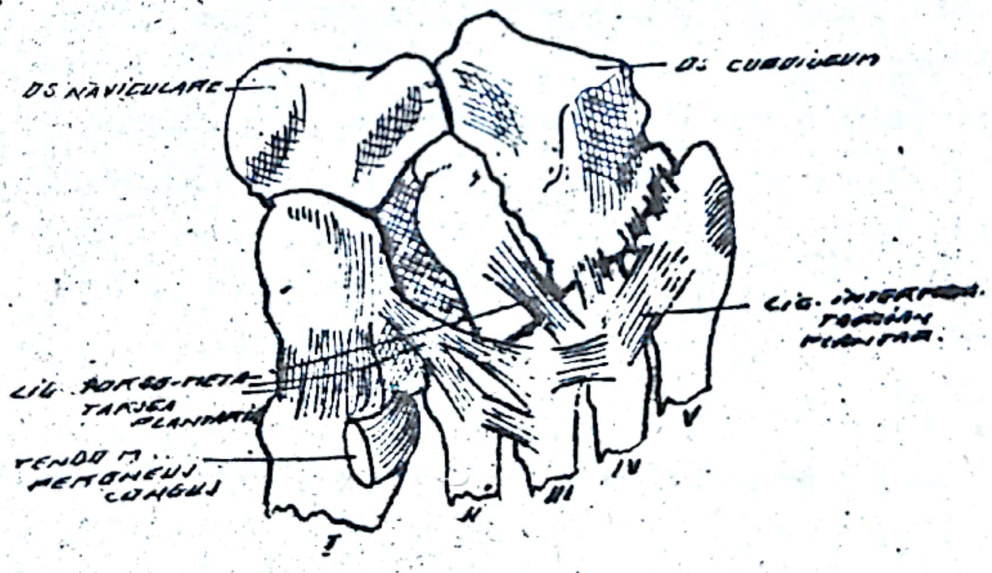


Fig.52 - Articulaţia tarso-metatarsiană şi intermedio-tarsiană a piciorului- vedere plantară.

Sinoviala este o prelungire a sinovialei

scafoido -cuneene.

b) Articulaţia scafo-cuneene, face legătura scafoidului cu cele trei cuneiforme. In acest scop uneiformele prezintă la partea lor posterioară cîte o faţetă articulară, care corespunde feţei anterioare a scafoidului.

Menţinerea în contact este realizată de trei ligamente dorsale şi trei ligamente plantare care unesc oasele respective.

Sinoviala este unică şi trimite prelungiri la articulaţiile dintre cuneiforme.

c) Articulaţiile intercuneene. Sînt două artrodii care leagă cele trei cuneiforme între ele. Suprafeţele articulare se găsesc la partea posterioară a feţelor laterale în vecinătatea articulaţiei scafo-cuneene şi sînt menţinute în contact prin două ligamente dorsale, două ligamente interosoase şi un ligament plantar foarte puternic, care merge de la baza primului la vîrvul celui de al doilea cuneiform.

d) Articulaţia cuboido-cuneeană (articulus cuneocuboideus) este o artrodie, care leagă cuboidul de al treilea cuneiform. Suprafeţele articulare sînt situate pe feţele prin care cele două oase vin în contact şi sînt menţinute în contact de trei ligamente (plantar, dorsal, interosos).

Sinoviala poate fi independentă sau o prelungire a celei scafo-cuneene.

## 2. ARTICULAŢIA TARSO-METATARSIANĂ (Lisfranc)

(articulationes tarsometatarseae)

Este reprezentată de o serie de articulaţii, care fac legătura dintre cuboid, cuneiforme pe de o parte şi cele cinci metatarsiene pe de altă parte.

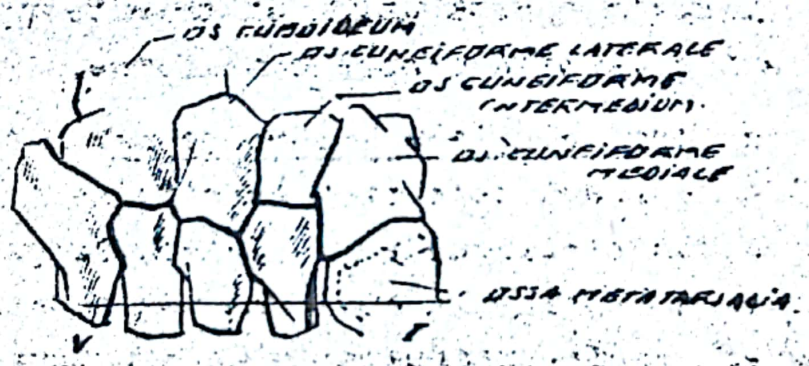


Fig.53 - Interliniul articular tarso-metatarsian - vedere pe faţa dorsală a piciorului.

Interliniul articular are aspect curb cu concavitatea posterior şi intern, astfel că extremitatea externă este cu 1,5 - 2 cm mai îndărăt ca cea internă.

Suprafeţele articulare, primul metatarsian corespunde la primul cuneiform; al doilea pătrunde în scoaba (morteza) realizată de cele trei cuneiforme; al treilea răspunde la al treilea cunei-

form, iar ultimele două, la cuboid.

Suprafeţele articulare sînt menţinute în contact de trei feluri de ligamente: dorsale (ligg. tarsometatarsea dorsalia), plantare (ligg.tarso-metatarsea plantaria) şi interosoase (ligg.cuneo-metatarsea interossea). Acestea din urmă, variabile ca număr şi dispoziţie se deosebesc deobicei

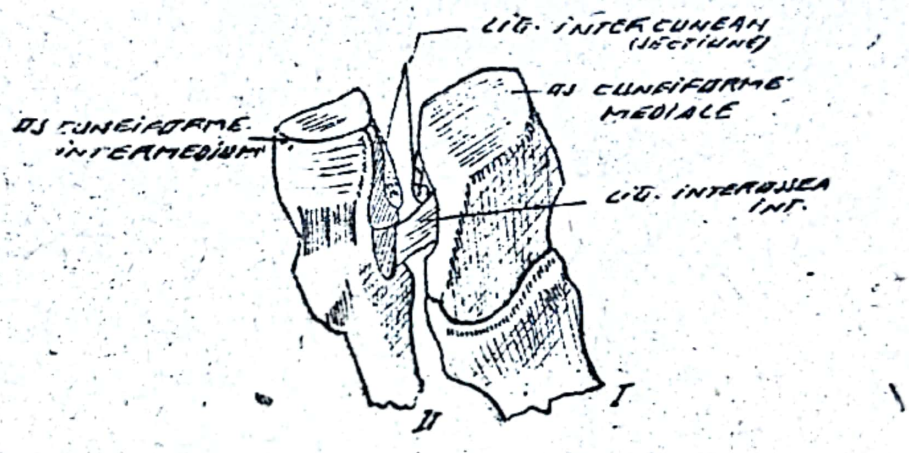


Fig.54 - Articulaţia tarso-metatarsiană ligamentul interosos intern, vedere pe faţa dorsală a piciorului.

în unul intern, unul extern şi altul mijlociu.

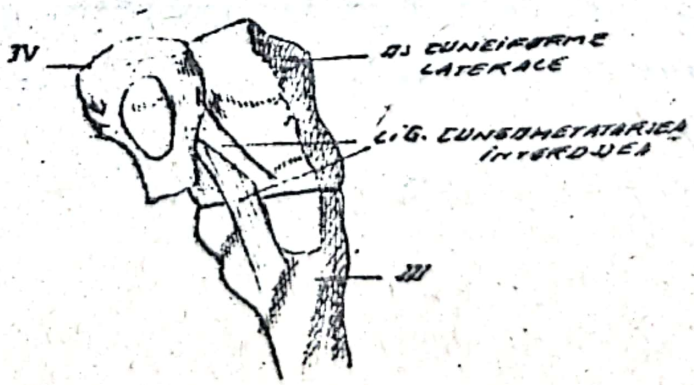


Fig.55 - Ligamentul interosos extern, vedere externă.

Cel mai important dintre ele este cel intern, care se întinde de la faţa externă a cuneiformului I la faţa internă a bazei metatarsianului II şi are o deosebită importanţă în dezarticularea antepicioruluı.

Sinoviala este împărţită în una internă, pentru primul metatarsian, una mijlocie pentru al doilea şi al treilea metatarsian şi alta externă pentru ultimele două metatrsiene.

## 3. ARTICULATIILE INTERMETATARSIENE

(articulationes intermetatarseae)

Legătura metatarsienelor se realizează prin articulaţiile care se găsesc între extremităţile lor posterioare, lipsind numai între primul şi al doilea, cît şi prin ligamentul transvers care uneşte extremităţile lor anterioare.

Articulaţiile sînt de tip artrodial, prezentînd cîte trei feluri de ligamente: plantare (ligg.metatarsea plantaria) dorsale (ligg. metatarsea dorsalia) şi interosoase (ligg.metatarsea interossea).

Sinovialele sînt diverticole ale celei tarso-metatarsiene.

## 4. ARTICULATIILE METATARSO-FALANGIENE

(Articulationes metatarsophalangeae)

Sînt condilartroze, care leagă metatar-

sienele de falange şi sînt similare cu cele de la mînă.

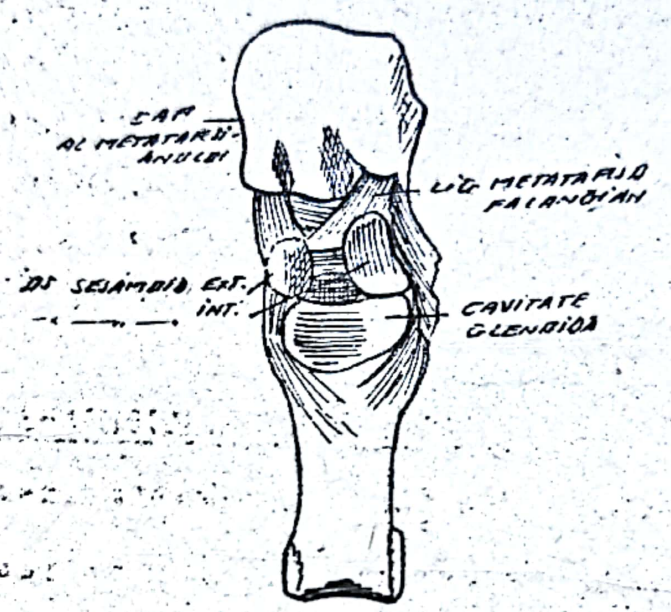


Fig.56 - Articulaţia metatarso-falangiană I
Suprafeţele articulare şi sesamoidele.

## 5. ARTICULATIILE INTERFALANGIENE
## (articulationes interphalangeae pedis).

Sînt analoage cu cele de la mînă şi sînt mobilizate de următorii muşchi:

a) pentru prima falangă:

- flexori = interosoşii , lombricalii, flexorul comun al degetelor şi lung al policelui, flexorul scurt plantar, adduc-

terul şi flexorul scurt al halucelui şi abductorul şi flexorul scurt al degetului mic;

- extensori = extensorul comun al degetelor şi propriu al halucelui şi pediosul;
- adductori = interosoşii plantari;
- abductori = interosoşii dorzali şi abductorul halucelui şi a degetului mic;

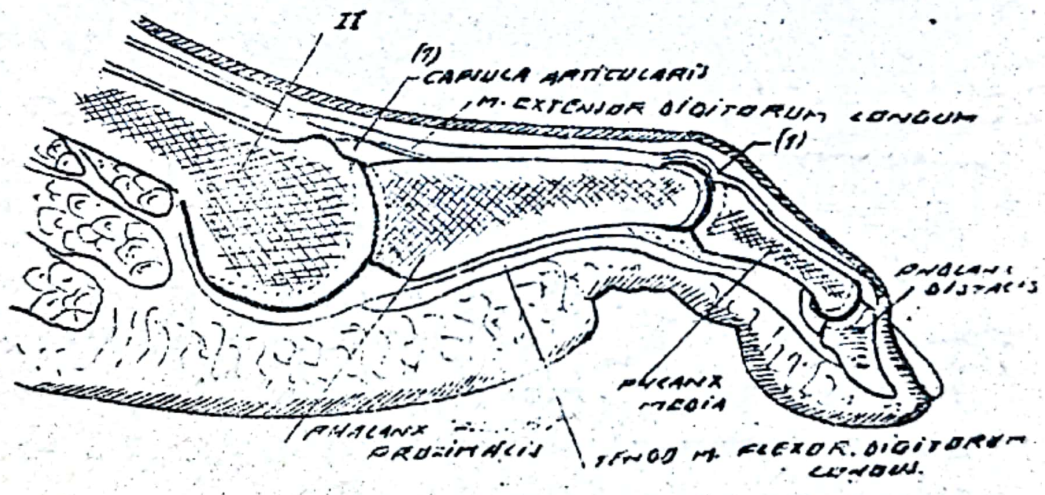


Fig.57 - Secţiune sagitală a piciorului.

b) pentru a doua falangă:

- flexori = scurtul flexor plantar şi flexorul lung al halucelui;
- extensori = lombricalii, interosoşii, extensorul comun al degetelor şi propriu al halucelui şi pediosul;

c) pentru a treia falangă
- flexori = flexorul comun al degetelor;
- extensori = interosoşii, lombricalii, extensorul comun al degetelor şi pediosul.

## M I O L O G I E

In afară de articulaţii, centura pelvină este leagtă de scheletul trunchiului şi printr-o serie de muşchi ca: 1dorsalul mare, 2masa comună a muşchilor şanţurilor vertebrale, 3patratul lombelor, 4psoas-iliacul, 5muşchii laţi şi 6dreptul anterior ai abdomenului.

Tinînd seama de topografia acestor muşchi cît şi activitatea lor foarte redusă asupra articulaţiei sacro-iliace, ei vor fi studiaţi la trunchi.

Muşchii care fac legătura dintre centura pelvină şi femur mobilizează articulaţia coxo-femurală şi pot fi grupaţi după acţiunea lor în flexori, extensori, abductori, adductori, rotatori interni şi externi, iar după situaţia lor în muşchi ai bazinului şi ai coapsei.

## MUSCHII BAZINULUI SAU A REGIUNII FESIERE

1. Fesierul mare (m.gluteus maximus) este cel mai superficial și cel mai mare dintre mușchii fesieri.

Inserția de origine - în fosa iliacă externă îndărătul liniei curbe posterioare, pe fața posterioară a articulației sacro-iliace, a sacrului, a ligamentului sacro-sciatic mare, pe creasta

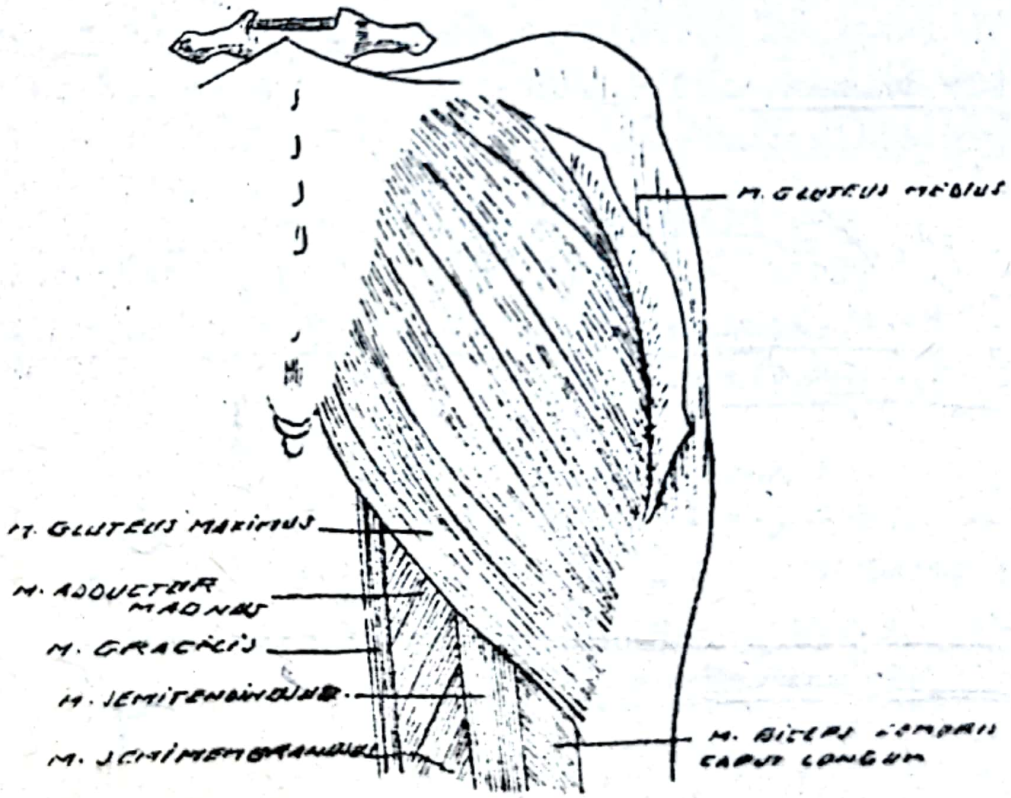


Fig.58 - Mușchii fesieri - Plan superficial.

sacrată şi coccigiană, de unde se îndreaptă oblic în jos şi înapoi, către ramul extern de bifurcaţie a femurului.

Inervaţia - din fesierul inferior.

Acţiunea - extensor şi rotator înafară al coapsei, cînd ia punct fix pe bazin şi cel mai puternic redresor al bazinului pe femur, cînd ia punct fix pe femurul în prealabil imobilizat.

El atinge cel mai mare grad de dezvoltare la om; prin redresarea bazinului pe coapsă, el joacă un rol din cele mai importante în staţia bipedă, încît Buffon a spus că fesele nu aparţin decît omului.

2. Fesierul mijlociu (m. gluteus medius) este situat dedesubtul şi înapoia precedentului cu care împreună formează primul plan muscular al regiunii fesiere.

Inserţia de origine - în fosa iliacă externă între cele două linii curbe şi pe buza externă a crestei iliace, de unde fibrele converg către linia oblică de pe faţa externă a trohanterului mare.

Inervaţia - fesierul superior.

Acţiune - cînd ia punct fix pe bazin este abductor şi rotator înăuntru al coapsei; fasciculele posterioare spre deosebire de cele anterioare sînt rotatoare înafară. Cînd ia punct

pe femur, redresează bazinul.

3. Fesierul mic (m.gluteus minimus) este situat dedesubtul precedentului, luînd inserţia de origine în fosa iliacă externă, sub linia curbă anterioară, de unde fibrele converg, sfîrşind pe marginea anterioară a trohanterului mare.

Inervaţie - fesierul superior.

Acţiune, este abductor şi rotator înăuntru al coapsei, iar cînd ia punct fix pe femur, redresează bazinul şi-l înclină lateral.

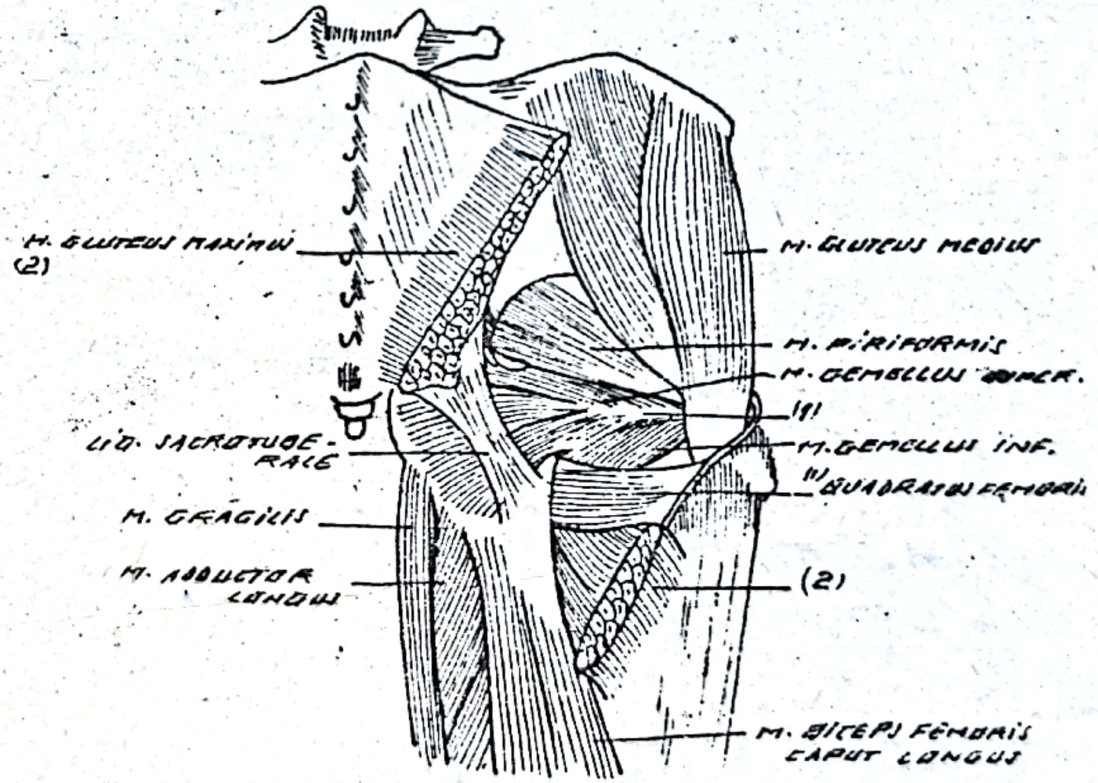


Fig. 59 - Muşchii fesieri - al doilea plan.

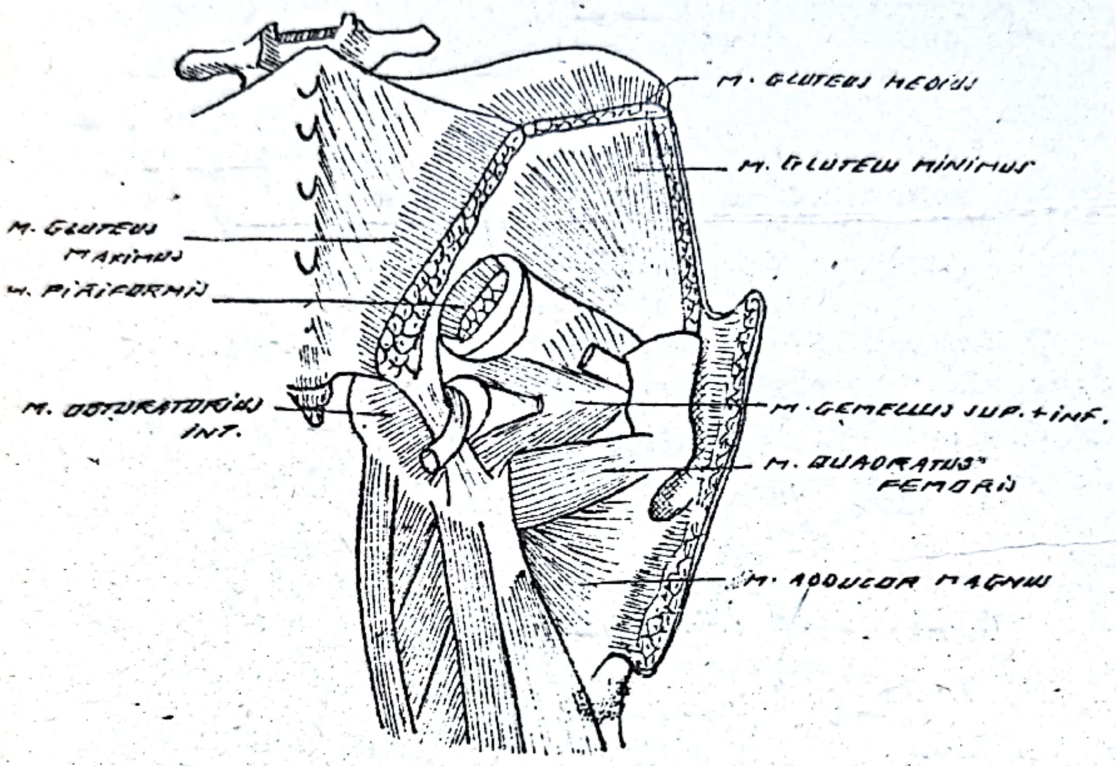


Fig.60 - Mușchii fesieri. Stratul profund, după îndepărtarea marelui și mijlociului fesier.

4. Piramidalul bazinului (m.piriformis) are o formă triunghiulară, fiind situat inferior de precedentul și pe același plan.

Inserția de origine - pe fața anterioară a sacrului, între găurile ce corespund celei de a doua, a treia și a patra vertebră sacrată, iese din bazin prin scobitura mare sciatică și vine să

se prindă în partea mijlocie a marginii superioare a trohanterului mare. Piramidalul împarte marea scobitură sciatică într-o porţiune superioară, prin care ies din bazin vasele şi nervii fesieri superiori şi o porţiune inferioară, pe unde ies din bazin nervii sciatic mare şi mic, vasele ischiatice, vasele şi nervul ruşinos intern.

Inervaţia - nervul piramidal din plexul sacrat.

Acţiunea - rotator înafară al coapsei; dacă femurul este flectat în prealabil, îl abduce.

3. Gemenii, sînt în număr de doi - superior (m.gemellus superior) şi inferior (m.gemellus inferior) şi se găsesc situaţi inferior piramidalului şi pe acelaşi plan cu el.

Inserţia de origine pentru cel superior, pe faţa externă a spinei sciatice, iar pentru cel inferior pe tuberozitatea ischiatică, de unde se îndreaptă înafară către cavitatea digitală, unde sfîrşesc printr-un tendon comun cu obturatorul intern.

Inervaţia - cel superior de un ram din plexul sacrat, iar cel inferior de un ram comun cu patratul crural.

Acţiune - rotatori înafară ai coapsei.

4. Obturatorul intern (m.obturatorius internus) este un muşchi în formă de evantai,

situat prin inserţia sa de origine pe faţa endopelvină a membranei obturatorii şi a porţiunii osoase din jur; de aici trece prin scobitura scia-

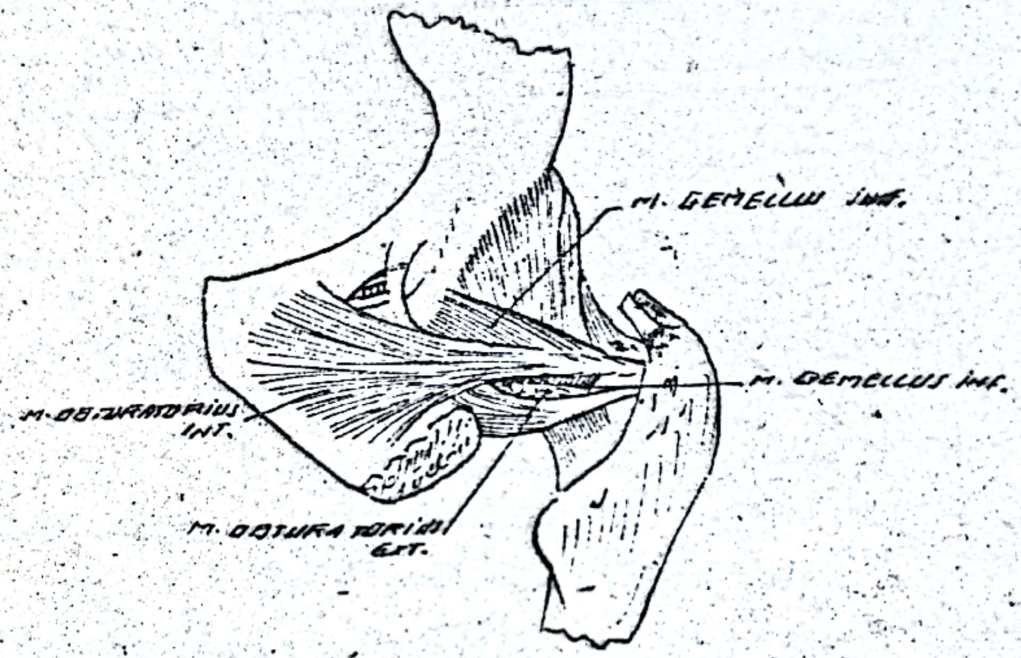


Fig.61 - Muşchii gemeni şi obturatori - vedere posterioară.

tică mică, merge printre cei doi gemeni, cu care împreună se termină în cavitatea digitală la partea cea mai superficială.

Inervaţia - nervul obturatorului intern din plexul sacrat.

Acţiunea - rotator în afară al coapsei.

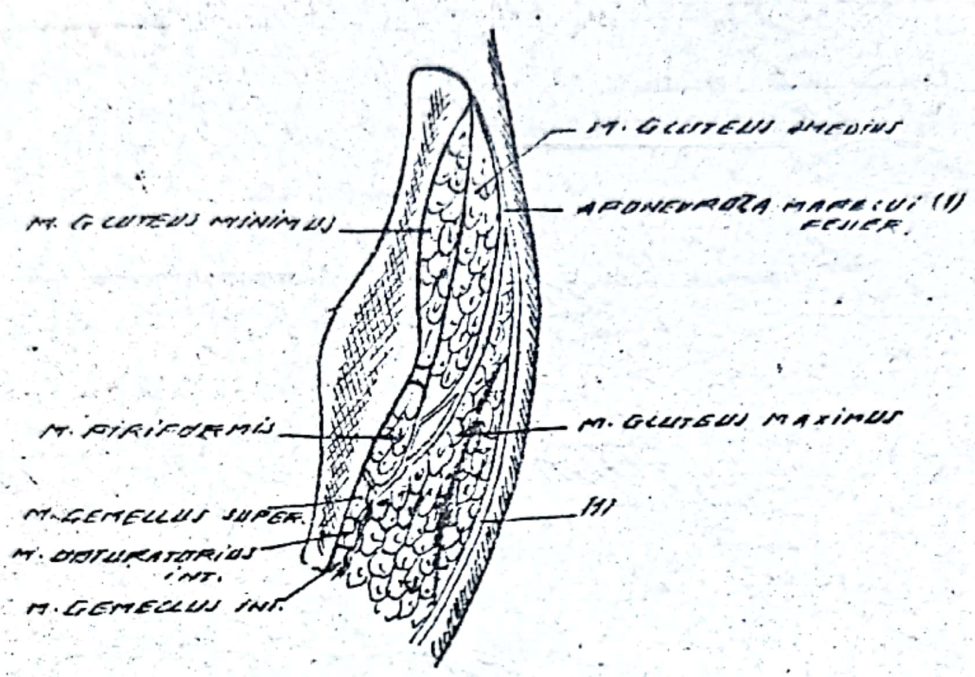


Fig.62 - Secţiune transversală prin regiunea fesieră.

2. Obturatorul extern (m.obturatorius externus) de aceeaşi formă cu precedentul îşi are inserţia de origine pe faţa externă a membranei obturatorii şi cadrul osos respectiv, de unde fibrele converg îndreptîndu-se înafară, urcă oblic pe faţa posterioară a articulaţiei şoldului, sfîrşind în fundul cavităţii digitale; în partea terminală se află înainte muşchiul patrat crural.

Inervaţia - nervul obturator extern din plexul lombar.

Acţiunea - rotator înafară al coapsei.

8. Patratul crural(m.quadratus femoris) este un muşchi patrulater situat inferior faţă de gemen şi pe acelaşi plan.

Inserţia de origine pe tuberozitatea ischiatică, iar cea terminală pe marginea posterioară a trohanterului mare.

Inervaţia - printr-un ram comun cu gemenul inferior. (ram comun cu patratul crural)

Acţiune - rotator înafară al coapei.

Vascularizaţia muşchilor regiunii fesiere, este dată de arterele fesieră şi ischiatică.

Incepînd cu fesierul mic, acoperit de cel mijlociu şi sfîrşind cu patratul crural, toţi aceşti muşchi formează planul profund al regiunii fesiere; ei sînt situaţi îndărătul articulaţiei şoldului şi acoperiţi de fesierul mare.

In afară de fesierul mare, toţi ceilalţi muşchi se inseră pe trohanterul mare, de unde denumirea de muşchi pelvitrohanterieni.

Fesierii sînt abducţori şi rotatpri înăuntru ai coapsei, iar restul muşchilor sînt rotatori înafară.

Aponevroza fesieră urmărită de la creasta iliacă, unde se inseră şi marginea posterioară a tensorului fasciei lata, acoperă mai întîi mijlo-

ciul fesier, prezentînd la acest nivel o grosime importantă, ca la marginea antero-superioară a fesierului mare să se împartă în trei foiţe: una superficială, care acoperă fesierul mare, una mijlocie care învelește faţa profundă a aceluiaşi muşchi, realizîndu-i cu precedenta o teacă şi alta profundă, ce acoperă planul profund muscular, reducîndu-se din ce în ce, pînă la o lamă celuloasă.

## MUSCHII COAPSEI

Pot fi grupaţi după inserţia lor în:

a) muşchi care leagă bazinul de femur (cei trei adductori, pectineul şi psoasiliacul; acesta din urmă vine şi de la coloana lombară);

b) muşchi care leagă bazinul de extremitatea superioară a oaselor gambei (drept intern, croitor, tensor al fasciei lata, semitendinosul, semimembranosul, porţiunea lungă a bicepsului şi dreptul anterior) şi

c) o ultimă grupă, care leagă femurul de tibie şi peroneu (quadricepsul, înafară de dreptul anterior şi porţiunea scurtă a bicepsului).

După situaţie, muşchii coapsei sînt grupaţi în: antero-externi (croitor, quadriceps şi tensor al fasciei lata) şi postero-interni (ceilalţi).

Grupul antero-extern.

1. Tensor al fasciei lata (m.tensor fasciae latae) este un muşchi lat, cărnos în 1/3 superioară şi tendinos în rest, fiind situat pe faţa externă a coapsei.

Inserţia de origine - pe spina iliacă antero-superioară şi creasta iliacă din vecinătate şi aponevroza fesieră, iar cea terminală, pe faţa externă a tuberozităţii externe a tibiei, marginea externă a rotulei şi pe femur prin septul intermuscular intern. Fibrele tendinoase se întreţes cu aponevroza femurală, realizînd la partea externă a coapsei o bandeletă longitudinală foarte rezistentă, de 4-6 cm lungime, numită ligamentul ilio-tibial sau bandeleta lui Maissiat, care are un rol important în menţinerea echilibrului în staţiunea pe un picior. In partea superioară, el acoperă fesierul mijlociu, mai jos dreptul anterior şi în cea mai mare parte vastul extern.

Inervaţia - nervul fesier superior.

Acţiunea - tensor al aponevrozei femurale (partea externă), abductor, uşor rotator înăuntru, înclină bazinul de aceiaşi parte şi menţine echilibrul cînd se stă într-un picior.

2. Croitorul (m.sartorius) este cel mai superficial muşchi al coapsei şi cel mai lung din organism.

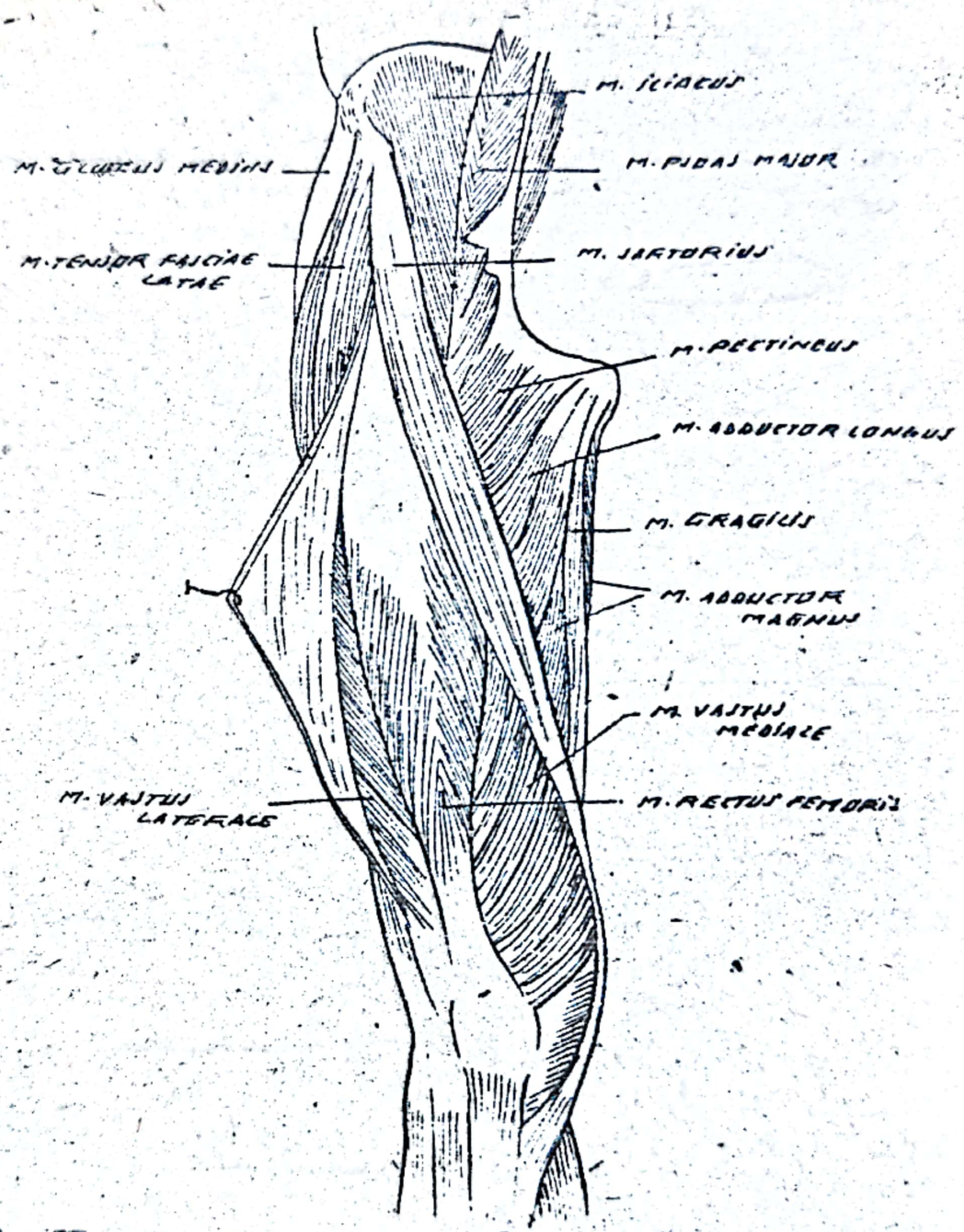


Fig.63 - Mușchii regiunii anterioare a coapsei. Strat superficial.

Inserţia de origine se face pe spina iliacă antero-superioară, de unde străbate coapsa în diagonală în jos şi înăuntru, către partea superioară a feţei interne a tibiei, unde realizează cu semitendinosul şi dreptul intern un ansamblu aponevrotic numit laba de gîscă ( pes anserina).

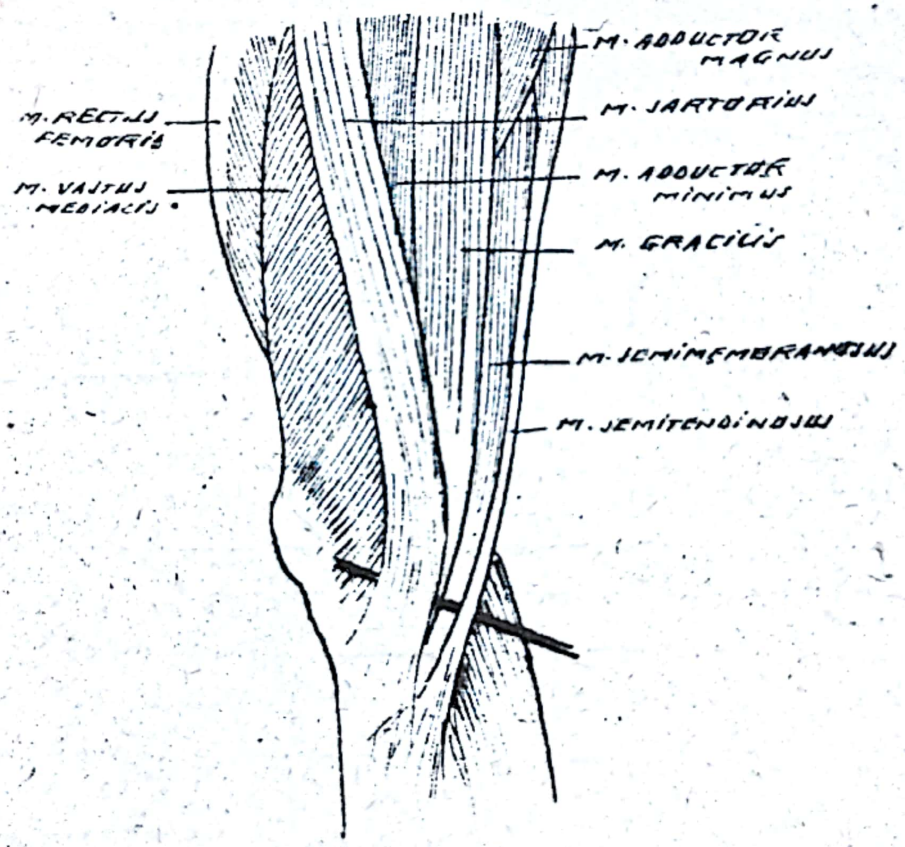


Fig.64 - Laba de gîscă.

Raporte : în 1/3 superioară formează latura externă a triunghiului lui Scarpa, în

treimea mijlocie acoperă artera femurală, iar în 1/3 inferioară se situează intern ei. Ţinînd seama de raporturile lui cu artera femurală este numit şi muşchiul satelit al acesteia.

Inervaţia - musculo-cutanatul extern din crural.

Acţiunea - flexor al gambei pe coapsă şi al acesteia pe bazin, abductor şi rotator înafară a coapsei.

3. Quadricepsul crural (m.quadriceps femoris) - este situat pe faţa anterioară a coapsei şi-i constituit din patru fascicole musculare: dreptul anterior, cel mai superficial, urmează vastul extern şi intern şi cel mai profund crural.

Inserţia de origine:

a) dreptul anterior (m.rectus femoris) - pe spina iliacă antero-inferioară prin tendonul direct şi deasupra sprîncenei cotiloide prin tendonul reflectat;

b) vastul extern (m.vastus lateralis) pe buza externă a liniei aspre şi marginea inferioară a trohanterului mare;

c) vastul intern (m.vastus medialis) - pe ramura de trifurcaţie internă a liniei aspre şi buza internă a ei;

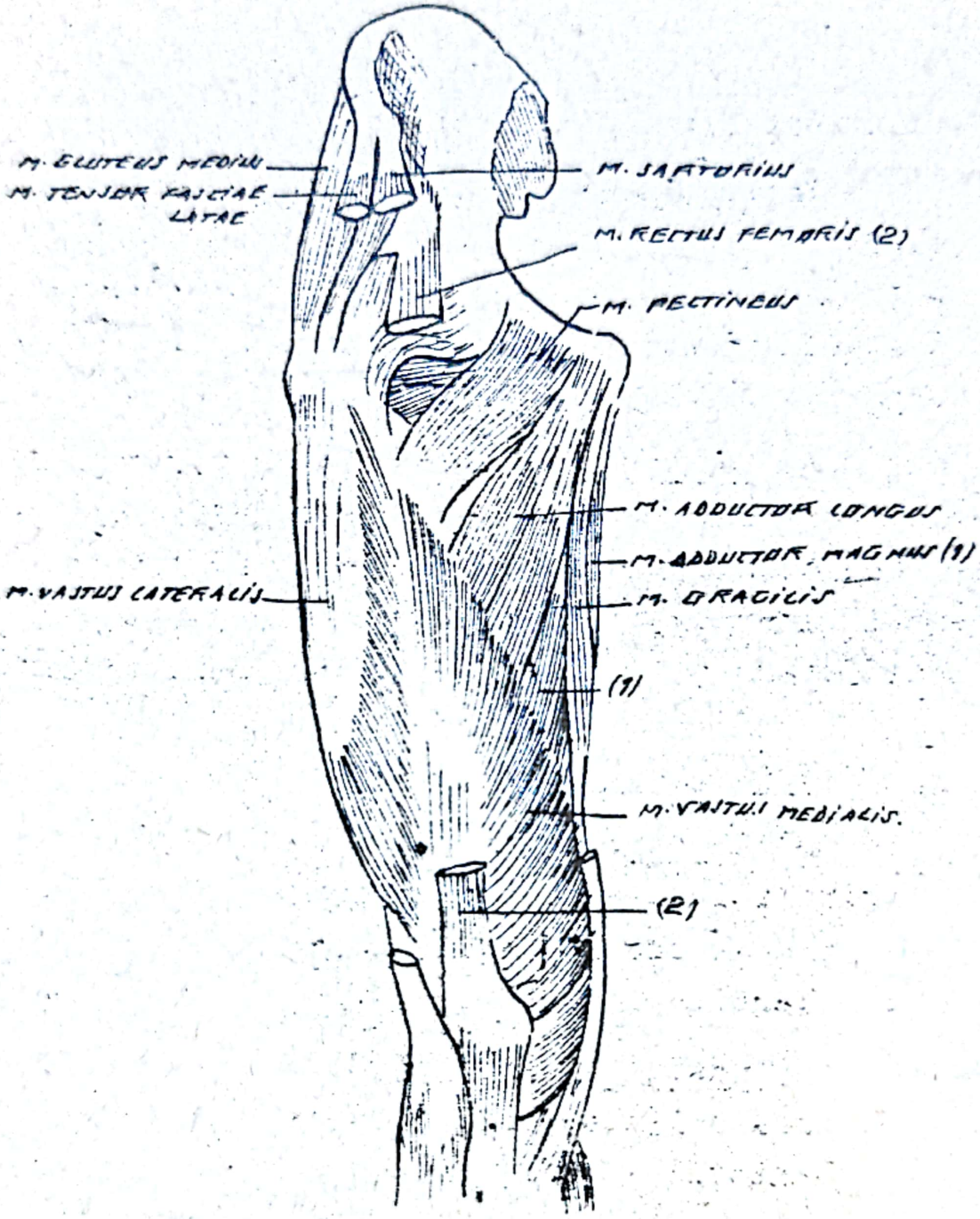


**Fig.65 - Mușchii regiunii anterioare a coapsei. Strat profund.**

d) Cruralul (m.vastus intermedius) se inseră pe buza externă a liniei aspre şi pe 3/4 superioare a feţei anterioare a femurului.

Inserţia terminală se face printr-un tendon comun pe baza şi marginele laterale ale rotulei, care este legată prin tendonul rotulian (tendo patellae) de tuberozitatea anterioară a tibiei.

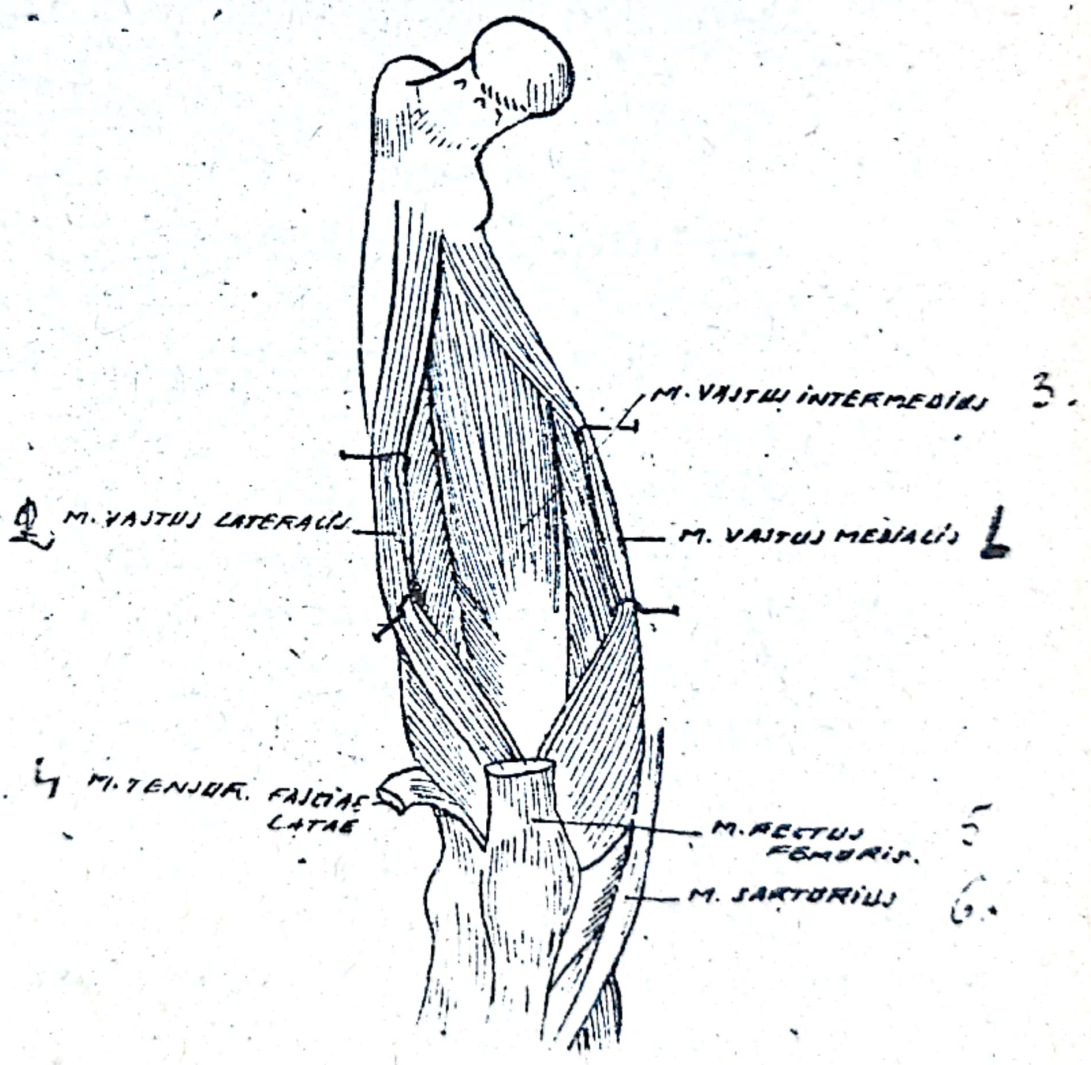


Fig.66 - Muşchiul crural.

La muşchiul quadriceps se mai adaugă 1-2 fascicole cunoscute sub numele de tensorul sinovialei genunchiului sau suborurului (m.articularis genu), care cel mai adesea este unit de crural şi numai rare ori este independent. El ia inserţia de origine pe 1/3 inferioară a feţei anterioare a femurului şi terminală pe fundul de sac superior al sinovialei genunchiului.

Inervaţia - nervul quadricepsului din crural.

Acţiunea - extensor al gambei pe coapsă şi accesor flexor al coapsei pe bazin prin dreptul anterior. Tensorul sinovialei se contractă odată cu quadricepsul şi atrage în sus fundul de sac superior, împiedecînd de a fi pensat în extensia bruscă a gambei pe coapsă.

Grupul postero-intern.

1. Dreptul intern (m.gracilis) este un muşchi lung şi subţire, situat pe faţa internă a coapsei, a cărui inserţie de origine se află pe laturile simfizei pubiene, iar cea terminală pe partea superioară a feţei interne a tibiei.

Inervaţia - nervul obturator din plexul lombar.

Acţiunea - flexor al gambei şi adductor al gambei pe coapsă.

2. Pectineul (m.pectineus) este situat

la partea superioară şi internă a coapsei şi constituie partea internă a planeşului triunghiului lui Scarpa. Prin faţa sa posterioară acoperă pachetul vasculo-nervos obturator şi muşchiul obturator extern, iar marginea internă vine în raport cu adductorul mijlociu.

Are inserţia de origine pe creasta pectinească şi spina pubisului, iar cea terminală pe ramura de trifurcaţie mijlocie a liniei aspre a femurului.

Inervaţia - nervul musculo-cutanat intern din crural şi uneori un ram din obturator.

Acţiunea - adductor, flexor şi rotator înafară a coapsei.

3. Psoas iliacul (m.iliopsoas) aparţine coapsei numai prin porţiunea sa ce ţine de la marginea anterioară a coxalului la trohanterul mic, care este situată înafara pectinelui şi înaintea capsulei articulaţiei şoldului; ea formează partea externă a planşeului triunghiului lui Scarpa.

Inserţia de origine se face prin două fascicole: a) lombar (m.psoas major) pe faţa laterală a corpurilor vertebrelor $D_{12}$, $L_1 - L_4$, pe discurile intervertebrale corespondente, realizînd nişte arcade fibroase concave intern, prin care trec vasele lombare, ramurile comunicante lombare şi pe baza costiformelor lombare; b) iliac (m.iliacus) în fosa

iliacă internă a coxalului (între spina iliacă antero-inferioară şi eminenţa ilio-pectinee), pe faţa anterioară a articulaţiei şoldului sfîrşind la trohanterul mic.

Inervaţia - filete directe din plexul lombar şi din crural.

Acţiunea - flexor, adductor şi rotator înafară al coapsei; dacă ia punct fix pe femur flectează înainte coloana vertebrală şi bazinul. Cînd se contractă de o singură parte flectează trunchiul, îl înclină de aceiaşi parte şi-l roteaşă de partea opusă.

4. Adductorii sînt situaţi îndărătul şi înăuntrul pectineului, realizînd un evantai întins între ramura ischio-pubiană şi marginea posterioară a femuruluu. Ei sînt în număr de 3, fiind numerotaţi de la 1 la 3, dinainte îndărăt, iar după mărime cel mijlociu este anterior, urmează cel mic şi posterior se află cel mare.

a) Adductorul mijlociu (m.adductor longus) formează latura internă a triunghiului lui Scarpa şi se inseră pe laturile simfizei pubiene (între spină şi simfiză), sfîrşind în porţiunea mijlocie a interstiţiului liniei aspre a femurului.

b) Adductorul mic (m.adductor brevis) este situat sub precedentul, avînd inserţia de origine pe laturile simfizei şi ramura descendentă

a pubisului, iar cea terminală pe ramura externă de trifurcaţie a liniei aspre şi pe porţiunea superioară a interstiţiului aceleiaşi linii.

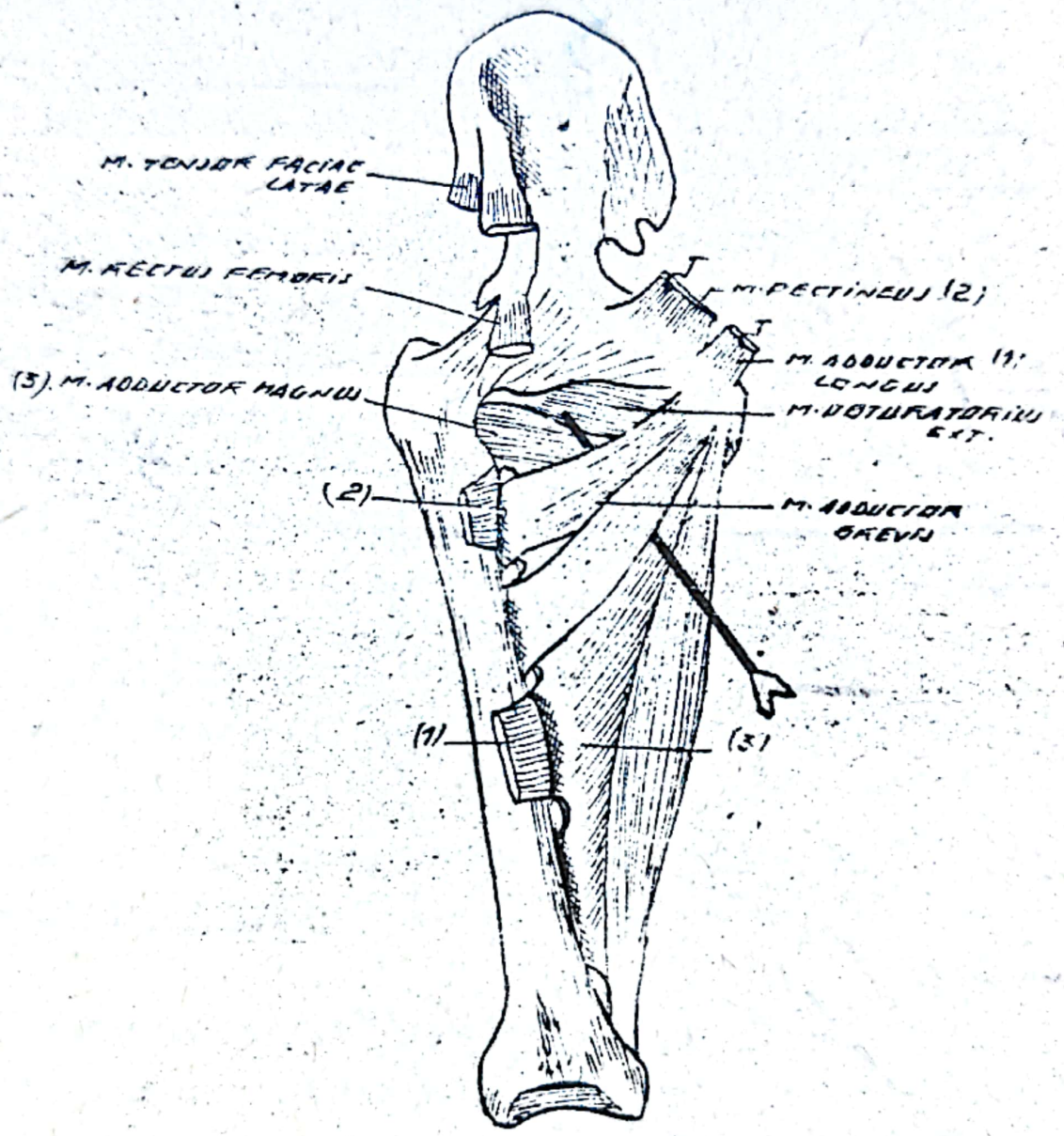


**Fig.67 - Muşchii adductori ai coapsei.**

c) Adductorul mare (m.adductor magnus) are inserţia de origine pe tuberozitatea ischiatică şi 2/3 posterioare a ramurei ischio-pubiene, iar cea terminală pe toată lungimea interstiţiului liniei aspre, pe ramura de bifurcaţie inferioară şi internă şi pe tuberculul celui de al 3-lea adductor, care se află pe partea superioară şi internă a condilului intern.

Inserţia femurală prezintă o serie de orificii, prin care trec vasele perforante (ramuri ale arterei femurale profunde); cel mai larg orificiu se află la 8 cm deasupra condilului intern, şi-i numit inelul celui de al 3_lea adductor, prin care vasele femurale superficiale se continuă cu cele poplitee.

Inervaţia - din obturator şi musculo-cutanatul intern pentru primul; din obturator pentru al doilea şi din obturator şi sciaticul mare pentru al 3-lea .

Acţiunea - adductori, rotatori înafară ai coapsei; Hildebrandt îi numeşte custodes virginitatis.

7. Bicepsul crural (m.biceps femoris), este un muşchi lung situat la partea posterioară şi externă a coapsei.

Inserţia de origine se face prin două capete: porţiunea lungă (caput longum) pe tube-

rozitatea ischiatică și portiunea scurtă (caput breve) pe segmentul inferior a interstițiului liniei aspre, iar cea terminală printr-un tendon.

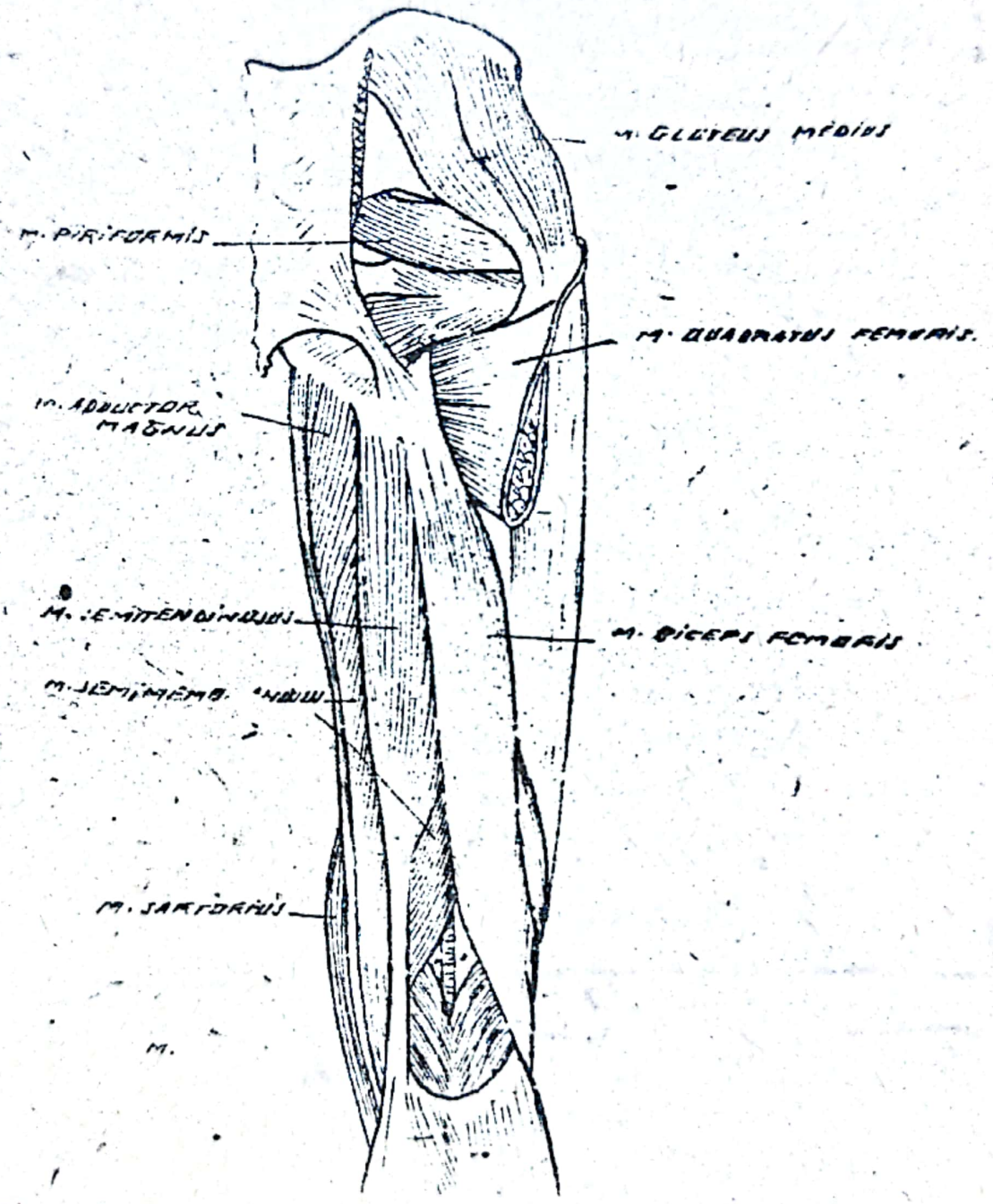


Fig.68 - Mușchii regiunii posterioare a coapsei strat superficial.

unic pe apofiza stiloidă a peroneului, trimiţînd o expansiune fibroasă pe aponevroza gambieră şi alta pe tuberozitatea externă a tibiei. In 1/3 inferioară formează latura superioară şi externă a spaţiului popliteu.

Inervaţia - din sciaticul mare.

Acţiunea - flectează gamba şi o roteaza uşor înafară; accesor, întinde coapsa pe bazin, prin porţiunea lungă.

6. Semitendinosul (m.semitendinosus) este un muşchi lung, situat la partea posterioară şi internă a coapsei.

Inserţia de origine - pe tuberozitatea ischiatică, iar cea inferioară pe partea superioară a feţei interne a tibiei.

Inervaţia - din sciaticul mare.

Acţiunea - flectează gamba pe coapsă şi o roteaza uşor înăuntru; cînd ia punct fix pe gambă întinde bazinul pe coapsă.

7. Semimembranosul (m.semimembranosus) - este reprezentat în 1/3 superioară printr-o membrană largă, fiind situat înaintea şi înăuntrul precedentului, cu care împreună formează prin 1/3 lor inferioară, latura superioară şi internă a spaţiului popliteu.

Inserţia de origine - pe tuberozitatea

ischiatică, iar cea terminală printr-un tendon direct (descendent) pe partea posterioară a tu-

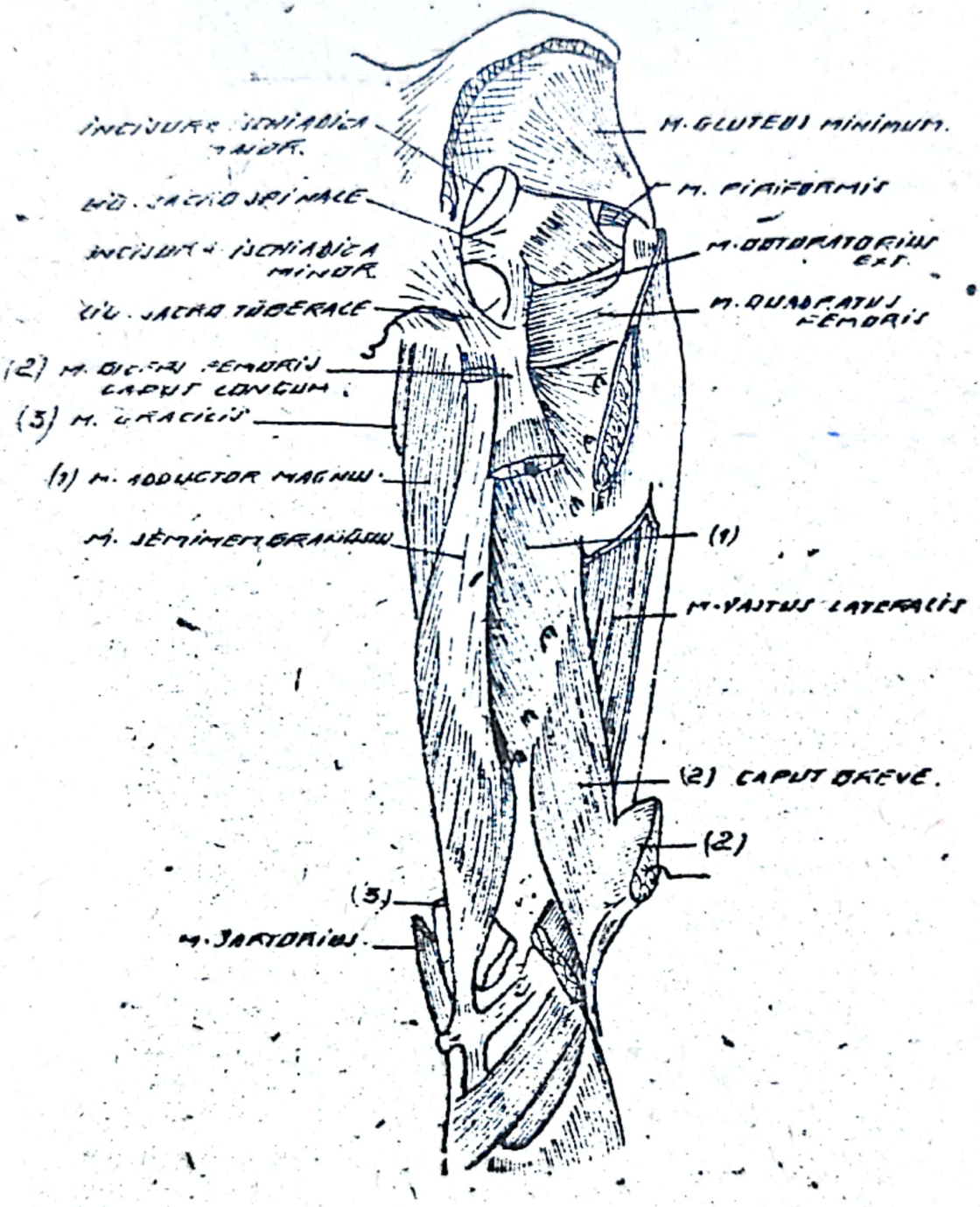


Fig.69 - Mușchii regiunii posterioare a coapsei - strat profund.

berozităţii interne a tibiei, printr-un tendon anterior, orizontal (reflectat) pe şanţul orizontal aflat pe faţa internă a tuberozităţii interne a tibiei şi printr-un tendon recurent (ligamentul popliteu oblic), îndreptat în sus şi înafară, pe calcia fibroasă a condilului extern.

Inervaţia - de sciaticul mare - .

Acţiunea - aceiaşi ca şi a precedentului.

Vascularizaţia muşchilor coapsei este dată de arterele ischiatică, femurală şi obturatorie.

Aponevroza coapsei şi dependinţele ei.

Aponevroza femurală, crurală sau fascia lata, înteculeşte coapsa ca într-un manşon şi se

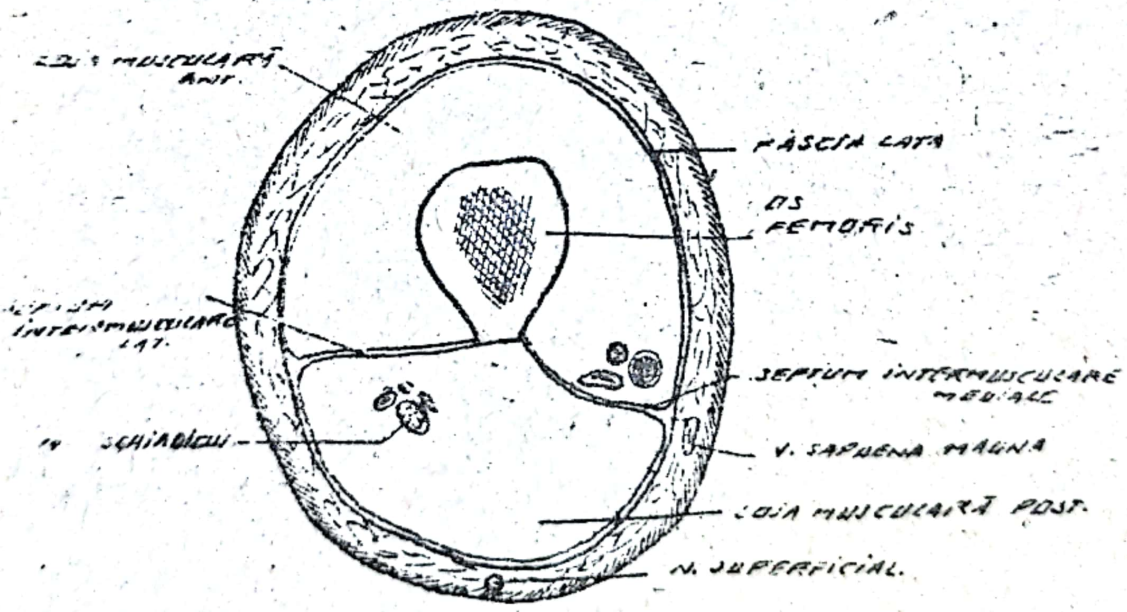


Fig.70 - Aponevrozele femurale - Secţiune prin 1/3 mijlocie a coapsei.

inseră prin extremitatea sa superioară pe marginea anterioară a arcadei crurale, pe unghiul pubisului și ramura ischio-pubiană, iar în urmă și înafară se continuă cu aponevroza fesieră. Pe fața sa internă, aponevroza coapsei emite o serie de prelungiri celuloase pentru mușchii coapsei: de menționat teaca croitorului, care rezultă din dedublarea aponevrozei crurale la nivelul respectiv. In afară de aceste prelungiri, aponevroza femurală dă naștere la două septuri intermusculare intern și extern, care pornesc de pe fețele respective ale manșonului fibros și sfîrșesc pe buzele internă și externă a liniei aspre. Aceste două septuri și femurul delimitează două loje musculare, una anterioară ocupată de grupul muscular antero-extern și alta posterioară ocupată de grupul postero-intern.

Aponevroza crurală este constituită din fibre circulare și longitudinale.

Tot o dependință a aponevrozei femurale este și teaca fibroasă în care sînt cuprinse vasele femurale. Ea ține de la inelul crural și pînă la inelul celui de al treilea adductor, deosebindu-se ca dimensiuni și constituție în trei segmente: superior, mijlociu și inferior.

Porțiunea superioară numită și canalul crural, corespunde triunghiului lui Scarpa și are aspect prismatic triunghiular, cu un perete anterior,

ce prezintă numeroase orificii (fascia cribriformis) prin care trec vase din planurile superficiale către cele profunde şi invers şi doi pereţi laterali, postero-intern şi postero-extern.

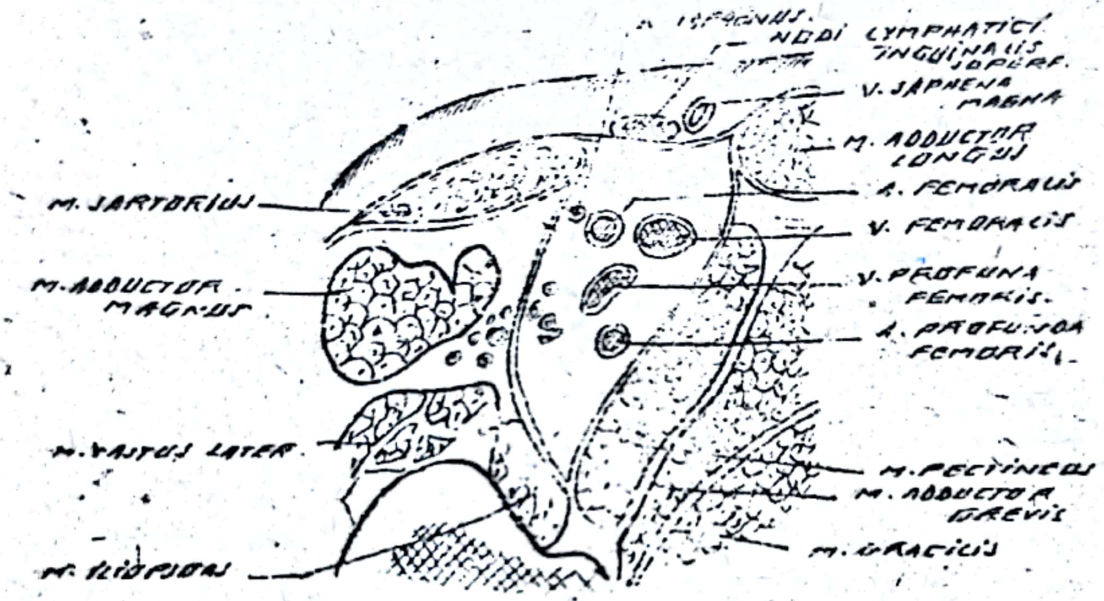


Fig.71 - Secţiune transversală a coapsei, trecînd prin vîrful inferior al triunghiului lui Scarpa.

Partea externă a canalului crural este ocupată de venă, cea mijlocie de arteră, iar cea internă de vasele limfatice; acesteia din urmă i se mai spune şi infundibul; baza sa, care corespunde la partea internă a inelului crural fiind închisă de un sept fibros - septul crural -. Lungimea infundibulului în jos ţine pînă la vărsarea

safenei interne în vena femurală.

Porţiunea mijlocie devine aproape celuloasă şi-i formată anterior de foiţa profundă a aroitorului, înăuntru de septul intermuscular intern şi înafară de teaca vastului intern.

Porţiunea inferioară se prezintă ca un adevărat canal fibros (canalul lui Hunter) de 5-6 cm lungime, format înafară de teaca vastului intern, înăuntru de septul muscular intern şi adductorul mare, iar anterior de un sistem de fibre puternice (vasto-adductorii), care unesc pereţii intern cu cel extern. Peretele anterior prezintă un orificiu prin care trec artera anastomotică mare şi nervul safen intern.

## MUSCHII GAMBEI

După situaţia lor se deosebesc în trei grupe: antero-externă, externă şi posterioară.

Aceşti muşchii fac legătura între femur şi tibie (popliteul), între femur şi oasele picioarului (gemenii) şi între oasele gambei şi ale picioarului (restul). Ei mobilizează articulaţia genunchiului (popliteul şi gemenii), tibio-tarsiană (toţi muşchii gambei) şi tibio-tarsiană şi ale picioarului (flexorii şi extensorii degetelor).

Grupul antero-extern.

1. Gambierul anterior sau tibialul anterior (m.tibialis anterior) este un muşchi voluminos situat cel mai intern, având inserţia de origine pe tuberozităţile anterioară şi externă a tibiei (tuberculul lui Gérdy) şi 2/3 superioare a feţei externe a tibiei, iar cea terminală pe primul cuneiform şi extremitatea posterioară a primului metatarsian. Venind în raport pe faţa sa externă cu nervul şi vasele tibiale este numit muşchiul satelit al lor.

Inervaţia - din tibialul anterior şi un ram direct din sciaticul popliteu extern.

Acţiunea - flexia dorsală a piciorului, adducţia şi rotaţia înăuntru a piciorului.

2. Extensorul comun al degetelor (m.extensor digitorum longus) este situat înafara precedentului, inserîndu-se la origine printr-un tendon unic pe tuberozitatea externă a tibiei, faţa internă a peroneului în 2/3 superioare, iar terminal prin patru tendoane pe ultimele patru degete. Fiecare din tendoane, la nivelul articulaţiei metatarso-falangiene respective se împarte în trei langhete: una mediană care se prinde pe extremitatea posterioară a celei de a doua falange (falangiană) şi două laterale ce fuzionează

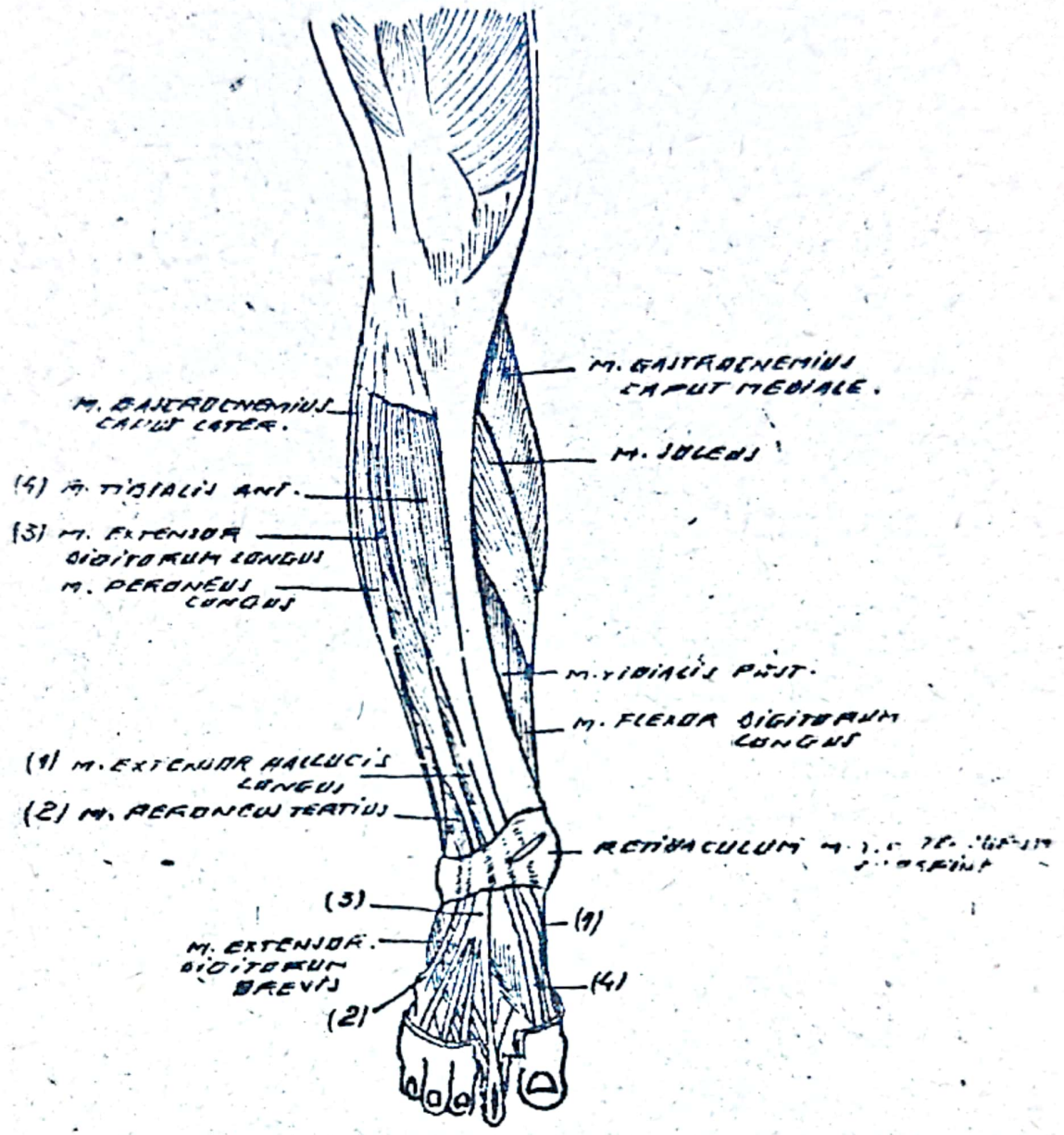


Fig.72 - Mușchii anteriori ai gambei.

pe fața dorsală a falangei a doua, terminîndu-se pe fața posterioară a celei de a treia (falangetă).

Inervația - ramuri din sciaticul popliteu extern și tibialul anterior.

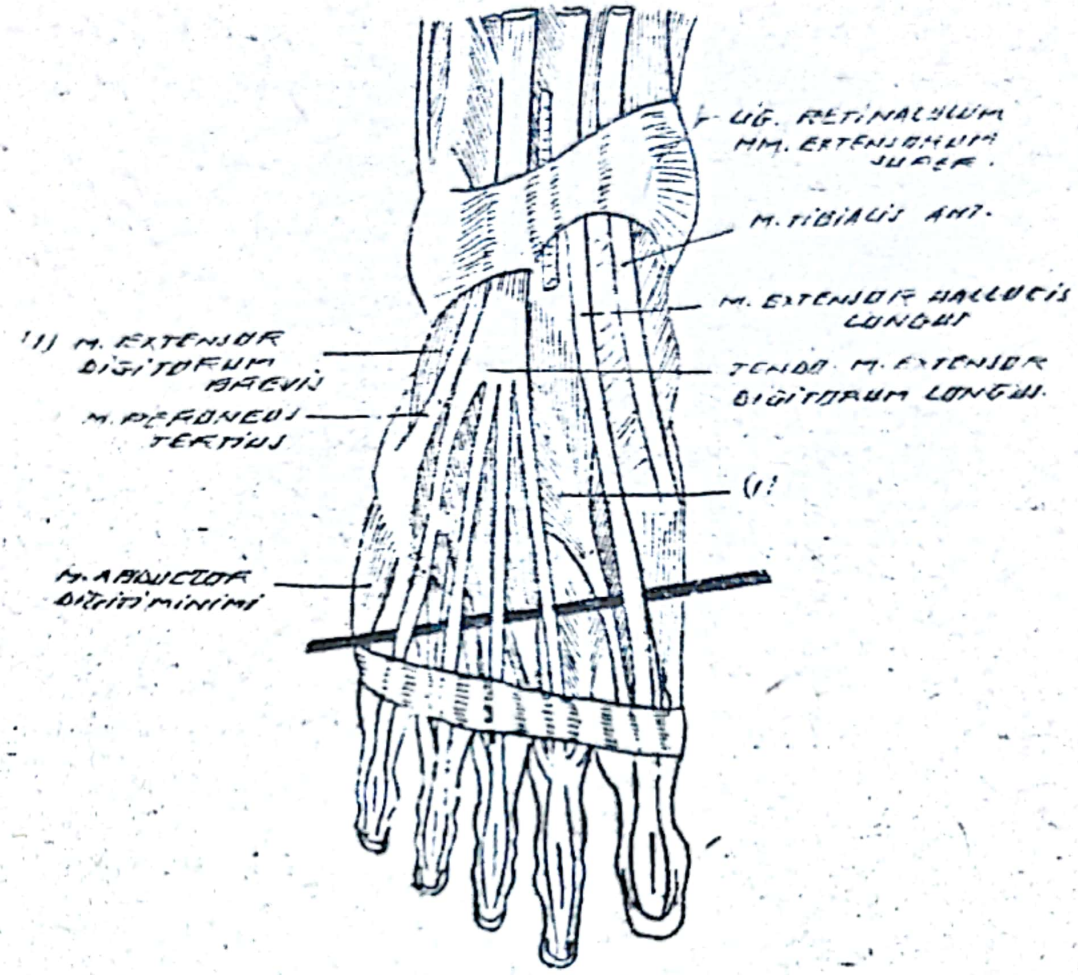


Fig.73 - Tendoanele extensorilor degetelor.

Acţiune - extensia degetelor, flexia dorsală a piciorului pe gambă şi rotaţie puţin înafară.

X 3. Extensorul propriu al halucelui (m.extensor hallucis longus) situat profund la origine, între muşchii precedenţi, devine vizibil la partea inferioară a gambei.

Inserţia de origine - pe 1/3 mijlocie a feţei externe a peroneului şi diagmentul interosos, iar cea terminală pe cele două falange ale degetului mare.

Inervaţia - din tibialul anterior.

Acţiunea - extensia falangelor, flexia dorsală a piciorului şi rotaţia înăuntru.

4. Peronierul anterior (m.peroneus tertius), este cel mai mic muşchi din acest grup, fiind situat înafara extensorului comun, cu care se confundă la origine. Inserţia de origine pe 1/2 inferioară a feţei interne a peroneului, iar cea terminală pe baza metatarsianului I.

Inervaţia - din tibialul anterior.

Acţiunea - flexor, abductor şi rotator înafară al piciorului.

Grupul extern.

1. Peronierul lung lateral (m.peroneus longus), este un muşchi lung, care se inseră la origine pe partea anterioară şi externă a capului peroneului, pe 1/3 superioară a feţei externe a aceluiaş os, merge apoi retromaleolar extern pe faţa externă a calcaneului, în şanţul cuboidului, străbătînd în diagonală faţa inferioară a piciorului, pînă la extremitatea posterioară a primului metatarsian.

Inervatia - din musculo-cutanat.

Actiunea - extensor, abddustor si rotator infara al piciorului.

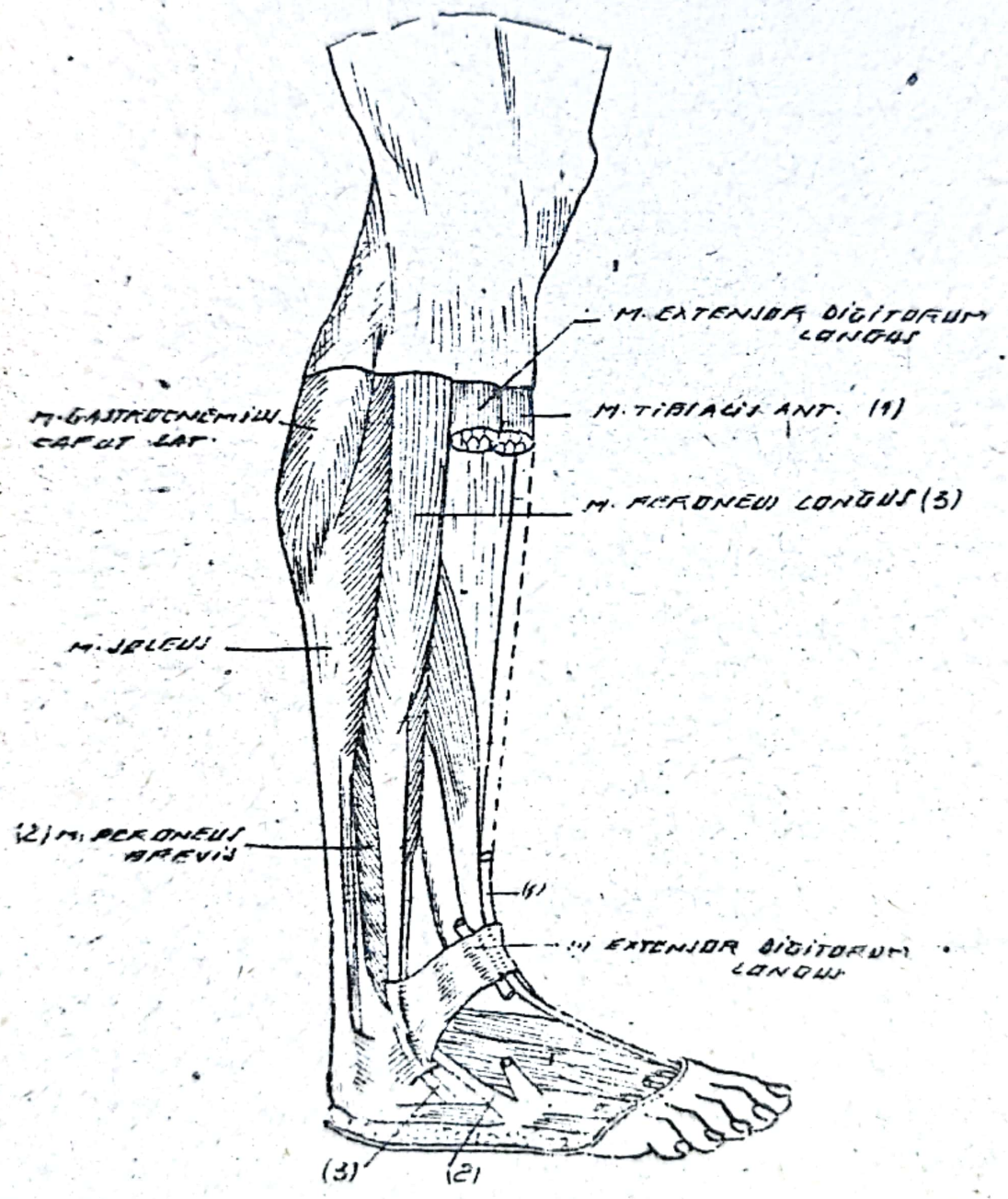


Fig 7. - Muschii regiunii externe a gambei.

2. Peroniorul scurt lateral (m.peroneus brevis) este situat dedesubtul precedentului, avînd inserţia de origine pe 2/3 inferioare a feţei externe a peroneului şi pe marginea anterioară şi externă, coboară apoi retromaleolar extern, pe faţa externă a calcaneului şi se prinde pe extremitatea posterioară a metatarsianului 5.

Inervaţia - din musculo-cutanat.

Acţiunea - abductor şi rotator înafară al piciorului.

Grupul posterior.

Muşchii regiunii posterioare sînt dispuşi pe un plan superficial (gemenii intern şi extern, solearul şi plantarul subţire) şi altul profund (popliteu, gambier posterior, flexorii comun şi propriu al halucelui).

1. Gemenii extern şi intern (m.gastrocnemius - caput mediale şi caput laterale) sînt doi muşchi voluminoşi, de formă ovalară, situaţi pe planul cel mai superficial a jumătăţii superioare a gambei, formînd limitele infero-externă şi internă a rombului popliteu. Inserţia de origine se face pe părţile postero-laterale a condililor femurali, de unde fibrele musculare coboară şi vin să sfîrşească pe faţa posterioară a unei largi aponevroze. Aceasta ocupă cea mai mare parte a

feţei anterioare a corpilor musculari şi se îngusteazã treptat pe mãsurã ce coboarã, ca în porţiunea mijlocie a gambei sã se degajeze de partea

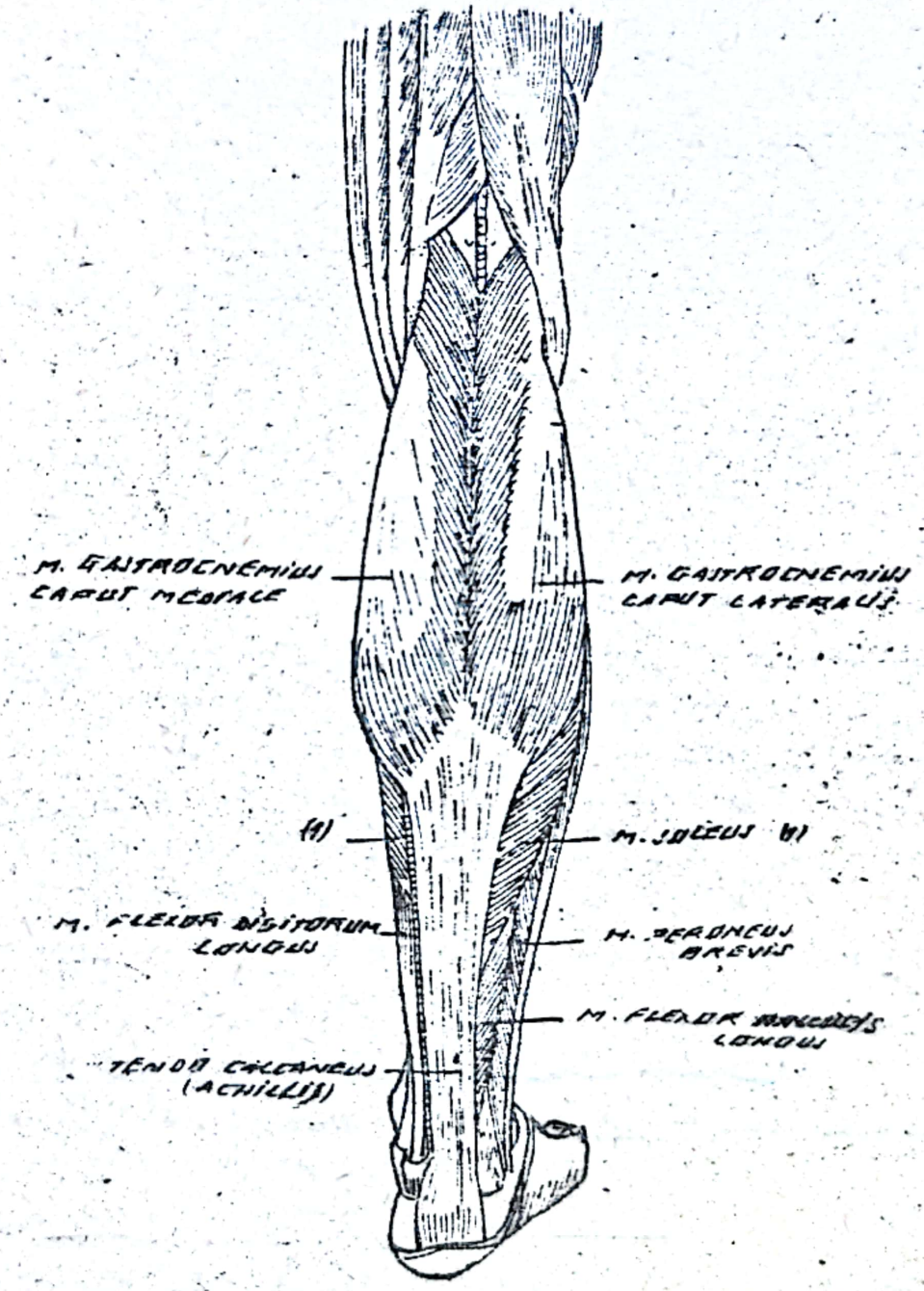


Fig.75 - Muşchii regiunii posterioare a gambei. Strat superficial.

cărnoasă şi să se fuzioneze cu tendonul solearului, constituind tendonul lui Achille (tendo calcaneus), care se inseră pe 1/2 inferioară a feţei posterioare a calcaneului.

Inervaţia - din sciatic popliteu intern.

Acţiunea - extensia piciorului pe gambă şi accesor, flexia gambei pe coapsă.

2. Solearul (m.soleus) este un muşchi larg şi gros, situat înaintea gemenilor.

Inserţia de origine - pe partea posterointernă a capului peroneului, pe 1/3 superioară a feţei posterioare a aceluiaşi os, pe linia oblică a tibiei şi pe o arcadă fibroasă, care se întinde între inserţiile peroniere şi tibiale - arcada solearului - (arcus tendineus m. solei). Pe sub această arcadă trec vasele poplitee şi nervul sciatic popliteu intern. Inserţiile tibială şi peroniere se fac prin cîte o lamă fibroasă largă şi înaltă, situate la partea anterioară a muşchiului, care ulterior se unesc într-o lamă unică. Majoritatea fibrelor musculare se prind pe faţa posterioară a lamei; sînt însă o parte care se inseră şi pe faţa anterioară, ceea ce face ca lama să se găsească intramuscular, mai aproape de faţa anterioară a muşchiului - aponevroza intramusculară a solearului.-

De la origine, fibrele musculare coboară şi se prind pe faţa anterioară şi marginea unei

noi aponevroze (de terminare), care se ridică până în 1/3 superioară a gambei. Aceasta, foarte largă la început , se îngustează progresiv şi se fu-

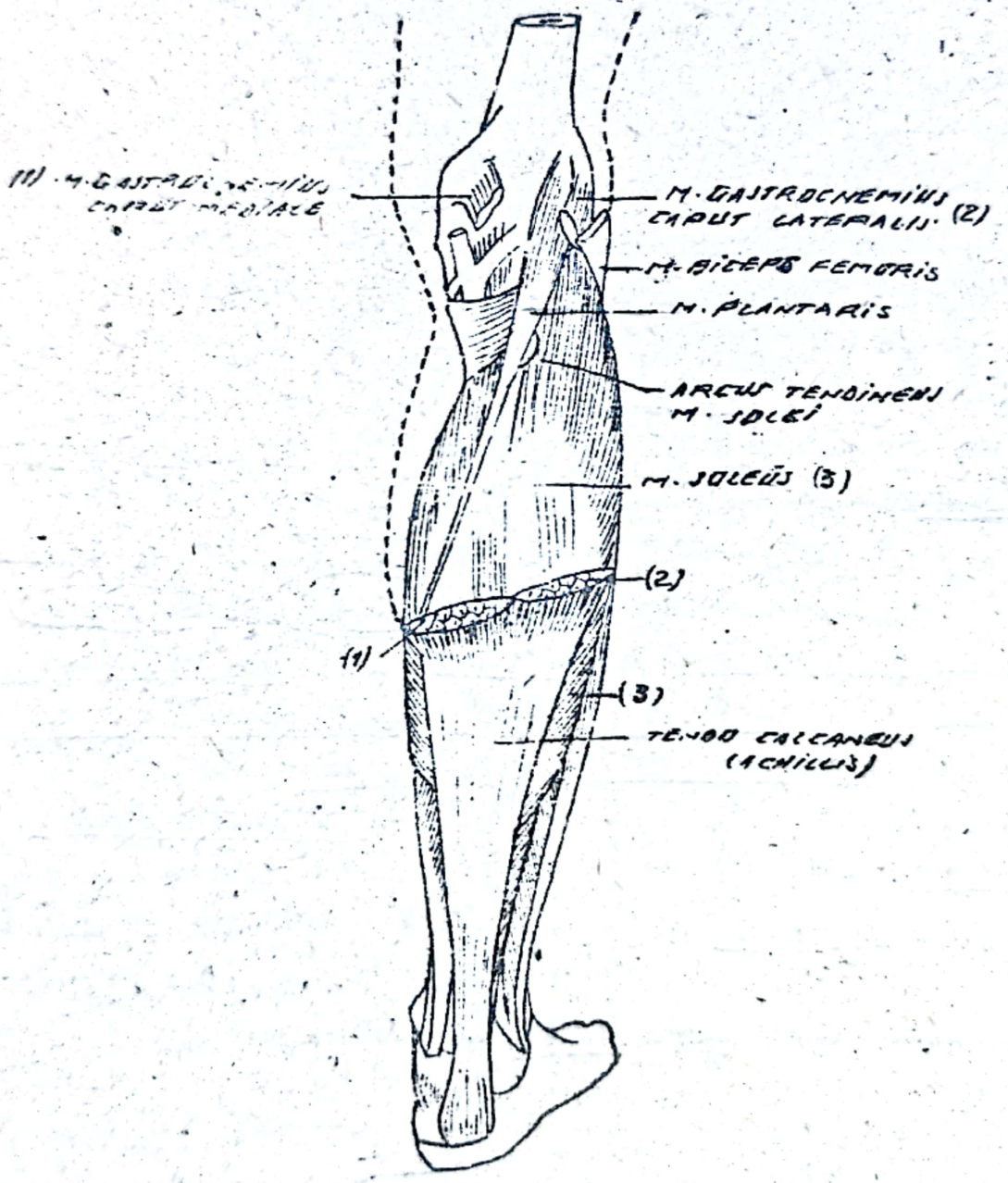


Fig.76 - Muşchii regiunii posterioare a gambei după îndepărtarea gemenilor.

zionează cu aponevroza gemenilor, pentru a constitui tendonul lui Achille.

Inervaţia - nervul sciatic popliteu intern şi tibialul posterior.

Acţiunea - la fel ca a gemenilor, fiind cu gemenii muşchiul principal al mersului.

3. Plantarul subţire (m.plantaris) este un muşchi subţire situat posterior articulaţiei genunchiului, dedesubtul şi puţin înăuntru gemenului extern. Inserţia de origine - pe condilul extern femural, de unde se îndreaptă oblic în jos şi înăuntru şi după un traiect de 5-12 cm se continuă cu un tendon subţire, care coboară între solear şi muşchii gemeni, apoi pe marginea internă a tendonului lui Achille, terminîndu-se fie pe acest tendon, fie lîngă el pe calcaneu.

Inervaţia - din sciatic popliteu intern.

Acţiunea este un auxiliar al gemenilor şi solearului.

4. Popliteul (m.popliteus) este un muşchi scurt, triunghiular, situat pe faţa posterioară a genunchiului, dedesubtul gemenilor şi a plantarului subţire. Inserţia de origine - pe partea postero-externă a condilului femural extern, de unde se îndreaptă în jos şi înăuntru, se resfiră în evantai şi se prinde pe buza superioară a liniei oblice

tibiale şi pe suprafaţa de deasupra ei.

Inervaţia din sciatic popliteu intern şi tibial posterior.

Acţiunea - flexia gambei pe coapsă şi uşoară rotaţie înăuntru.

5. Flexorul lung comun (tibial) al degetelor (m.flexor digitorum longus) - este situat cel mai intern din planul muscular profund. Inserţia de origine - pe buza inferioară a liniei oblice a tibiei şi 1/3 mijlocie a feţei posterioare a aceluiaş os, de unde fibrele cărnoase coboară vertical şi se reunesc pe faţa anterioară a unui tendon puternic, care se ridică mult în sus, în grosimea muşchiului. Tendonul alunecă mai întîi retromaleolar intern, apoi se îndreaptă înainte şi în jos parcurgînd şanţul calcanean intern ca să ajungă la plantă. Aici încrucişează în X tendonul flexorului lung al halucelui, care este mai profund şi dă inserţie pe partea sa externă la carnea patrată a lui Sylvius (m.quadratus plantae), sfîrşind prin patru tendoane, cîte unul pentru fiecare din ultimele patru degete. Elę se comportă ca tendoanele flexorului profund sau perforant de la mînă, fixîndu-se pe extremitatea posterioară a falangei a 3-a.

Inervaţia - din tibialul posterior

Acţiunea - flectează degetele şi întinde piciorul pe gambă.

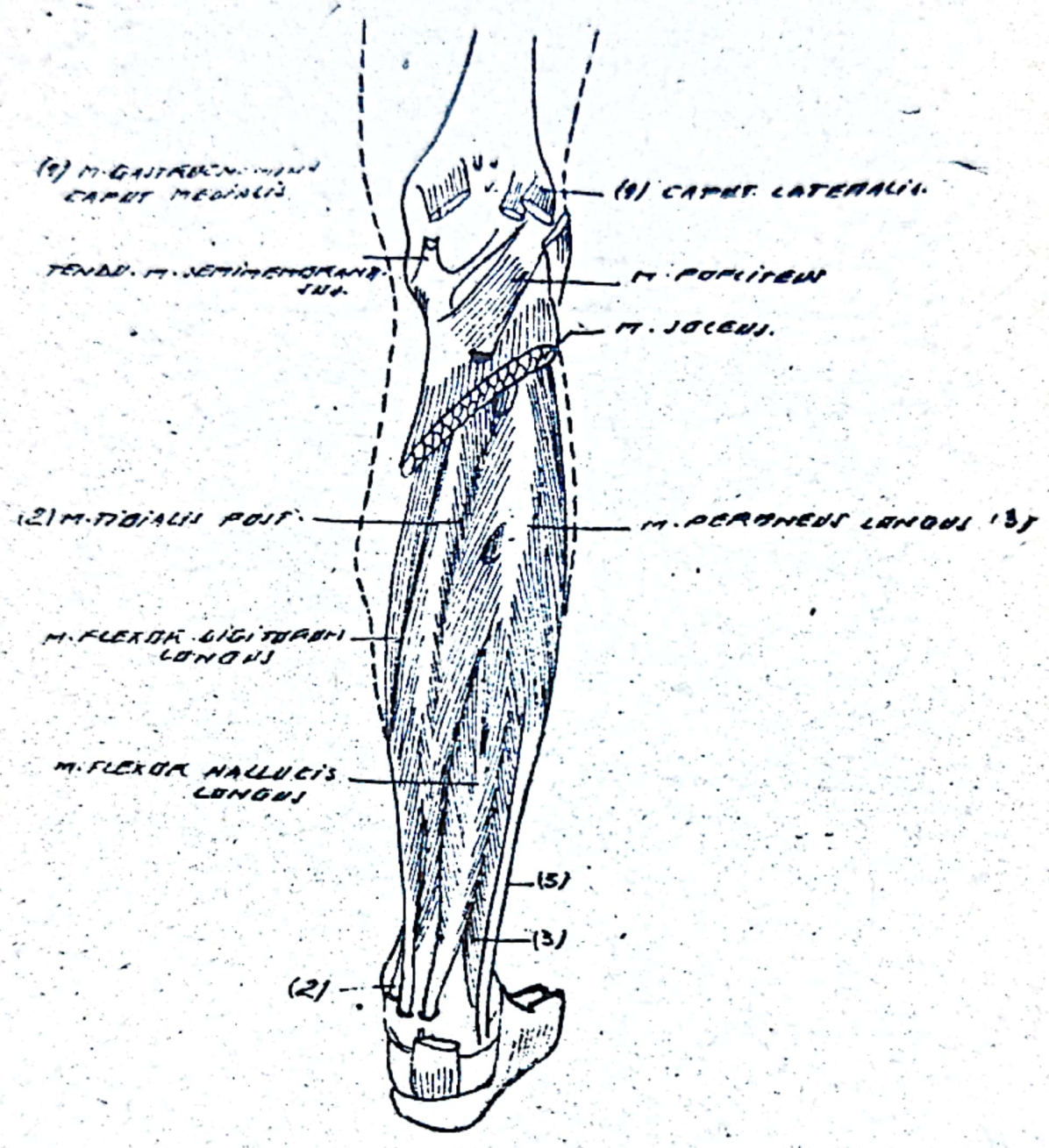


Fig.77 - Mușchii regiunii posterioare a gambei. Strat profund.

6. Flexorul lung propriu (peronier) al halucelui

halucelui (m.flexor hallucis longus) este situat cel mai extern din planul profund muscular.

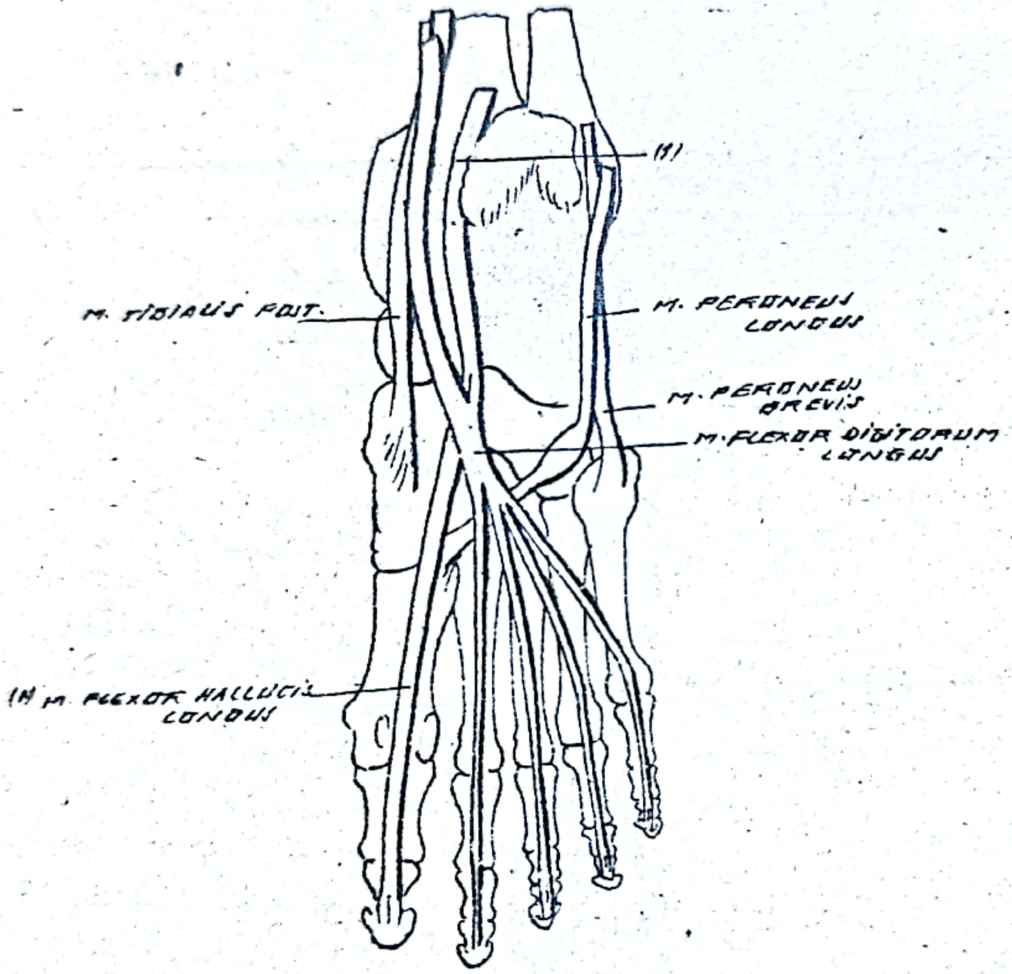


Fig.78- Tendoanele flexorilor.

Inserţia de origine - pe 2/3 inferioare a feţei posterioare a peroneului, de unde fibrele musculare se adună în jurul unui tendon lung, care

ţine aproape cît toată lungimea muşchiului. In drumul lui parcurge succesiv şanţul retromaleolar intern, şanţul de pe faţa posterioară a astragalului, şanţul calcanean intern, ajungînd la plantă, unde încrucişează faţa profundă a flexorului comun al degetelor. Se angajează în continuare între muşchii lojelor internă şi mijlocie, sfîrşind pe extremitatea posterioară a falangei a doua a halucelui.

Inervaţia - din tibialul posterior.

Acţiunea - flectează halucele şi întinde piciorul pe gambă.

7. Gambierul (tibialul) posterior (m. tibialis posterior) se situează între precedenţii, avînd inserţia de origine pe buza inferioară a liniei oblice, pe faţa posterioară a tibiei deasupra şi înafara flexorului comun al degetelor, pe 2/3 superioare a ligamentului interosos şi pe faţa internă a peroneului din urma ligamentului amintit. Fibrele cărnoase se termină în jurul unui tendon, care trece pe sub a flexorului comun, înaintea căruia se situează, merge retromaleolar intern printr-un şanţ cu flexorul comun, în şanţul calcanean intern şi sfîrşeşte pe tuberculul scafoidului, trimiţînd expansiuni pe ele trei cuneiforme şi trei metatarsiene mijlocii.

Inervaţia - din tibialul posterior.

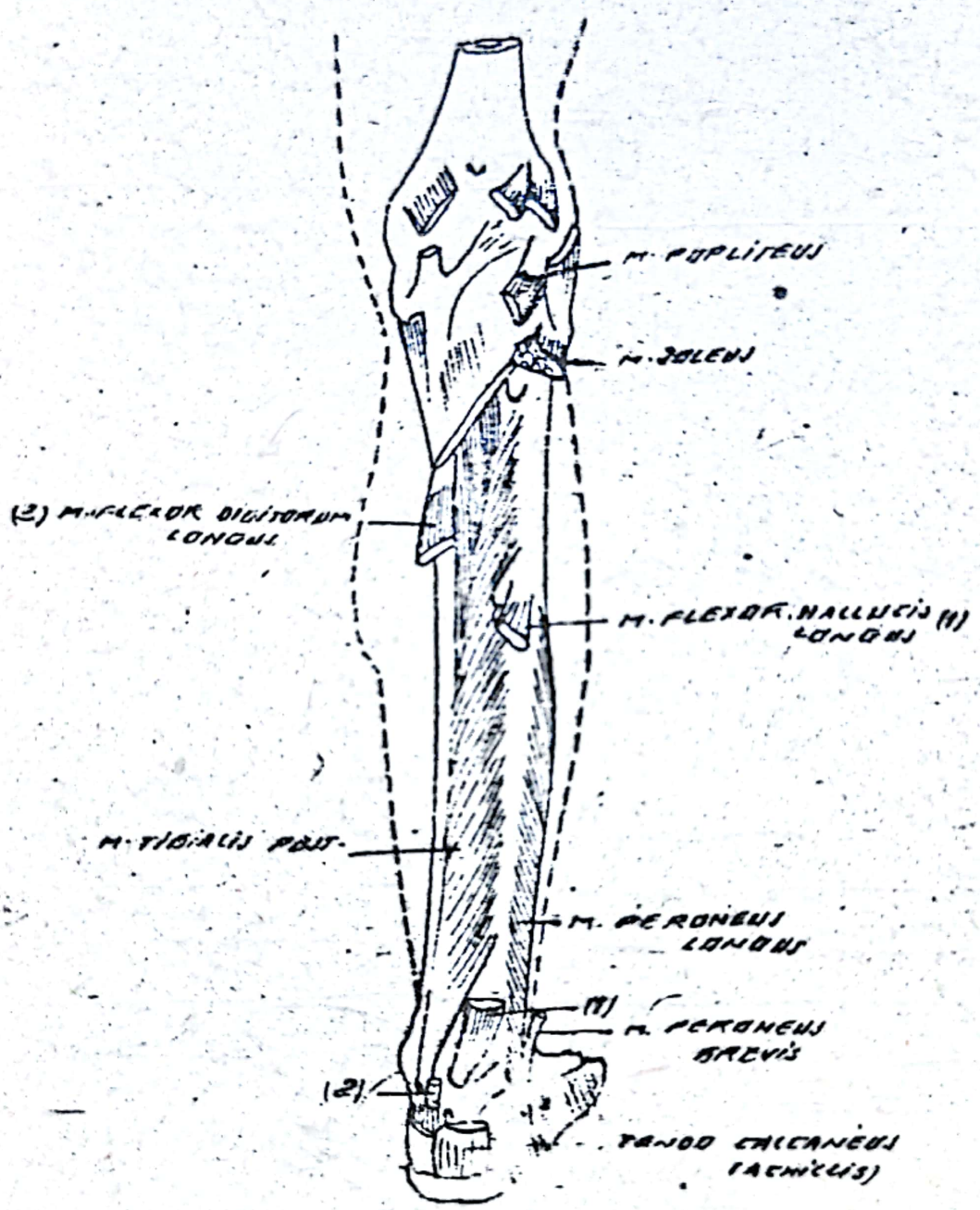


Fig.79 - Mușchii regiunii posterioare a gambei, stratul profund, după îndepărtarea flexorilor și lungului peronier lateral.

Acţiunea - extinde piciorul, îl aduce şi-l roteazã înãuntru.

Vascularizaţia muşchilor gambei este asiguratã de artera tibialã anticarã, tibialã posterioarã şi peronierã.

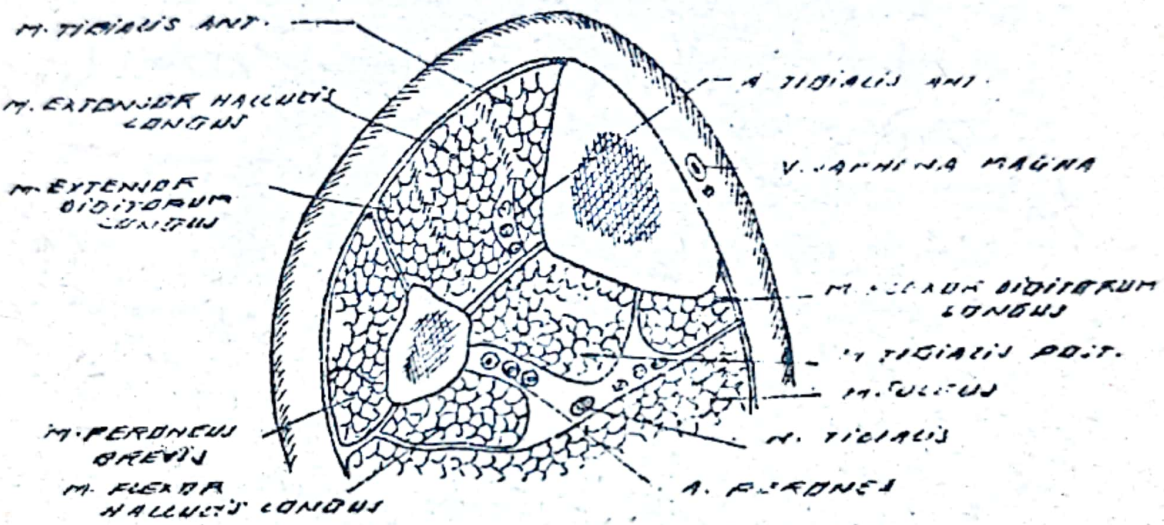


Fig.80 - Secţiune transversalã prin 1/3 mijlocie a gambei.

Culisele şi sinovialele tendoanelor muşchilor gambei.

1. Culisele tendinoase şi ligamentele inelare ale tarsului.

In trecerea lor spre picior, tendoanele muşchilor gambei sînt conţinute la nivelul articulaţiei tibio-tarsiene într-o serie de culise (canale osteo-fibroase), întocmai ca şi la nivelul

articulaţiei radiocarpiene. Componenţa osoasă a acestor eulise este realizată de feţele oaselor participante la această articulaţie, iar cea fibroasă de o serie de benzi conjunctive - ligamentele fibroase ale tarsului. Acestea din urmă sînt în număr de 3 şi după situaţia lor le deosebim în: anterioare, posterioare şi interne.

Ligamentul inelar anterior al tarsului (retinaculum mm.extensorum superius) este o formaţiune fibroasă anexată muşchilor pedios şi anteriori ai gambei, la care se distinge o porţiune superficială şi alta profundă

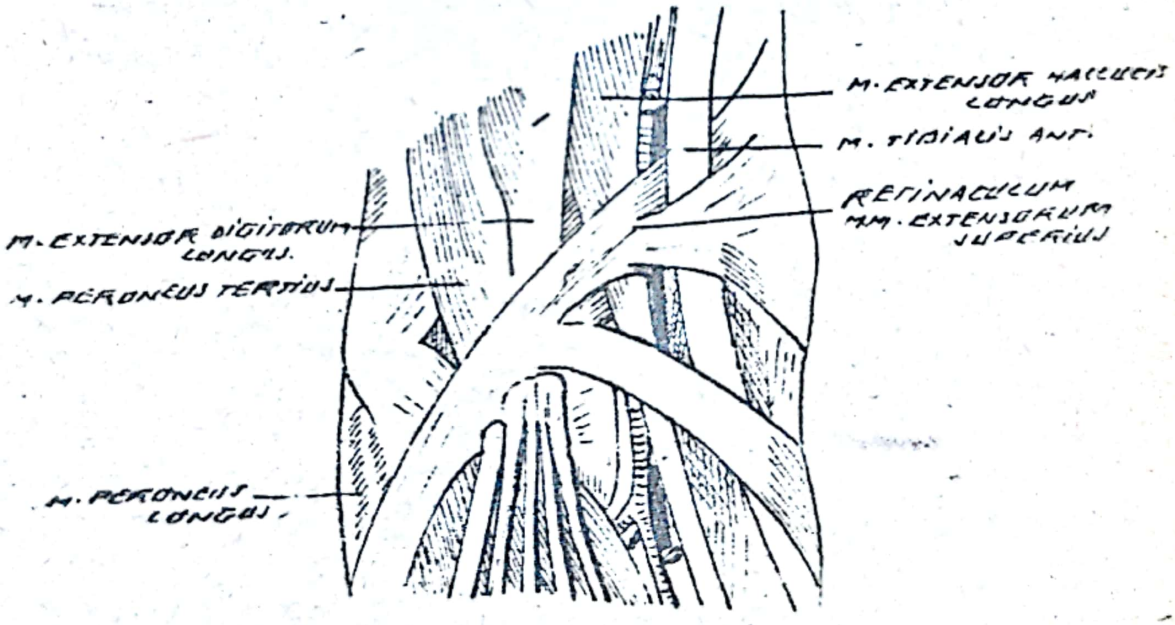


Fig.81 - Ligamentul inelar anterior al tarsului. Porţiunea superficială.

a) Porţiunea superficială este deasupra

tendoanelor extensorilor şi se inseră pe calcaneu la nivelul scobiturii astragalo-calcaneene de unde se îndreaptă oblic în sus şi înăuntru, ca la marginea internă a tendonului extensorului comun să se bifurce într-un ram superior mai important, care după ce întecuieşte gambierul anterior sfîrşeşte pe maleola internă şi un ram inferior, oblic în jos şi înăuntru, terminîndu-se pe scafoid şi primul cuneiform.

b) Porţiunea profundă este aplicată pe schelet şi pachetul vasculo-nervos tibial anterior şi trimite septuri către cea superficială, delimitînd o serie de culise pentru pedios, peronier anterior şi extensorul comun şi una pentru extensorul propriu al halucelui. Retzius afirmă că fibrele conjunctive profunde ajunse prin septuri la porţiunea superficială se îndreaptă înafară şi revin să se prindă pe calcaneu, formînd un fel de anse (fronde) pentru tendoane, de unde numele de ligament frondiform.

2. Ligamentul inelar extern al tarsului (retinaculum mm.peroneorum) se întinde oblic în jos şi înainte de la vîrful şi marginea posterioară a maleolei peroniere, la faţa externă a calcaneului, trecînd peste tendoanele peronierilor laterali, cărora le formează împreună cu şanţurile de pe faţa externă a calcaneului culise osteo-fibroase.

3. Ligamentul inelar intern al tarsului (retinaculum mm.flexorum) se întinde oblic în jos şi îndărăt, de la vîrful maleolei interne la partea postero-inferioară a feţei interne a calcaneului, trecînd peste tendoanele flexorilor. Trimiţînd septuri către schelet delimitează trei teci, care dinainte în urmă sînt: pentru gambierul anterior, flexorul comun şi flexorul propriu; între ultimele două, dar pe plan superficial este teaca pachetului vasculo-nervos tibial posterior.

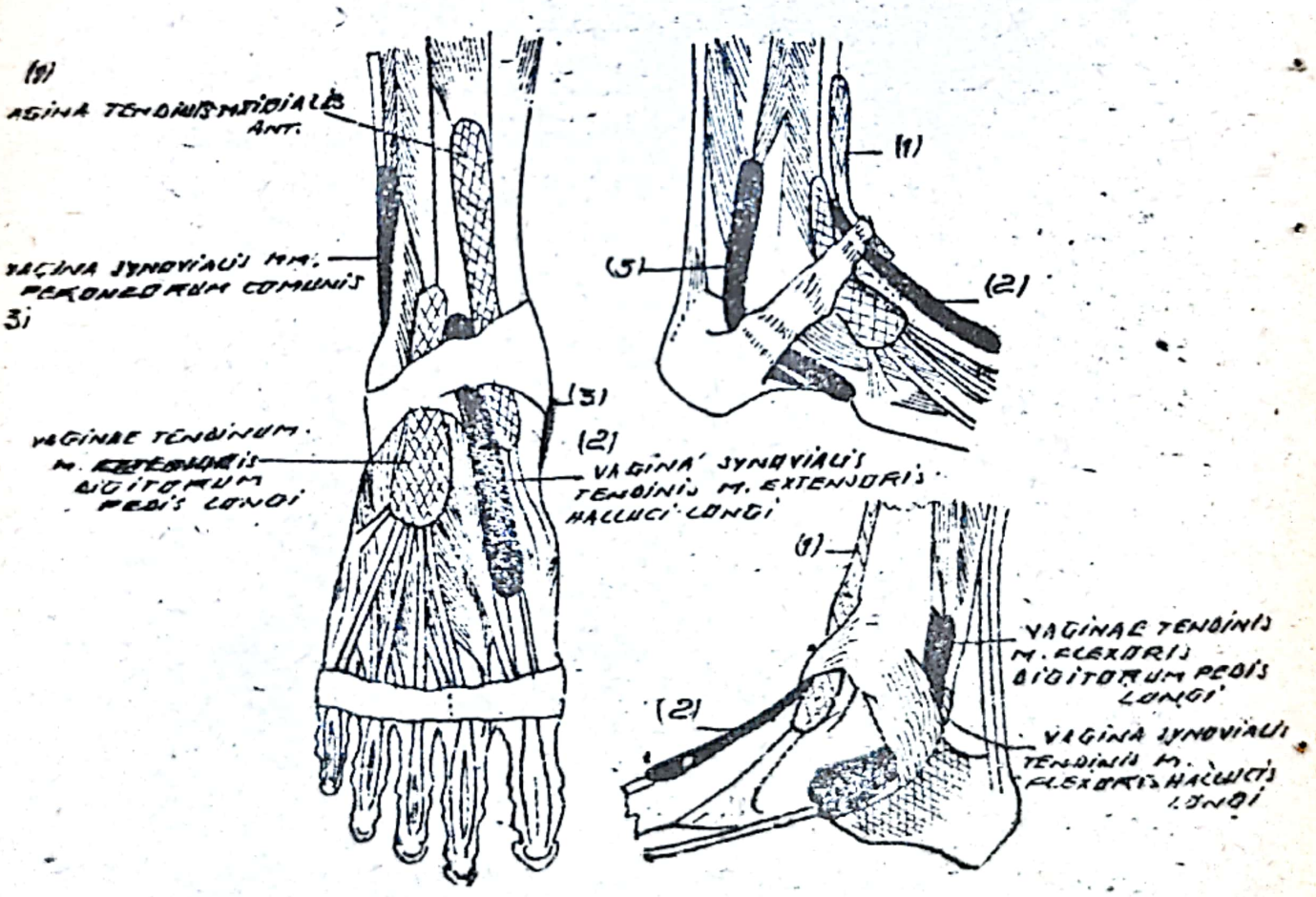


Fig.82 - Culisele şi tecile sinoviale ale muşchilor gambei. A - vedere anterioară, B-externă, C - internă.

II. Sinovialele tendinoase (vagina synovialis tendinis).

Alunecarea tendoanelor prin culisele fibroase şi osteo-fibroase de la nivelul gîtului piciorului este falicitată de o serie de teci sinoviale a căror număr este acelaşi ca şi al culiselor şi care sînt asemănătoare acelora de la nivelul pumnului.

Aponevroza gambei (fascia cruris) se prezintă ca un cilindru, care se continuă în sus cu aponevroza coapsei (fascia lata) şi se fixează pe tuberozităţile tibiei, capul peroneului şi ro-

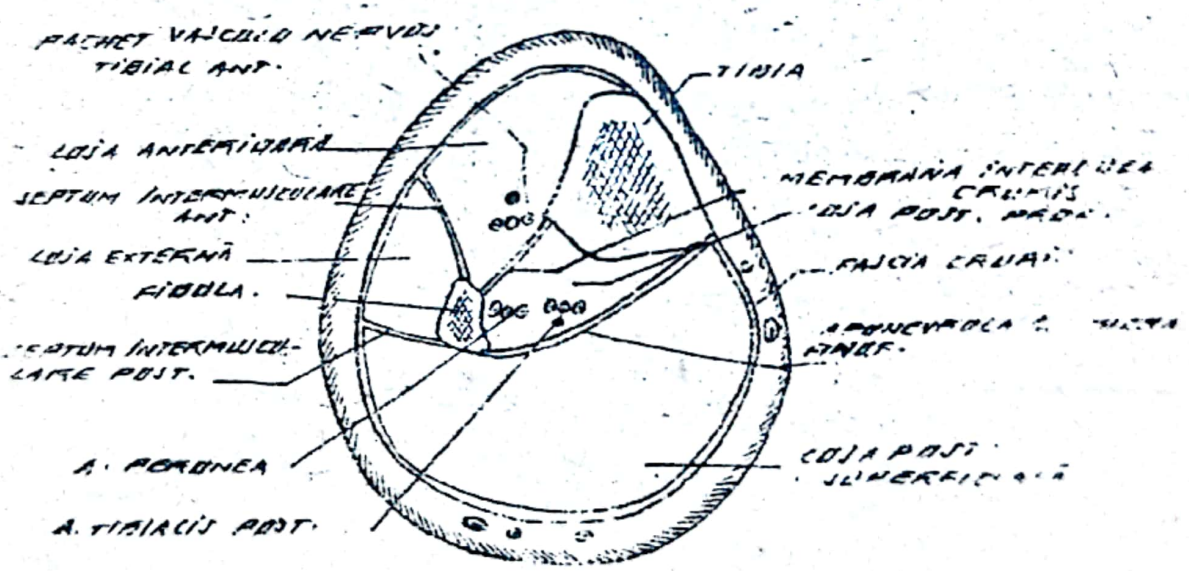


Fig.83 - Aponevrozele gambei. Secţiune orizontală, trecînd la unirea 1/3 superioare cu 1/3 mijlocie.

tulei, iar în jos cu aponevroza piciorului, fiind întărită la nivelul gîtului piciorului de ligamentele inelare. Pe faţa internă a tibiei aponevroza aderă la periost, confundîndu-se cu el, încît unii anatomişti spun că ar lipsi periostul la acest nivel. De pe faţa sa internă aponevroza emite două septuri fibroase intermusculare, care se fixează pe marginea anterioară a peroneului, cel anterior (septum intermusculare anterius) şi pe cea externă, cel posterior (septum intermusculare posterius), participînd la delimitarea lojelor musculare antero-externă, externă şi posterioară. Loja posterioară este subîmpărţită în două loje secundare (superficială şi profundă, de un sept intermuscular (aponevroza gambieră profundă) întinsă între marginea internă a tibiei şi externă a peroneului, trecînd înaintea solearului, a gemenilor şi plantarului subţire.

## MUSCHII PICIORULUI

Se deosebesc în muşchii regiunii dorsale şi plantare.

Regiunea dorsală cuprinde un singur muşchi, pediosul m.extensor digitorum brevis) sau extensorul scurt al degetelor. Acesta îşi are originea pe partea antero-superioară a calcaneului şi pe ţesutul fibros din scobitura calcaneo-astragaliană,

+ formarea plexului lombar 203



astragalul
calcaneul
cuboidul
scafoidul
3 cuneiforme

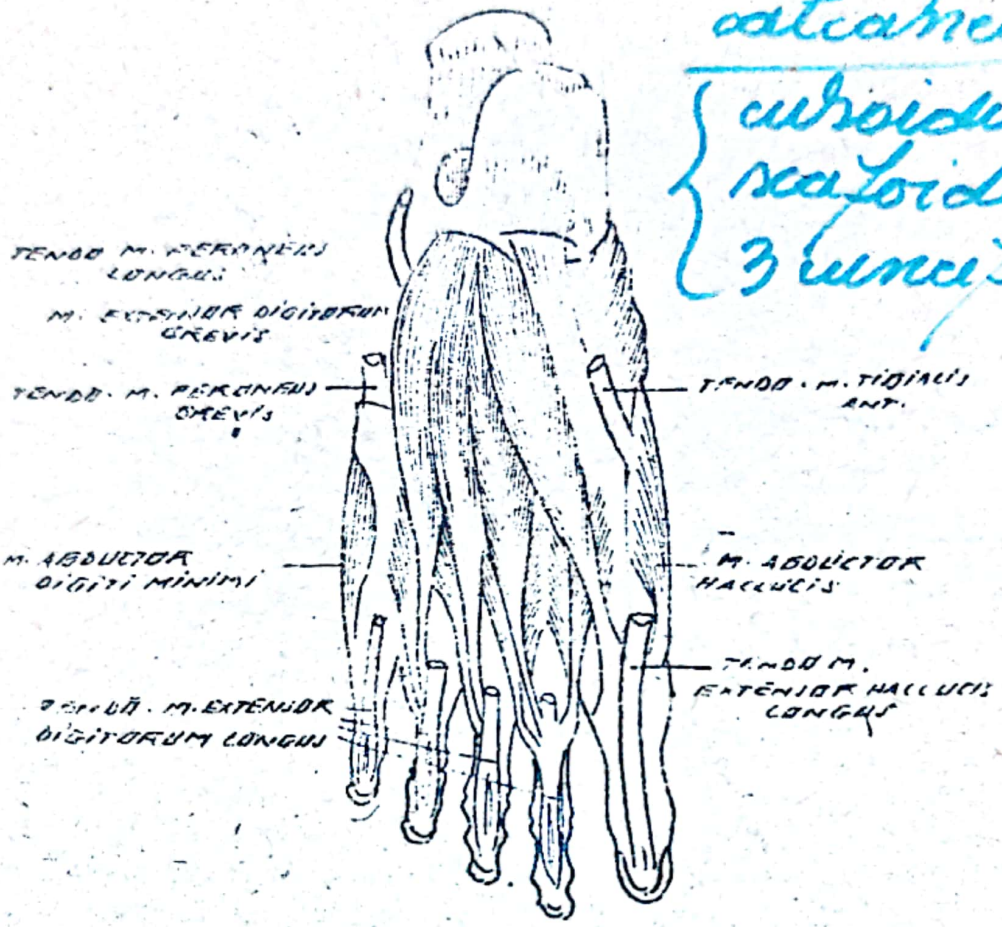


**Fig.84 - Mușchii dorsali ai piciorului.**

de unde se îndreaptă oblic înainte și înăuntru, împărțindu-se imediat în patru fascicole cărnoase, care se continuă fiecare cu câte un tendon subțire.

Primul se inseră pe falanga I a halucelui, iar celelalte se termină la nivelul articulațiilor metatarso-falangiene, pe partea externă a tendoanelor extensorului lung comun al degetelor.

Inervația - din tibialul anterior.

Acțiune - extensia degetelor

Acţiunea - extensia degetelor.

Muşchii regiunii plantare sînt grupaţi în trei loje: internă, mijlocie şi externă.

Loja internă prezintă următorii muşchi:

1. Adductorul halucelui (m.abductor hallucis) este cel mai superficial, avînd inserţia de origine pe tuberozitatea postero-internă a calcaneului şi aponevroza plantară şi sfîrşeşte pe sesamoidul intern şi pe partea internă a extremităţii posterioare a primei falange.

Inervaţia.- din plantarul intern.

Acţiunea - flexor şi adductor al halucelui.

2. Flexorul scurt al halucelui (m.flexor hallucis brevis) este situat sub precedentul şi are inserţia de origine pe faţa inferioară a cuboidului şi a cuneiformului al treilea, de unde se dirijează înainte bifurcîndu-se într-un fascicol intern, care se uneşte cu tendonul precedentului şi altul extern care se uneşte cu a abductorului, terminîndu-se pe sesamoidul extern şi partea externă a primei falange a halucelui.

Inervaţia - din plantarul intern pentru fascicolul intern şi din plantarul extern pentru fascicolul extern.

Acţiunea - flexia halucelui.

3. Abductorul halucelui (m.adductor hallucis) este situat înafara precedentului, direct aplicat pe planul osos, fiind constituit din două fascicole distincte la origine, unul posterior cu traiect oblic (caput obiquum) şi altul anterior orientat transversal (csout transversum).

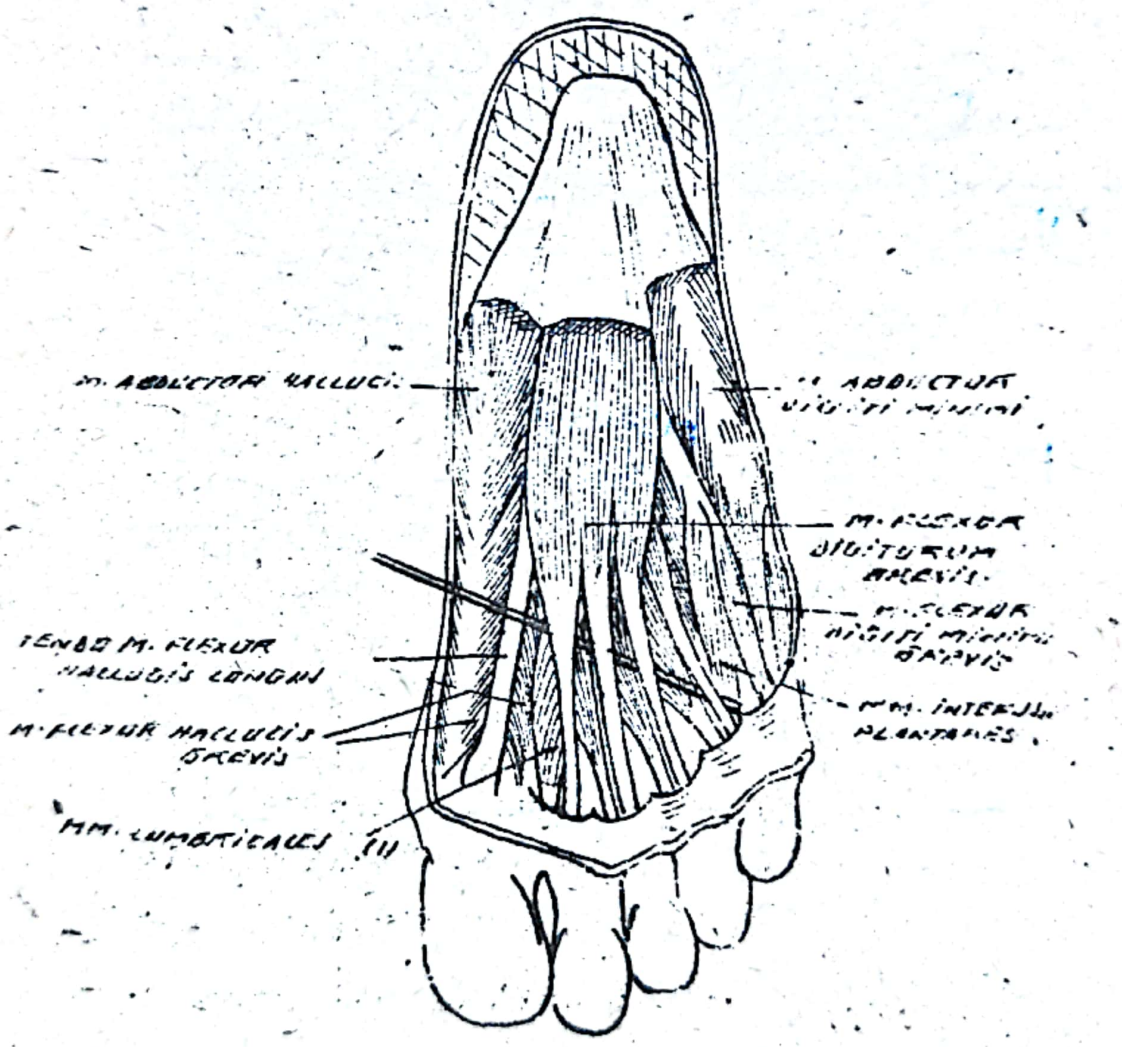


Fig. 85 - Mușchii plantari ai piciorului.
Plan superficial.

Inserţia de origine se face pentru fascicolul oblic pe faţa anterioară a cuboidului şi pe extremitatea posterioară a metatarsienelor 3 şi 4, iar pentru fascicolul transvers pe părţile fibroase a articulaţiilor metatarsofalangiene a ultimilor 3-4 degete. Fascicolul oblic se termină pe sesamoidul extern şi prin intermediul lui pe partea externă a bazei primei falange, iar fibrele constituente a fasciculului transvers se termină unele pe tendonul extensorului lung al halucelui, iar altele pe teaca flexorului lung al halucelui.

Inervaţia - din plantarul extern.

Acţiunea - flexia şi abducţia halucelui.

Loja plantară externă corespunde eminenţei hipotenare de la mînă, dispoziţia muşchilor şi numele lor fiind acelaşi.

1. Abductorul degetului mic (m.abductor digiti minimi) este cel mai superficial, inserîndu-se pe tuberozitatea externă a calcaneului şi aponevroza plantară, de unde se îndreaptă către partea externă a primei falange a degetului mic.

Inervaţia - din plantarul extern.

Acţiunea - flexia şi abducţia primei falange.

2. Flexorul scurt plantar al degetului mic (m.flexor digiti minimi brevis) se află situat sub

precedentul. Inserţia de origine pe teaca peroneilor lateral lung şi pe extremitatea posterioară a metatarsianului 5, iar cea terminală pe partea inferioară a extremităţii posterioare a falangei I-a a degetului mic.

Inervaţia - din plantarul extern.

Acţiunea - flexia degetului mic.

3. Opozantul degetului mic (m.opponeus digiti quinti) este situat înăuntrul precedentului, avînd aceiaşi inserţie de origine şi vine să sfîrşească pe 2/3 anterioare a metatarsianului 5.

Inervaţia - din plantarul extern.

Acţiunea - flexor al degetului mic.

Loja mijlocie este situată între precedentele şi prezintă următorii muşchi de la suprafaţă spre profunzime:

1. Flexorul scurt plantar (m.flexor digitorum brevis) este omolog flexorului superficial sau perforat de la membrul superior. Inserţia de origine pe tuberozitatea internă a calcaneului şi pe aponevroza plantară, de unde se dirijează înainte, împărţindu-se în patru fascicole continuate de patru tendoane, care după ce sînt perforate de tendoanele corespunzătoare ale flexorului lung comun se termină pe extremitatea posterioară a falangei a II-a.

Inervatia - din plantarul intern.

Actiunea - flexia falangei a II-a pe prima şi a acesteia pe metatarsian.

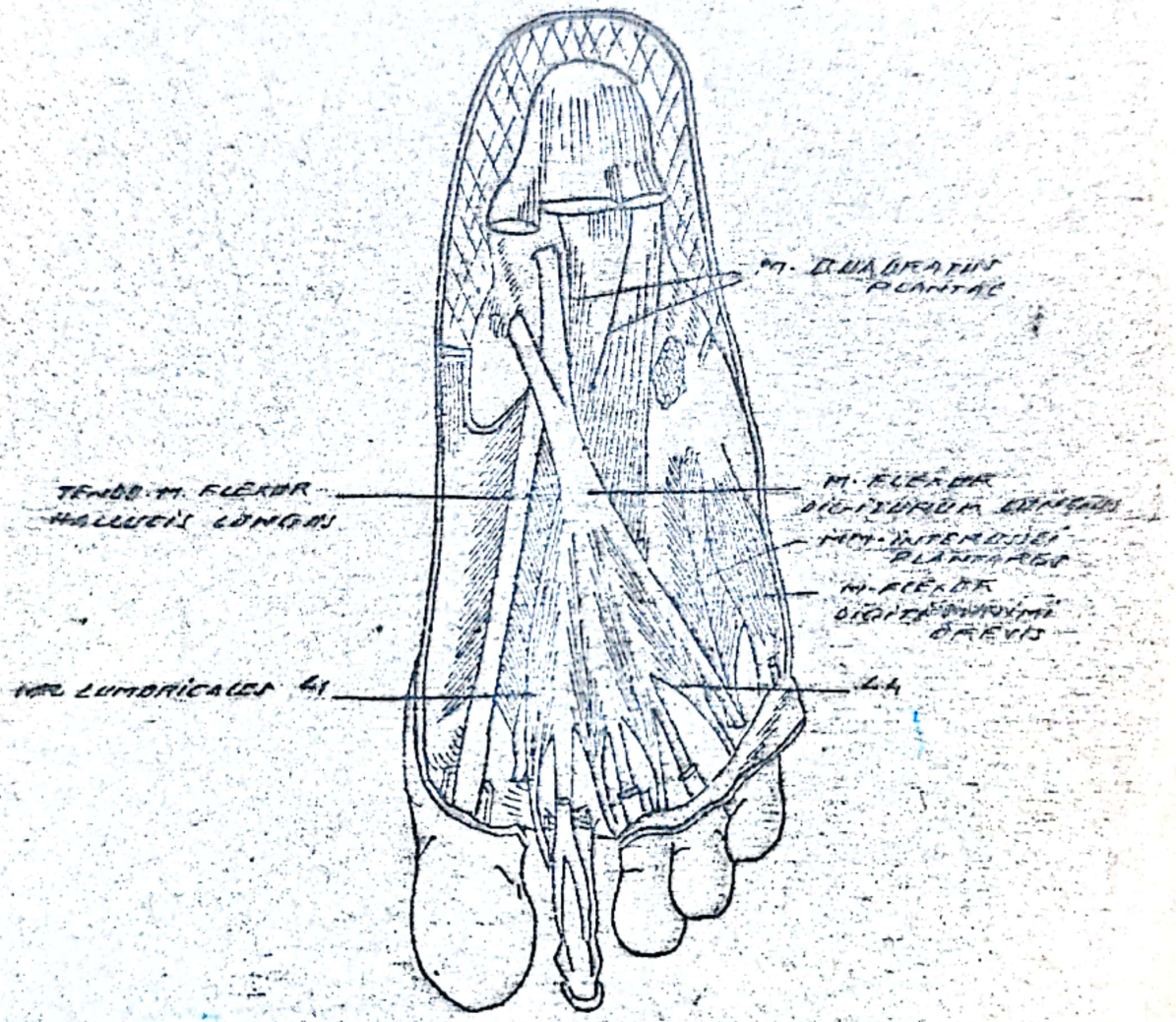


Fig.86 - Muşchii plantari ai piciorului. Stratul mijlociu.

2. Accesorul flexorului lung comun sau cozmea patrată a lui Sylvius ( m. quadratus plan-

tae). Inserţia de origine se face prin două fascicole (intern şi extern) în vecinătatea tuberozităţilor internă şi externă respective ale calcaneului, de unde se îndreaptă înainte şi sfîrşesc pe tendoanele flexorului lung comun cu care se unesc.

3. Lombricalii piciorului (mm.lumbricales) sînt similari cu cei de la mînă, a căror descriere, situaţie şi acţiune le corespunde întru totul.

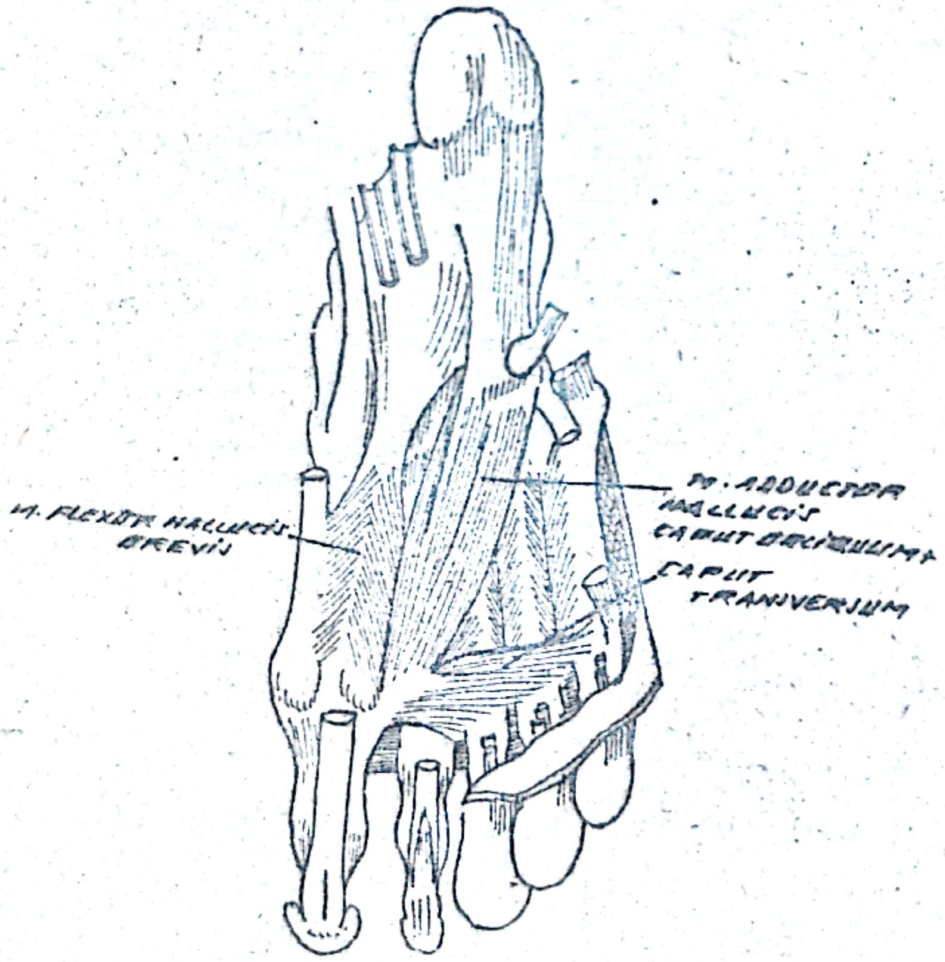


Fig.87 - muşchii plantari ai piciorului. Strat profund.

Inervaţia - primii doi din plantarul intern, iar ultimii din plantarul extern.

4. Interosoşii piciorului (mm. interossei dorsales şi plantares) sînt analogi cu cei de la mînă, cu menţiunea că axul piciorului trece prin al doilea deget.

Vascularizaţia musculaturii piciorului este asigurată de artera pedioasă, plantară internă şi externă.

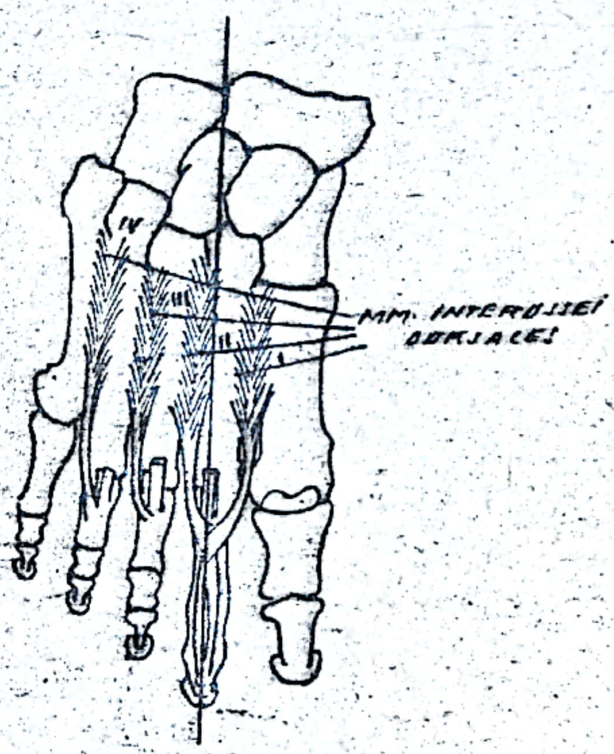


Fig. 82 - Muşchii interosoşi dorsali.

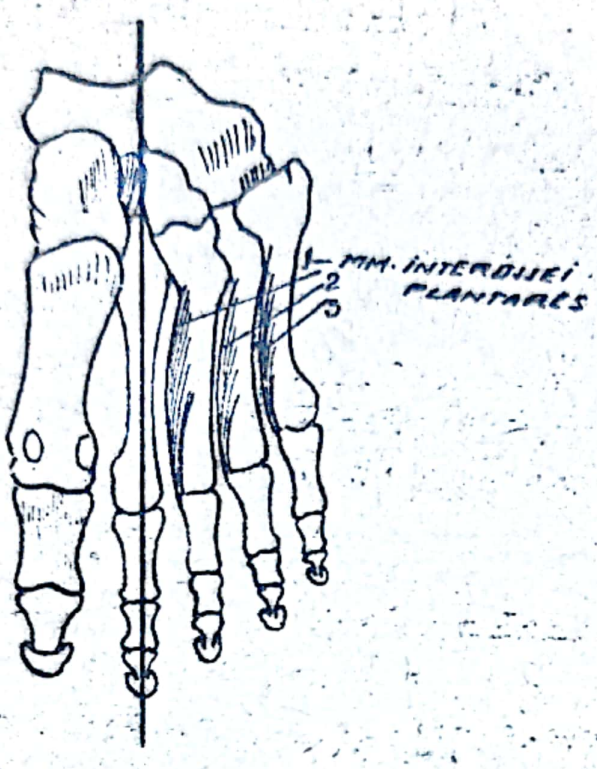


Fig.89 - Mușchii interosoși plantari.

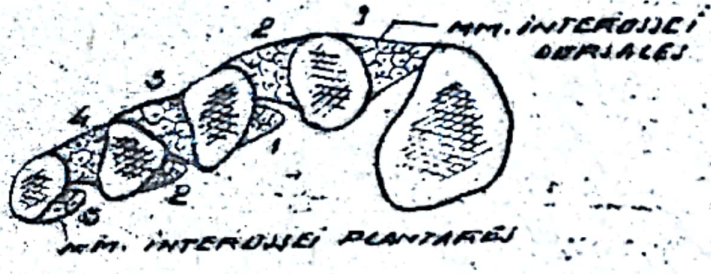


Fig.90 - Secțiune transversală prin metatarsiene și mușchii interosoși.

## APONEVROZELE PICIORULUI

Se deosebesc în dorsale şi plantare.

A. Aponevrozele dorsale se disting în superficială a pedioşului şi profundă.

1. Aponevroza dorsală superficială (fascia dorsalis pedis) separă planurile superficiale de cele profunde, continuîndu-se cu aponevrozele regiunilor vecine.

2. Aponevroza pedioşului este subţire şi acopere muşchiul şi artera pedioasă, pe care le separă de tendoanele extensorilor; înafară se inseră pe marginea externă a piciorului, iar intern se confundă cu cea superficială.

3. Aponevroza dorsală profundă - interosoasă dorsală - (pars cruciformis vaginae fibrosae) se găseşte direct pe scheletul piciorului şi a spaţiilor intermetatarsiene.

B. Aponevrozele plantare sînt în număr de două, superficială şi profundă.

1. Aponevroza plantară superficială se prezintă întocmai ca şi cea palmară, deci i se disting 3 porţiuni: internă, mijlocie şi externă.

a) Porţiunea mijlocie (aponeurosis plantaris) este cea mai importantă, are formă triunghiulară cu vîrful pe tuberozitatea externă şi internă

a calcaneului unde se poate continua uneori cu tendonul plantarului subţire, iar baza este îndreptată spre crigînea degetelor.

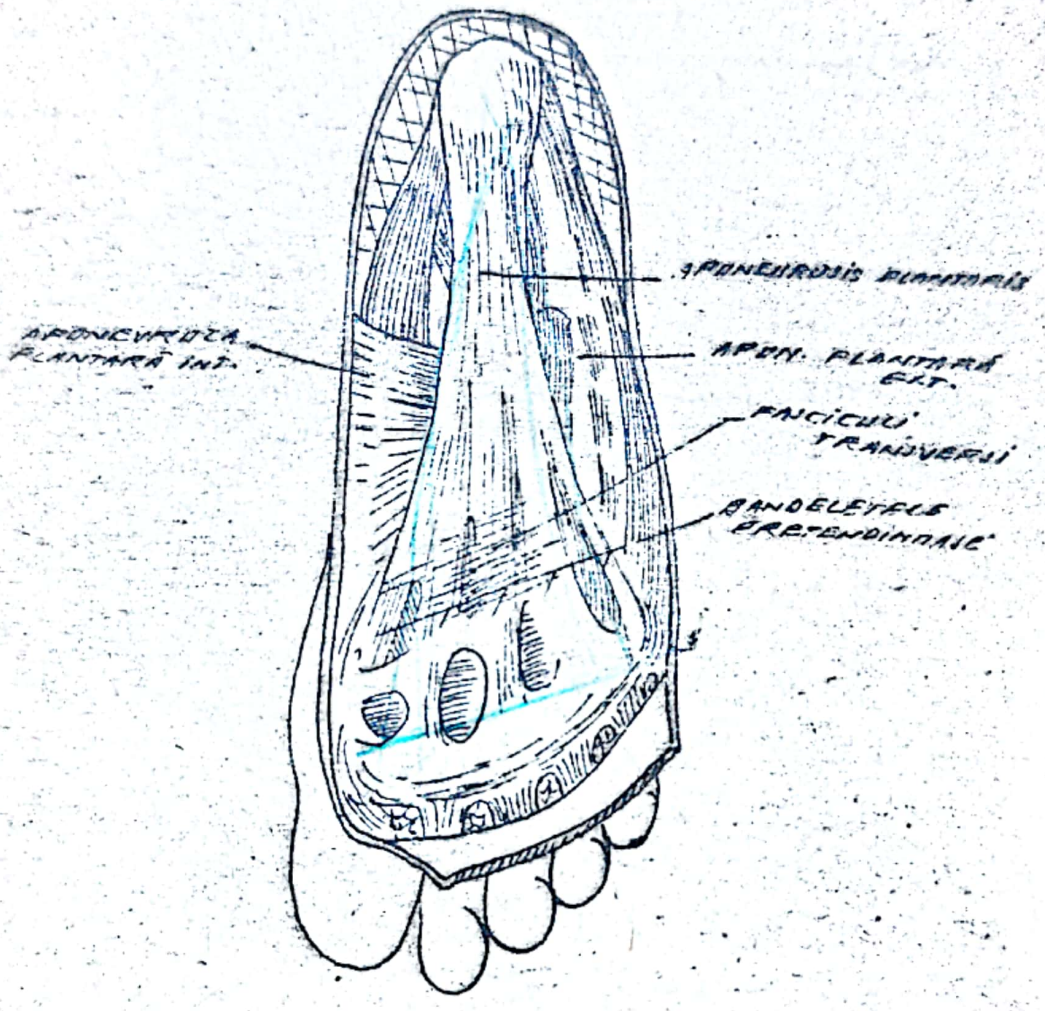


Fig.91 - Aponevroza plantară superficială.

Foarte groasă şi foarte rezistentă, determină şi menţine configuraţia bolţii interioare a piciorului. Pe de altă parte este un însemnat element de protecţie pentru vasele şi nervii plan-

tari, pe care-i pun la adăpost de compresiune, în poziţia în picioare. In vecinătatea bazei, aponevroza are o structură neomogenă, prezentîndu-se sub aspectul a 5 bandelete, numite pretendinoase, care corespund la fiecare deget şi la tendoanele flexorilor situaţi deasupra. Aceste bandelete la capul metatarsienelor se împart în cîte două langhete, ce trec pe feţele laterale ale articulaţiei metatarso-falangiene corespunzătoare, pentru a ajunge pe faţa lor posterioară unde se inseră şi se fuzionează cu teaca extensorilor.

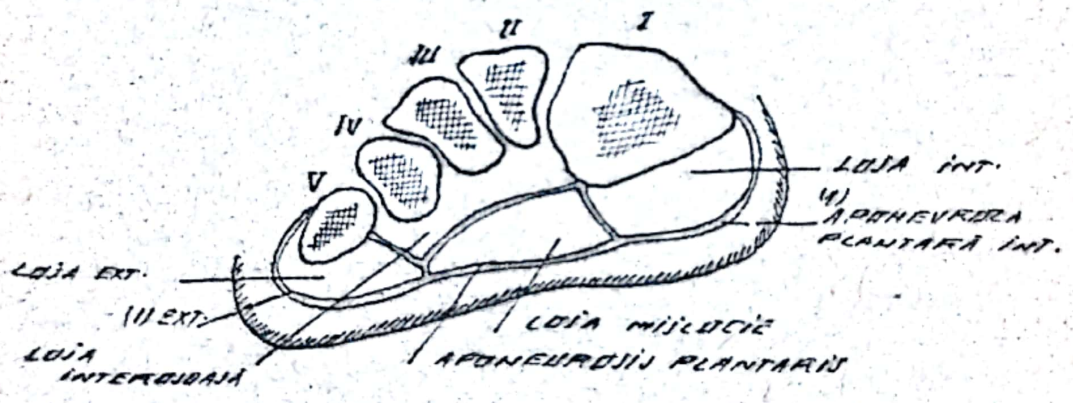


Fig.92 - Aponevrozele plantare ale piciorului - Secţiune transversală.

Bandeletele şi langhetele lor delimitează ca şi la mînă arcade digitale şi interdigitale. Porţiunea mijlocie corespunde cu cea

palmară, cu deosebirea că are 5 langhete şi că fibrele transversale (bandeleta transversă subcutanată) sînt mai puţin dezvoltate.

Porţiunea internă omoloagă aponevrozei regiunii tenare, este foarte subţire în 2/5 posterioare şi foarte groasă în partea anterioară.

Porţiunea externă corespunde la aponevroza regiunii hipotenare şi este foarte groasă în partea posterioară, iar în partea anterioară formează două bandelete, cea internă se confundă cu marginea corespondentă a aponevrozei plantare mijlocii, iar cea externă se termină pe partea externă a degetului mic.

De pe faţa profundă a aponevrozei superficiale pleacă două septuri către primul şi ultimul metatarsian, care delimitează cele trei loje musculare plantare, internă, mijlocie şi externă.

2. Aponevroza plantară profundă. (interosoasă plantară) este plasată pe metatarsiene şi muşchii interosoşi, fiind omoloagă cu aponevroza interosoasă palmară.

# A N G I O L O G I E

Două surse principale participă la vascularizaţia membrului inferior:

A. Artera iliacă externă, prin femurală pentru coapsă, gambă şi picior şi

B. Artera iliacă internă prin obturatoare, fesieră şi ischiaticăpentru regiunile fesieră

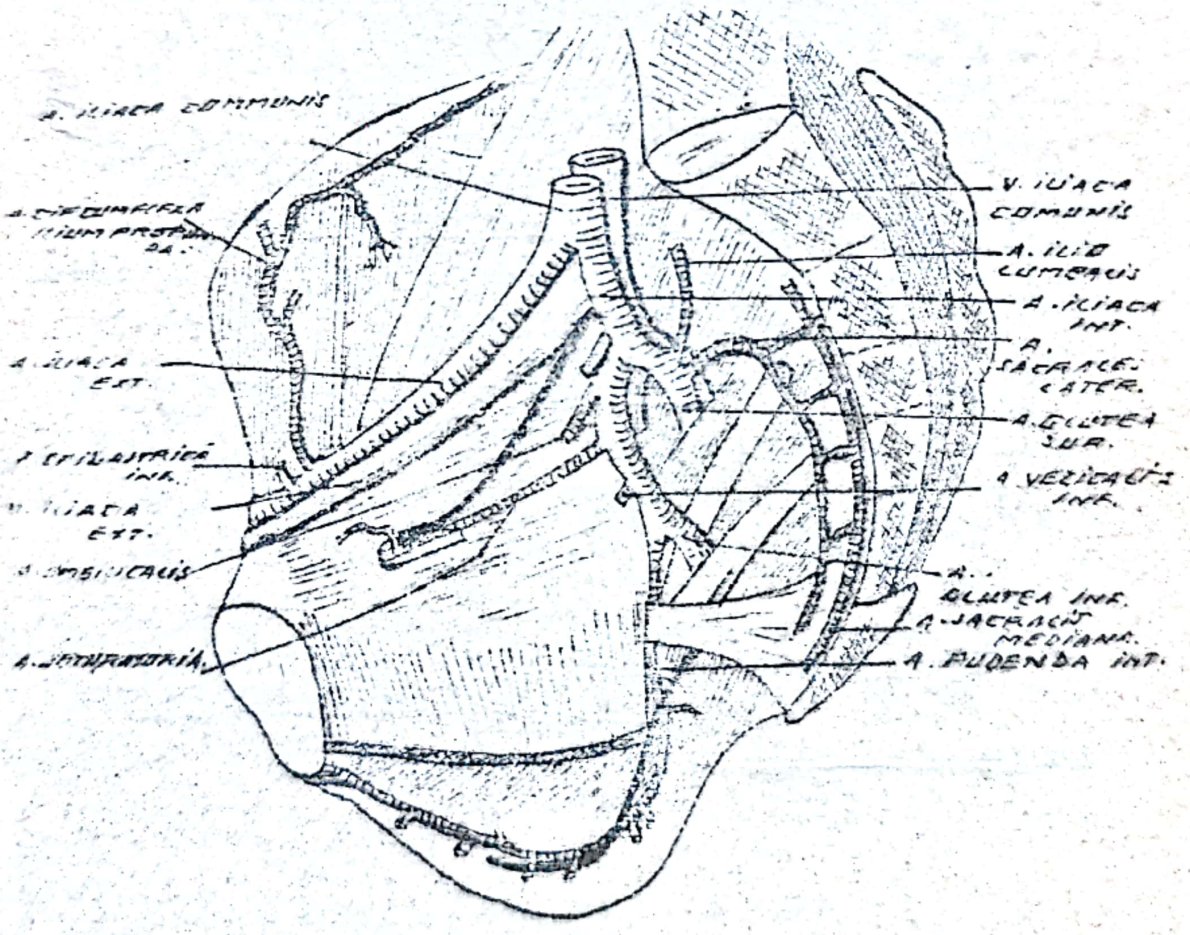


Fig.93 - Artera iliacă externă şi iliacă internă.

şi postero-internă a coapsei.

A. Artera femurală (a.femoralis).

Este continuarea iliacei externe şi se întinde de la inelul crural la inelul celui de al treilea adductor (hiatus tendineus) unde îşi schimbă numele în poplitee. Traiectul său oblic în jos, înăuntru şi în urmă pe faţa antero-internă a coapsei este reprezentat de o linie ce uneşte mijlocul arcadei crurale cu partea postero-supero-internă a condilului intern femural.

Artera femurală se află plasată într-un şanţ muscular, care este format înafară de psoas iliac în partea superioară şi de vastul intern în partea inferioară, iar înăuntru, în aceeaşi ordine, de pectineu şi cei trei adductori. La partea mijlocie a coapsei muşchiul croitor, satelitul arterei, o încrucişează oblic dinafară înăuntru şi de sus în jos.

Artera este întovărăşită de vena omonimă şi nervul safen intern; vena se află plasată intern în partea superioară a coapsei, apoi tinde să devină posterioară, ca în partea inferioară să se găsească postero-extern, iar nervul ocupă faţa anterioară a arterei.

Vasele femurale sînt cuprinse într-o teacă fibroasă, dependinţă a aponevrozei femurale, numită teaca vaselor femurale; orificiul superior

al ei, sau inelul crural, este delimitat anterior de arcada crurală, posterior de creasta pectineală acoperită de ligamentul lui Cooper, extern de bandeleta ileo-pectinee şi intern de ligamentul lui Gibernat, iar orificiul inferior, de inelul celui de al treilea adductor.

Teaca prezintă trei segmente: superior sau canalul crural, mijlociu şi inferior sau canalul lui Hunter.

Canalul crural ţine de la inelul crural pînă la vărsarea safenei interne în vena femurală (3-4 cm lungime). El rezultă din dedublarea aponevrozei femurale, care la marginea internă a croitorului se împarte într-o foiţă superficială ce trece

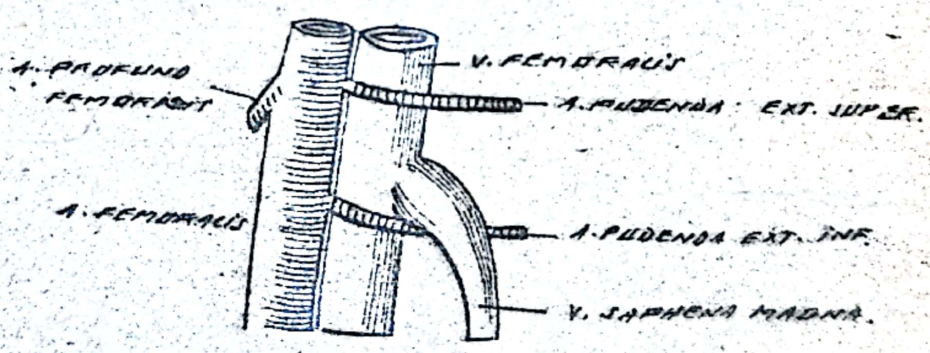


Fig.94 - Raporturile vaselor femurale la nivelul crosei safenei interne.

peste vase pînă la mijlocul adductor şi este perforată de o serie de orificii (fascia cribrosa)

şi o foiţă profundă, ce trece peste psoas iliac, pectineu şi pe sub vasele femurale, ca la marginea

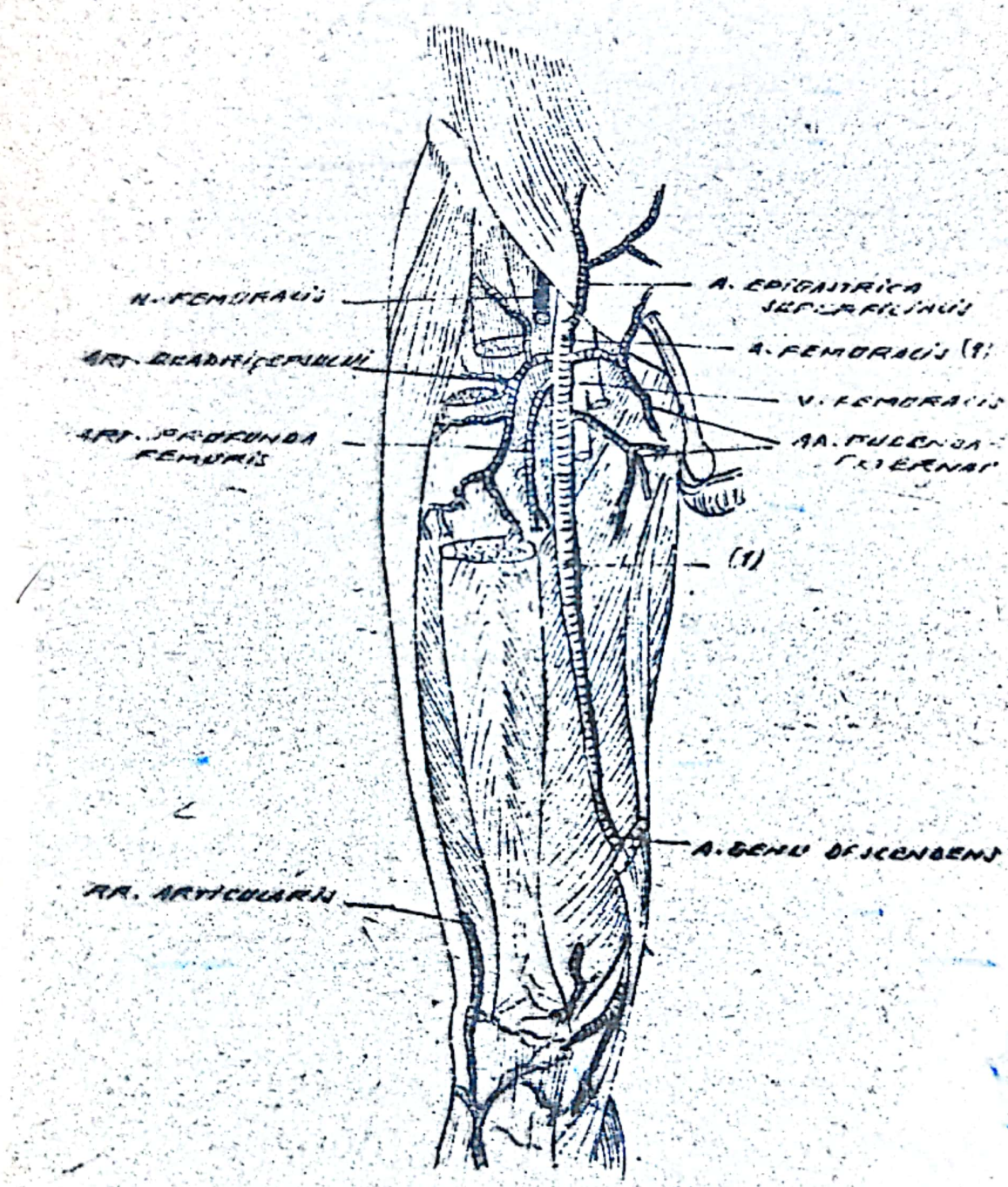


Fig.95 - Artera femurală

externă a mijlocului adductor să se unească cu cea superficială. Acestui canal (canalis femoralis) de formă triunghiulară cu baza în sus i se descrie trei compartimente dinafară înăuntru: arterial, venos şi limfatic sau infundibulul crural. Baza infundibulului care corespunde porţiunii interne a inelului crural este închisă de o formaţiune fibroasă - septul crural (septum femorale).

Segmentul mijlociu este subţire, aproape celulos, fiind format înainte de foiţa profundă a tecii croitorului, înafară de teaca vastului intern şi înăuntru de septul intermuscular intern care o separă de adductor.

Segmentul inferior - canalul lui Hunter sau a adductorilor după Tillaux - (canalis adductorius) are o lungime medie de 7 cm şi este format la fel ca cel mijlociu, numai că pereţii sînt foarte rezistenţi; cel anterior este întărit de nişte fibre transversale care merg de la tendonul adductorului mare şi septul intermuscular intern către vastul intern (fibre vasto-adductorii).

Acest din urmă perete este perforat de anastomotica mare şi nervul safen intern prin acelaşi sau prin orificii diferite.

Colaterale. Unii autori îi deosebesc arterei femurale trei porţiuni: comună, superficială şi profundă.

Femurala comună ține de la inelul crural pînă la diviziunea ei și dă următoarele colaterale:

1. Subcutanata abdominală (a.epigastrica superficialis) naște din femurală imediat sub arcada crurală, perforează aponevroza devenind superficială, după care se îndreaptă în sus și înăuntru spre ombilic.

2. Circumflexa iliacă superficială (a. circumflexa ilium superficialis) naște deobicei printr-un trunchi comun cu precedenta și după ce devine superficială, se îndreaptă în sus și înafară distribuindu-se tegumentelor abdomenului subombilical, înafara teritoriului subcutanatei abdominale.

3. Rușinoasele externe superioară și inferioară (aa. pudendae externae) deservesc organele genitale externe, cea superioară după ce devine subcutanată merge pe deasupra crosei safene interne, iar cea inferioară pe dedesubt. (fig.94).

Femurala profundă (a.profunda femoris) ia naștere prin diviziunea celei comune la circa 4-5 cm dedesubtul inelului crural, fiind situată mai întîi în urma celei superficiale și înaintea pectineului, apoi între adductorul mijlociu și mare și în sfîrșit înaintea celui mare. Ea asigură cea mai mare parte din circulația coapsei prin următoarele colaterale:

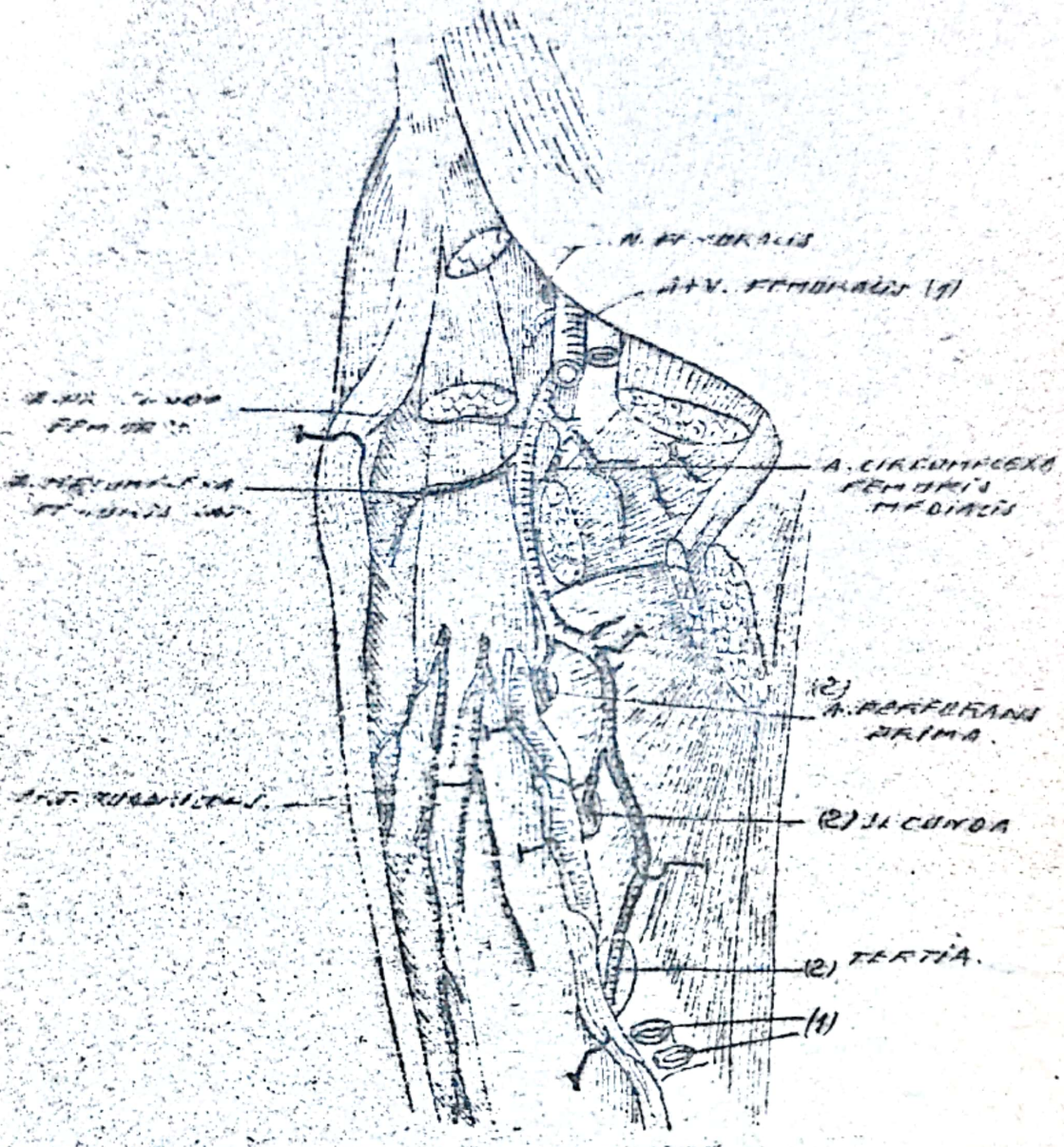


Fig.96 – Artera femurală profundă.
Vedere anterioară.

1. Circumflexa anterioară sau externă (a.circumflexa femoris lateralis) se îndreaptă înainte, trece pe sub mușchiul anterior, înconjură

femurul mergînd prin grosimea vastului extern.

2. Artera quadricepsului naşte direct sau printr-un trunchi comun cu circumflexa anterioară şi se distribuie quadricepsului şi tensorului fasciei lata.

3. Circumflexa posterioară sau internă (a.circumflexa femoris medialis) naşte de pe partea internă a femuralei profunde de unde se îndreaptă în urmă şi înafară trecînd între psoas iliac şi gîtul femural pe de o parte şi pectineu, cei trei adductori şi obturatorul extern pe de altă parte. Ea sfîrşeşte în vecinătatea trohanteului mare, divizîndu-se în ramuri musculare, articulare şi osoase (pentru capul femural), care se anastomozează cu ischiatica, cu circumflexa anterioară şi prima perforantă.

4. Perforantele ( aa.perforantes) sînt de obicei în număr de 3: superioară, mijlocie şi inferioară, ultima reprezentînd terminarea femuralei profunde. Ele traversează inserţia adductorilor în vecinătatea liniei aspre şi ajungînd în regiunea posterioară a coapsei se anastomozează între ele şi cu circumflexa posterioară.

Femurala superficială continuă direcţia celei comune, traiectul ei fiind descris mai sus; ea dă cîteva ramuri musculare pentru vastul intern şi artera mare anastomotică (a.genu descendens).

Aceasta se împarte într-un ram superficial care perforează peretele anterior al canalului lui Hunter, urmează nervul safen intern până la genunchi, unde participă la formarea cercului arterial periarticular şi altul profund care se distribuie la vastul intern şi articular.

Artera femurală realizează o vastă reţea anastomotică prin ramurile sale cu iliaca externă, internă şi poplitee.

NIVEL

× ARTEREA POPLITEE (a. poplitea).

Începe la nivelul celui de al treilea adductor, continuînd femurala superficială şi străbate în lungime spaţiul popliteu, sfîrşind la inelul solearului, unde se împarte în tibiala anterioară şi trunchiul tibio-peronier. In partea superioară are o direcţie oblică în jos şi înafară, iar în cea inferioară este verticală.

INTRINSECI

Artera este întovărăşită înafară şi în urmă de vena omonimă de care este foarte aderentă, postero-extern de care se găseşte nervul sciatic popliteu intern; toate aceste elemente sînt înconjurate de o atmosferă celulo-grăsoasă abundentă, în care se găsesc şi cîţiva ganglioni limfatici

In afară de raporturile intrinseci menţionate artera poplitee comportă şi raporturi extrinseci (cu pereţii spaţiului popliteu). Astfel,

anterior stă succesiv de sus în jos pe partea posterioară a femurului, faţa posterioară a articula-

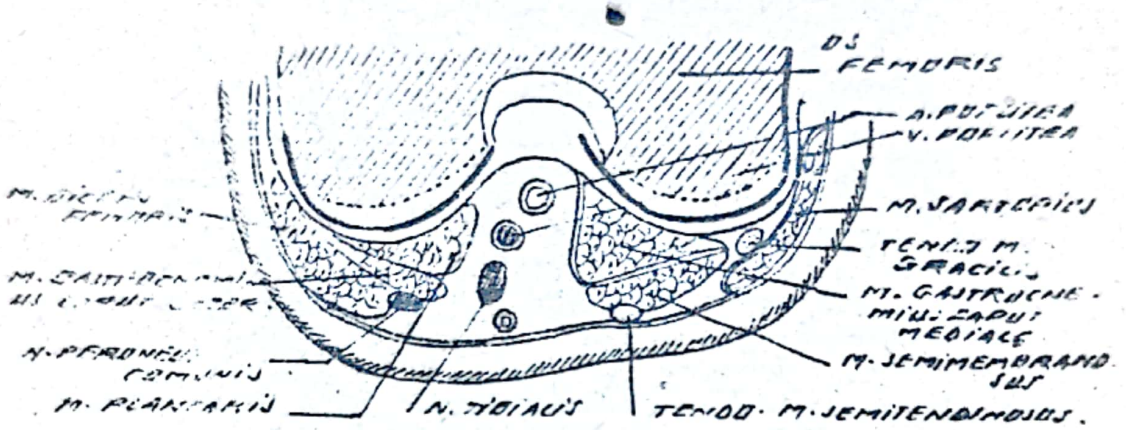


Fig.97 - Rapoartele pachetului vasculo-nervos popliteu.

tiei genunchiului şi muşchiul popliteu; posterior este acoperită în aceeaşi ordine de semimembranos, aponevroza poplitee, muşchii gemeni şi plantarul subţire; extern răspunde la biceps, condilul extern al femurului şi gemenul extern, iar intern la semimembranos, condilul intern şi gemenul intern.

Colaterale

1. Articularele superioare, internă şi externă (a.genu superior medialis şi lateralis) nasc de pe faţa anterioară a popliteei imediat

deasupra condililor, înconjură marginile femurului,

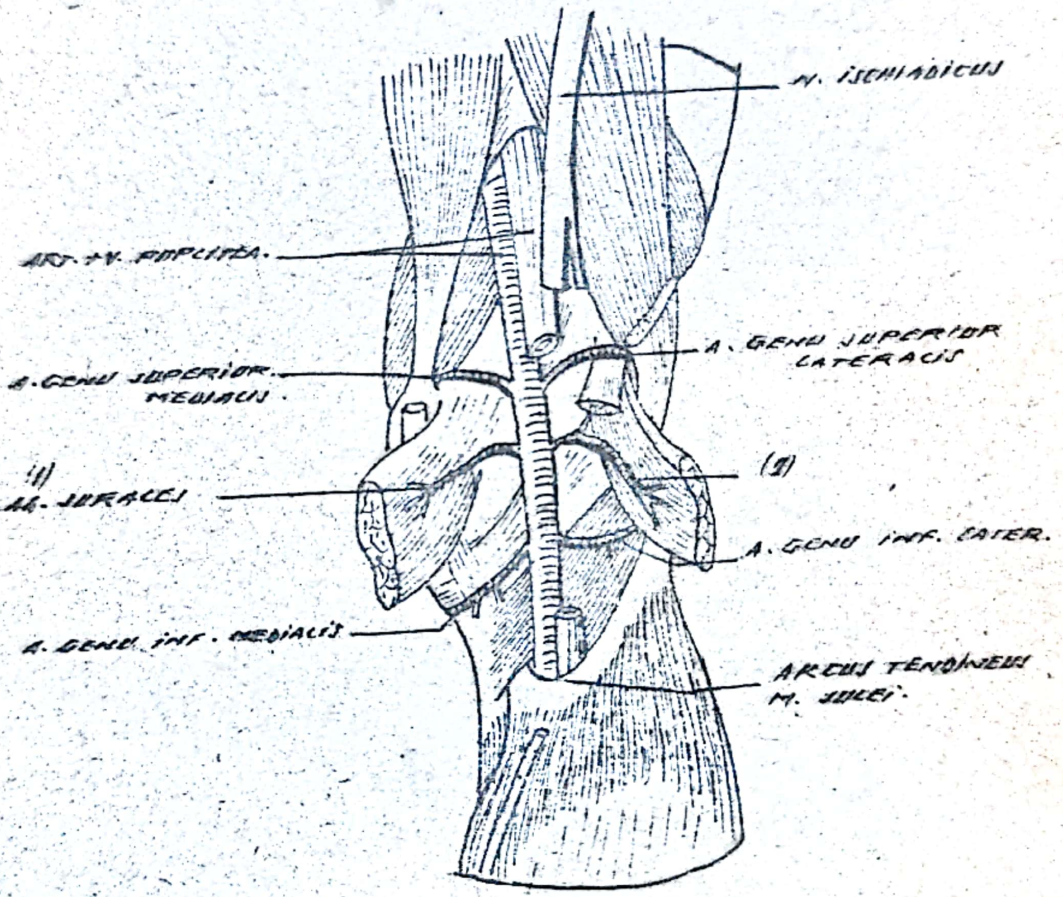


Fig.98 — Artera poplitea.

una înafară și alta înăuntru, după care se împart într-un ram profund destinat osului și mușchilor vecini și altul superficial, care participă la realizarea cercului vascular perirotulian.

2. Articulara mijlocie (a.genu media) naşte din poplitee deasupra interliniului articular şi se îndreaptă înainte, străbate capsula ajungînd în spaţiul intercondilian, unde dă ramuri pentru ligamentele încrucişate, sinovială, ligamentul adipos şi femur.

3. Articularele inferioare internă şi externă (a.genu inferior medialis şi lateralis) se desprind din poplitee la nivelul interliniului articular şi se îndreaptă înainte înconjurînd tuberozităţile internă şi externă respective ale tibiei, pe sub ligamentul lateral intern şi extern al genunchiului, pentru a lua parte la cercul arterial rotulian (rete articulare genu).

4. Gemelarele internă şi externă (aa. surales) se desprind din poplitee printr-un trunchi comun sau fiecare izolat şi pătrund în muşchii gemeni respectivi.

## ARTERA TIBIALA ANTERIOARA
## (a. tibialis anterior)

Este ramul anterior de bifurcaţie a arterei poplitee şi ţine de la inelul solearului pînă la marginea inferioară a ligamentului inelar anterior al tarsului, unde se continuă cu pedioasa. De la origine, tibiala anterioară se îndreaptă în jos şi înainte spre regiunea gambieră an-

tero-externă în care ajunge trecînd pe deasupra ligamentului interosos, apoi merge pe faţa lui anterioară în interstiţiul dintre gambierul anterior

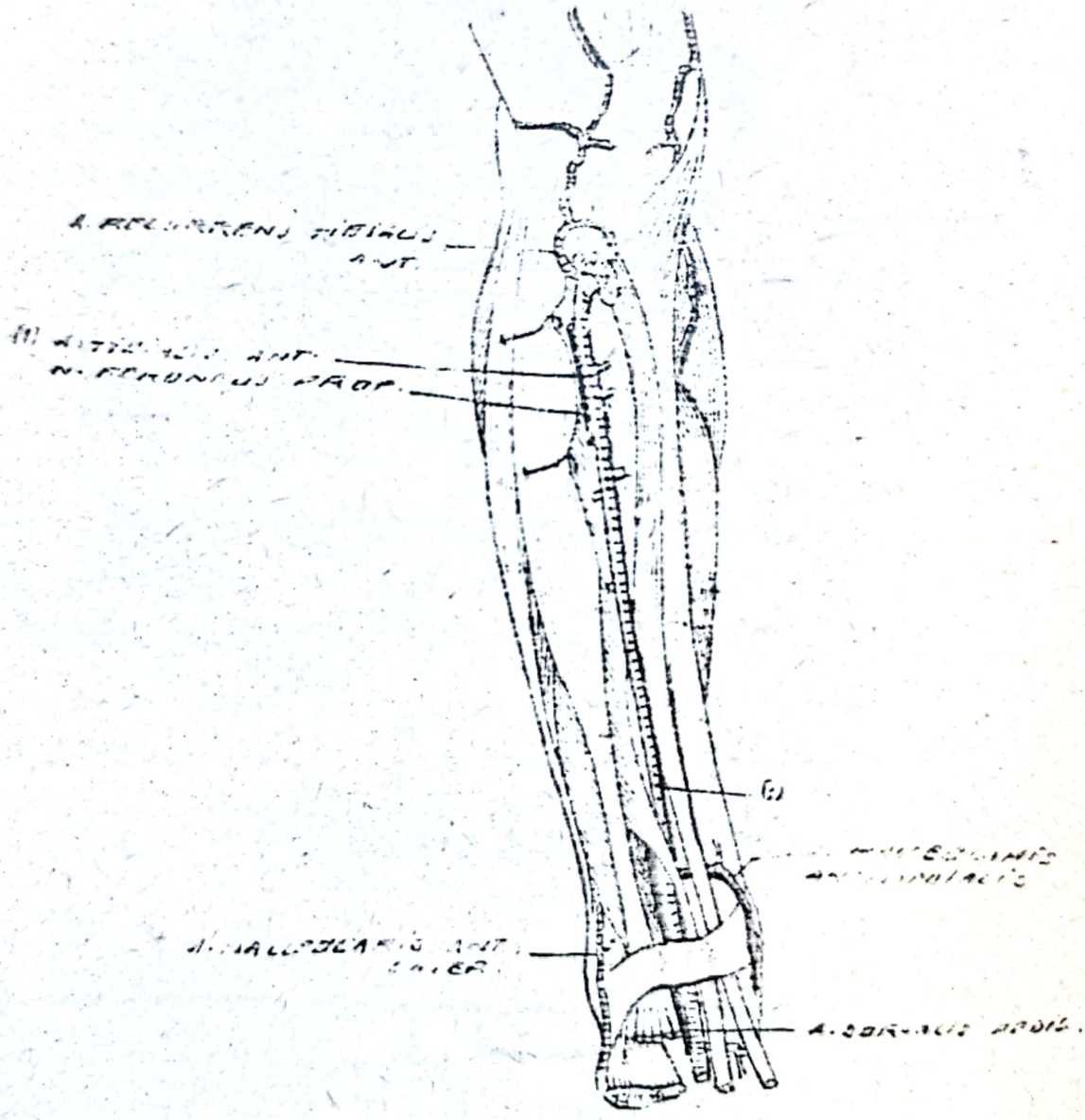

Fig.99 - Artera tibială anterioară.

şi extensori. In 1/4 inferioară, artera este

încrucişată înainte şi dinafară înăuntru de tendonul extensorului halucelui, care vine să se situeze intern. La gîtul piciorului artera trece posterior ligamentului frondiform.

Artera este întovărăşită de două vene, cu care împreună se află într-un canal fibros (Hyrtl); nervul tibial anterior este situat extern vaselor, apoi le încrucişează anterior, trecînd pe partea internă. Traiectul vaselor tibiale este reprezentat de o linie ce porneşte din gropiţa preperonieră (înăuntru capului peroneului) şi sfîrşeşte în porţiunea mijlocie a spaţiului intermaleolar.

Colaterale.

1. Recurenta tibială anterioară (a.recurrens tibialis anterior) naşte din tibială, imediat ce apare în loja gambieră antero-externă şi se îndreaptă în sus şi înăuntru mergînd printre tibie şi gambier anterior, furnizînd ramuri pentru acest muşchi şi reţeaua perirotuliană.

2. Musculare - care iau naştere în unghi drept din tibială şi sfîrşesc în muşchii din jur.

3. Maleolara internă (a.malleolaris anterior medialis) ia naştere la 2-3 cm deasupra articulaţiei tibio-tarsiene, de unde se îndreaptă în jos şi înăuntru, trece pe sub gambierul anterior şi ajunge la maleola internă, unde dă ramuri

cutanate şi profunde pentru articulaţii.

4. Maleolara externă (a.malleolaris anterior lateralis) naşte la acelaşi nivel cu precedenta şi se îndreaptă înafară şi în jos pe sub tendonul extensorului comun, ajungînd la maleola externă unde dă ramuri cutanate, articulare şi calcanean (pentru partea externă).

## ARTERA PEDIOASA ( a.dorsalis pedis)

Continuă tibiala anterioară şi sfîrşeşte la extremitatea posterioară a primului spaţiu interosos, pe care-l traversează vertical, anastomozîndu-se prin inosculaţie cu plantara externă. Este relativ superficială şi accesibilă, fiind acoperită de o dublă foiţă aponevrotică (dorsală a piciorului şi a pediosului) şi situată pe planul osos, avînd intern tendonul extensorului halucelui şi extern pediosul, care o acoperă puţin la partea inferioară.

Colaterale.

1. Dorsala tarsului (a.tarsea lateralis), naşte la nivelul scafoidului şi se îndreaptă către marginea laterală a piciorului, trecînd pe sub pedios, unde se anastomozează cu peroniera anterioară ram din plantara externă şi dorsala metatarsului; ea emite ramuri cutanate, musculare şi osteo-articulare.

2. Dorsala metatarsului(a.arcuata) se desprinde la nivelul articulației metatarso-cuneene, de unde se dirijează către marginea externă a piciorului, pe sub pedios, descriind o arcadă cu concavitatea în sus. Din concavitatea ei pornesc ramuri care se anastomozează cu similarele lor

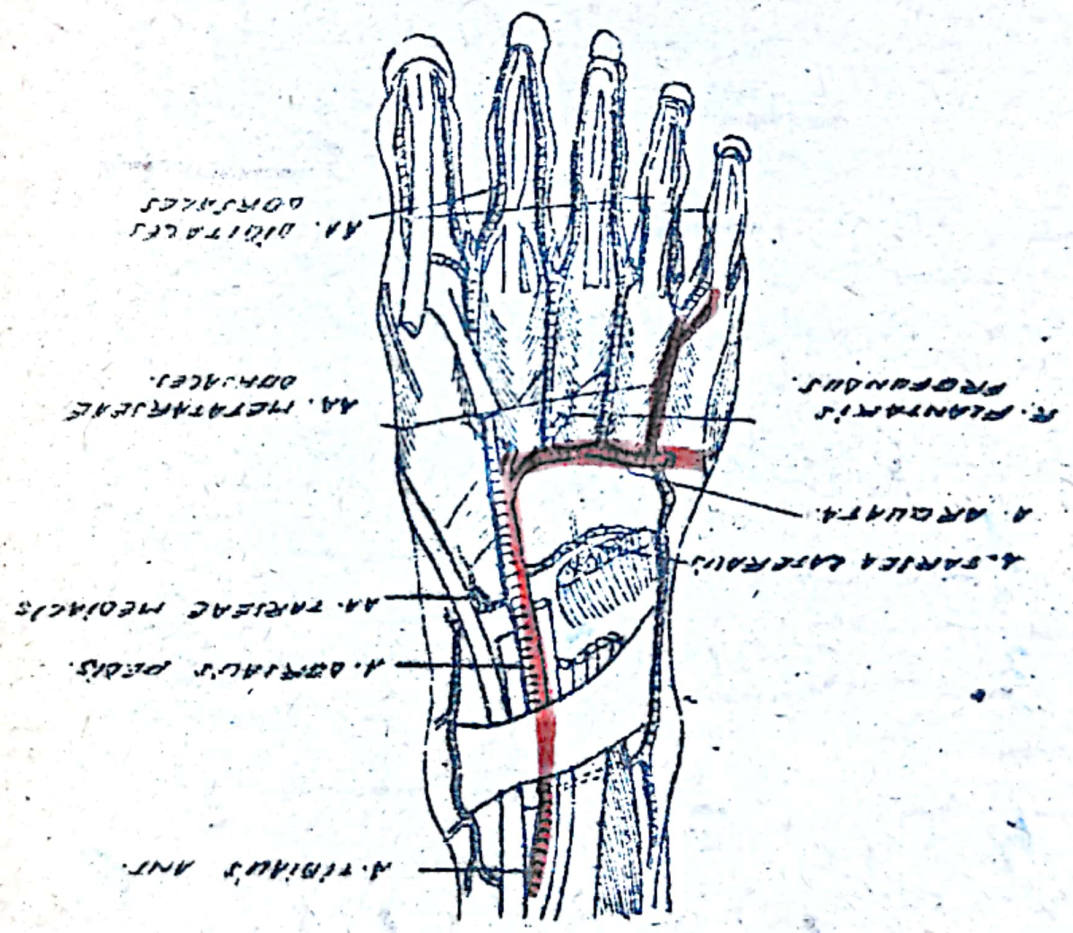


Fig.100 - Arterele de pe fața dorsală a piciorului.

din dorsala tarsului. De pe convexitate se desprin interosoasele dorsale (ss.metatarsiene dorsales) a ultimilor trei spaţii interosoase, care se terminã la baza degetelor prin cîte douã ramuri, colateralele dorsale ale degetelor.(ss.digitales dorsales). Fiecare interosoasã se anastomozeazã la cele douã extremitãţi ale spaţiului interosos cu arterele regiunii plantare prin perforantele anterioare şi posterioare. Prima interosoasã naşte din pedioasã înainte ca ea sã traverseze primul spaţiu, iar perforanta posterioarã a acesteia este reprezentatã de terminarea pedioasei.

## TRUNCHIUL TIBIO-PERONIER.

Reprezintã ramul posterior de bifurcaţie al arterei poplitee; are o lungime de circa 4-5cm şi se întinde de la inelul solearului pînã la bifurcarea în tibiala posterioarã şi peroniera. Este situat între gambierul posterior şi soleu, fiind întovãrãşit de douã vene şi postero-extern de nervul tibial posterior. In traiectul sãu emite o serie de ramuri musculare, artera nutritivã a osului şi unii descriu o arterã recurentã tibialã internã, care se îndreaptã spre partea internã a tuberozitãţii tibiale interne, unde se anastomozeazã cu articularea inferioarã şi internã.

## ARTERA PERONIERA (a.peronea )

Este ramul extern de bifurcaţie a trunchiului tibio-peronier, situat între cele două planuri musculare a lojei posterioare a gambei. La început coboară oblic în jos şi înafară pe gambierul posterior, apoi vertical, pe faţa internă a peroneului sub flexorul propriu al halucelui şi pe ligamentul interosos, sfîrşind în 1/4 inferioară a gambei, unde se bifurcă într-o peroniera anterioară şi alta posterioară (rr.malleolares laterales). Artera este însoţită de două vene şi-i înconjurată îndărăt, în porţiunea oblică de nervul tibial posterior.

Pe traiectul ei, peroniera dă artera nutritivă a peroneului (a.nutricia fibulae) şi o mulţime de ramuri musculare.

Peroniera anterioară traversează dindărăt înainte ligamentul interosos şi coboară pe faţa anterioară a articulaţiei tibio-tarsiene şi partea externă a regiunii dorsale a piciorului.

Peroniera posterioară, continuă direcţia peronierei, trece îndărătul maleolei externe şi sfîrşeşte pe faţa externă a călcîiului.

## ARTERA TIBIALA POSTERIOARA (a.tibialis posterior).

Se întinde de la bifurcaţia trunchiului tibio-peronier pînă la sanţul calcanean intern, unde

se împarte în arterele plantare internă şi externă. Artera are aceeaşi situaţie profundă ca şi peroniera, având iniţial o direcţie oblică în jos şi înăuntru, apoi verticală, fiind plasată pe gambie-

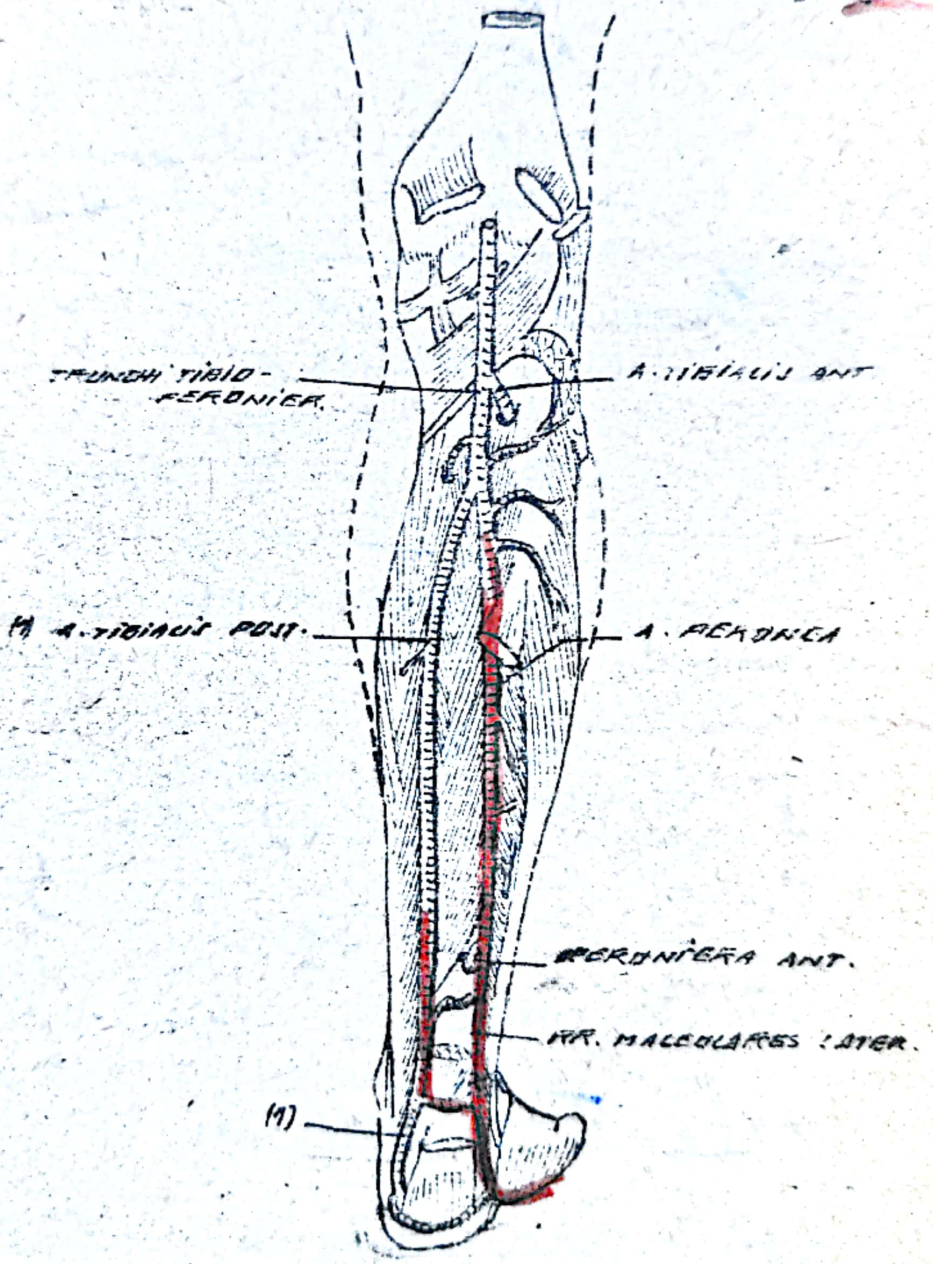


Fig.101 - Arterele de pe faţa posterioară a gambei.

rul posterior şi mai jos pe flexorul comun al degetelor, iar în partea inferioară a gambei se află la partea internă a tendonului lui Achille, acoperită de o dublă foiţă aponevrotică (superficială şi profundă) şi de piele.

Retro-maleolar intern şi în şanţul calcanean intern, tibiala se găseşte între tendoanele flexorului comun înainte şi a flexorului propriu al halucelui îndărăt. In traiectul său este însoţită de două vene şi flancată pe partea externă de nervul tibial posterior.

Colaterale.

1. Musculare pentru muşchii posteriori ai gambei;

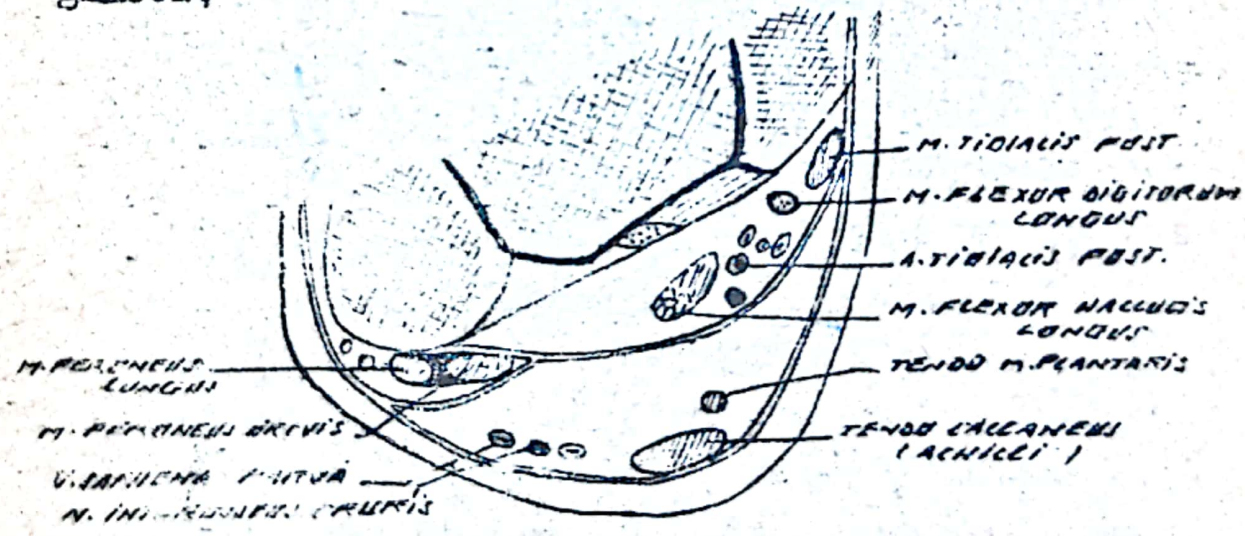


Fig.102 - Secţiune transversală prin gîtul piciorului.

2. periostice şi oscase;

3. anastomotice sau maleolare postero-interne (rr.mallelars mediales) nasc deasupra maleolei interne şi se îndreaptă înainte şi înăuntru către maleola internă pentru a se anastomoza cu maleolara internă din tibiala anterioară;

4. calcaneene (rr.calcanei) destinate regiunii postero-interne a călcîiului.

## ARTERELE PLANTARE

Artera plantară internă (a.plantaris medialis) ţine din santul calcanean intern pînă la capul metatarsianului I, unde se anatomozează cu colaterala internă a halucelui sau formează această colaterală. Artera, însoţită de două vene, merge între adductorul şi fascicolul intern a scurtului flexor al halucelui şi furnizează ramuri pentru muşchii din vecinătate.

Artera plantară externă (a plantaris lateralis) este mai voluminoasă ca precedenta şi de la origine se îndreaptă înainte şi înafară, mergînd între adductorul halucelui şi carnea patrată a lui Sylvius, apoi între flexorul scurt al degetelor şi carnea patrată pînă la baza metatarsianului V, de unde îşi schimbă direcţia spre înăuntru, descriind o curbă cu concavitatea posterior şi intern, ca să sfîrşească la

extremitatea posterioară a primului spaţiu, anastomozîndu-se cu pedioasa. In al doilea segment se

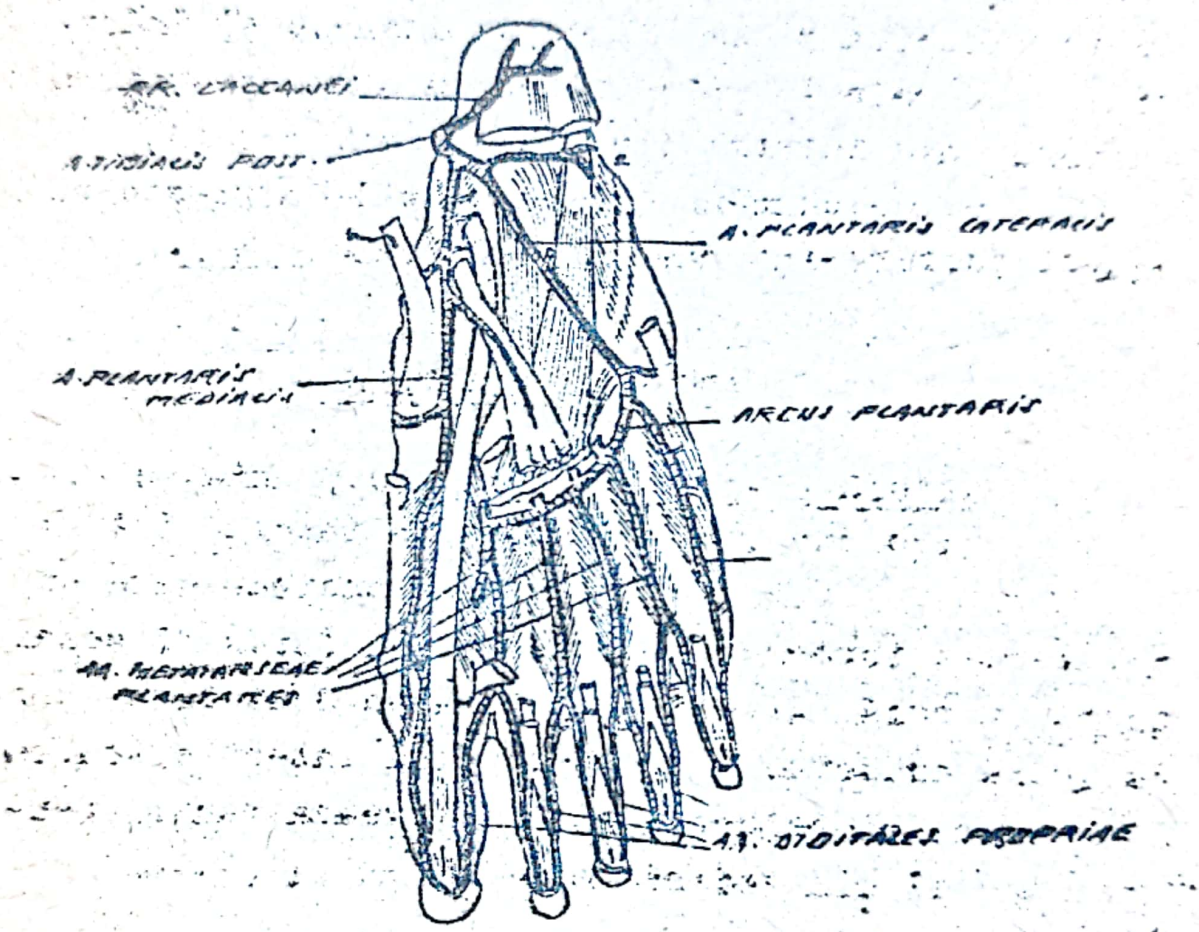


Fig.103 - Arterele plantare.

află pe planul interosoşilor, acoperită de partea oblică a abductorului halucelui. In traiectul ei este însoţită de două vene, iar nervul plantar extern se află intern ei, în prima porţiune.

Colaterale.

1. Musculare şi cutanate - care nasc din prima porţiune.

Colateralele principale se desprind din porţiunea a doua ( transversală) a plantarei externe.

2. Perforantele posterioare (rr.perforantes) se anastomozează cu interosoasele dorsale.

3. Colaterala externă a degetului mic se desprinde în momentul cînd plantara se îndreaptă înăuntru.

4. Interosoasele plantare a ultimelor trei spaţii (aa.metatarseae plantares) se anastomozează înainte cu interosoasele dorsale, prin perforantele anterioare şi se împart în colaterale digitale plantare.

5. Interosoasa primului spaţiu se naşte din plantara externă în momentul cînd se uneşte cu pedioasa.

ARTERA OBTURATORIE (a.obturatoria).

Este ram extrapelvin din hipogastrică, care iese din bazin prin canalul subpubian, însoţită de două vene şi nervul obturator. Ajungînd la faţa anterioară a coapsei, se termină bifurcîndu-se într-un ram intern şi altul extern.

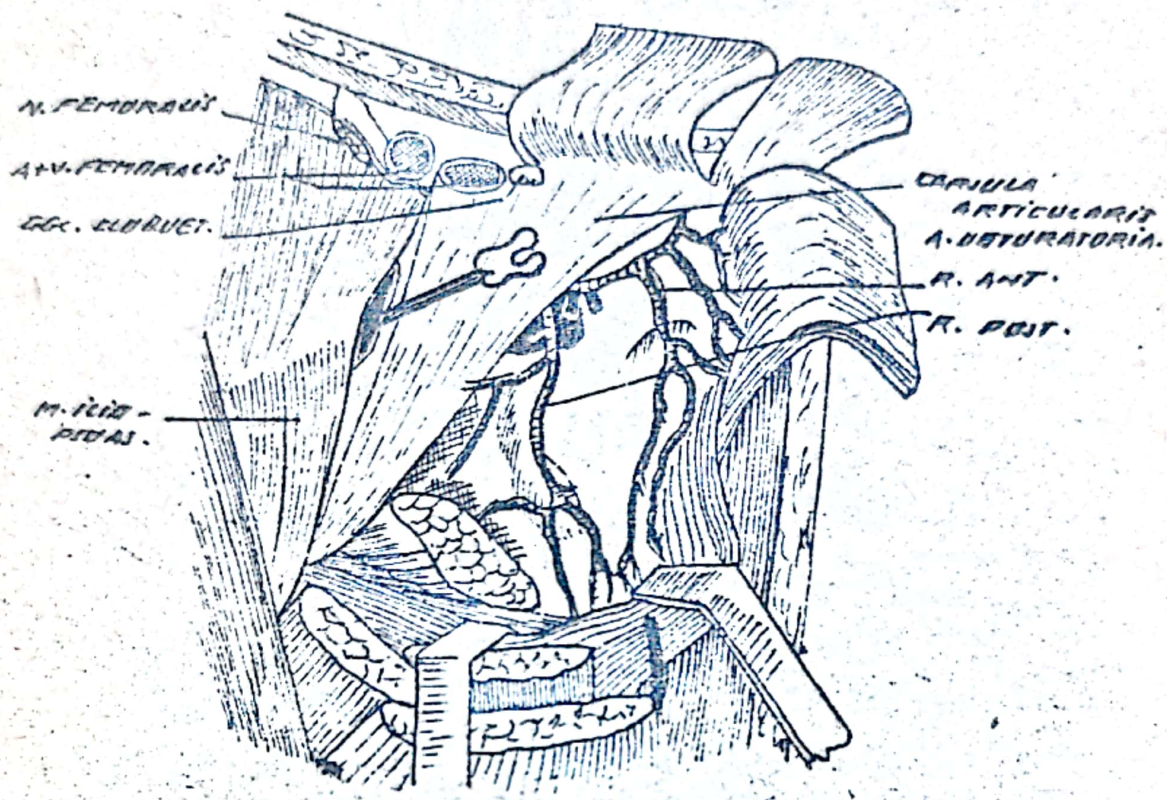


Fig.104 - Artera obturatorie.

Colaterale.

1. Musculare pentru iliac şi obturator intern.

2. Ramul retro-pubian (r.pubicus) care se anastomozează cu cel de partea opusă.

3. Ram anastomotic cu epigastrica.

Ramul intern (r.anterior) înconjoară marginea internă a găurii obturatorii şi vascularizează muşchiul obturator extern, dreptul intern şi adductorii; mai dă un ram pentru organele

genitale externe.

Ramul extern (r.posterior) - urmează în jos şi în urmă marginea externă a găurii obturatorii şi dă ramuri pentru muşchii vecini, un ram articular ( ramus acetabularis) care pătrunde prin canalul ischio-pubian în articulaţie, mergînd cu ligamentul rotund la capul femural.

## ARTERA FESIERA (a.glutea superior)

Este ram din iliaca internă şi iese din bazin împreună cu nervul fesier superior prin scobitura sciatică mare infrapiramidal. Ajunsă în regiunea fesieră se împarte într-un ram superficial (ram superficialis) care merge între fesierii mare şi mijlociu şi un ram profund (r.profundus) care se situiază între fesierul mijlociu şi mic.

## ARTERA ISCHIATICA (A.glutea inferior)

Are aceeaşi origine cu precedentele şi iese din bazin prin scobitura sciatică mare pe sub piramidal. Coborînd la partea superioară a feţei posterioare a coapsei, dă ramuri pentru gemenii superior şi inferior, obturator intern, patrat crural şi fesierul mare. Se anastomozează cu circumflexa din femurală şi perforantele.

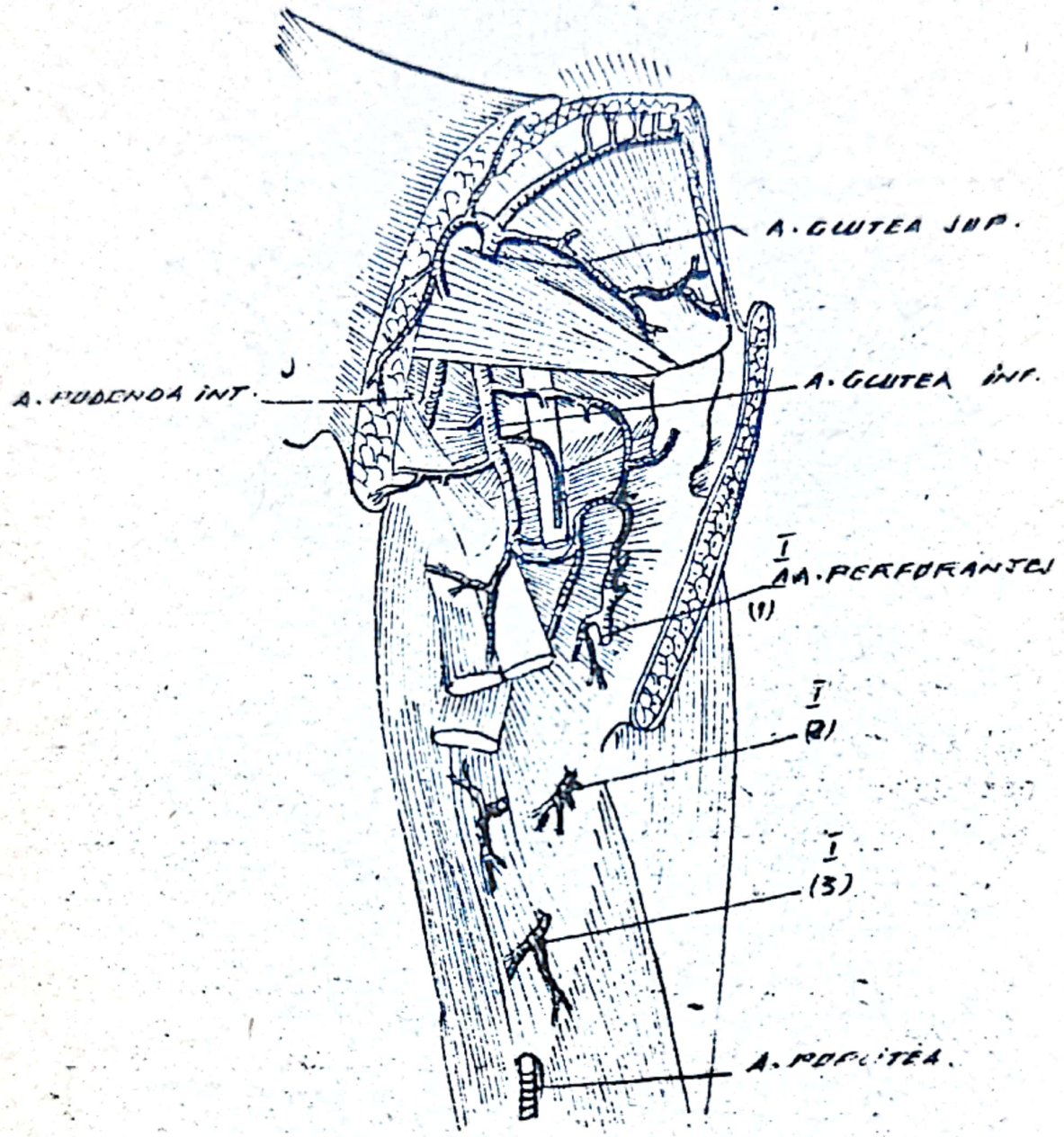


Fig.105 - Arterele regiunii fesiere şi ale feţei posterioare a coapsei.

## VENELE MEMBRULUI INFERIOR

Se deosebesc în superficiale şi profunde; cele profunde au aceiaşi dispoziţie, traiect, distribuţie ca şi arterele pe care le întovărăşesc, fiind câte două pentru fiecare arteră, înafară de artera poplitee şi femurală care au câte o singură venă. De menţionat că vena poplitee are aspect arterial.

Venele superficiale.

La nivelul piciorului, pe faţa plantară, este o reţea venoasă foarte bogată; însă calibrul venelor foarte redus, deoarece în poziţia în picioare, poziţie obişnuită a omului, planta suferă o presiune continuă. Bogăţia venoasă plantară a fost denumită sugestiv pingea venoasă de către Lejars (rete venosum plantare).

La baza degetelor se află o arcadă de volum mai mare, la care ajung venele digitale şi care, la nivelul spaţiilor digitale trimite o anastomoză (o venă interosoasă) la venele superficiale dorsale. Intreaga reţea plantară ajunge prin 10-12 trunchiuri în cele două vene marginale internă şi externă, ce reprezintă originea

venelor safenă internă şi externă respectivă. Trunchiurile venoase înainte de terminarea lor stabilesc anastomoze cu venele profunde.

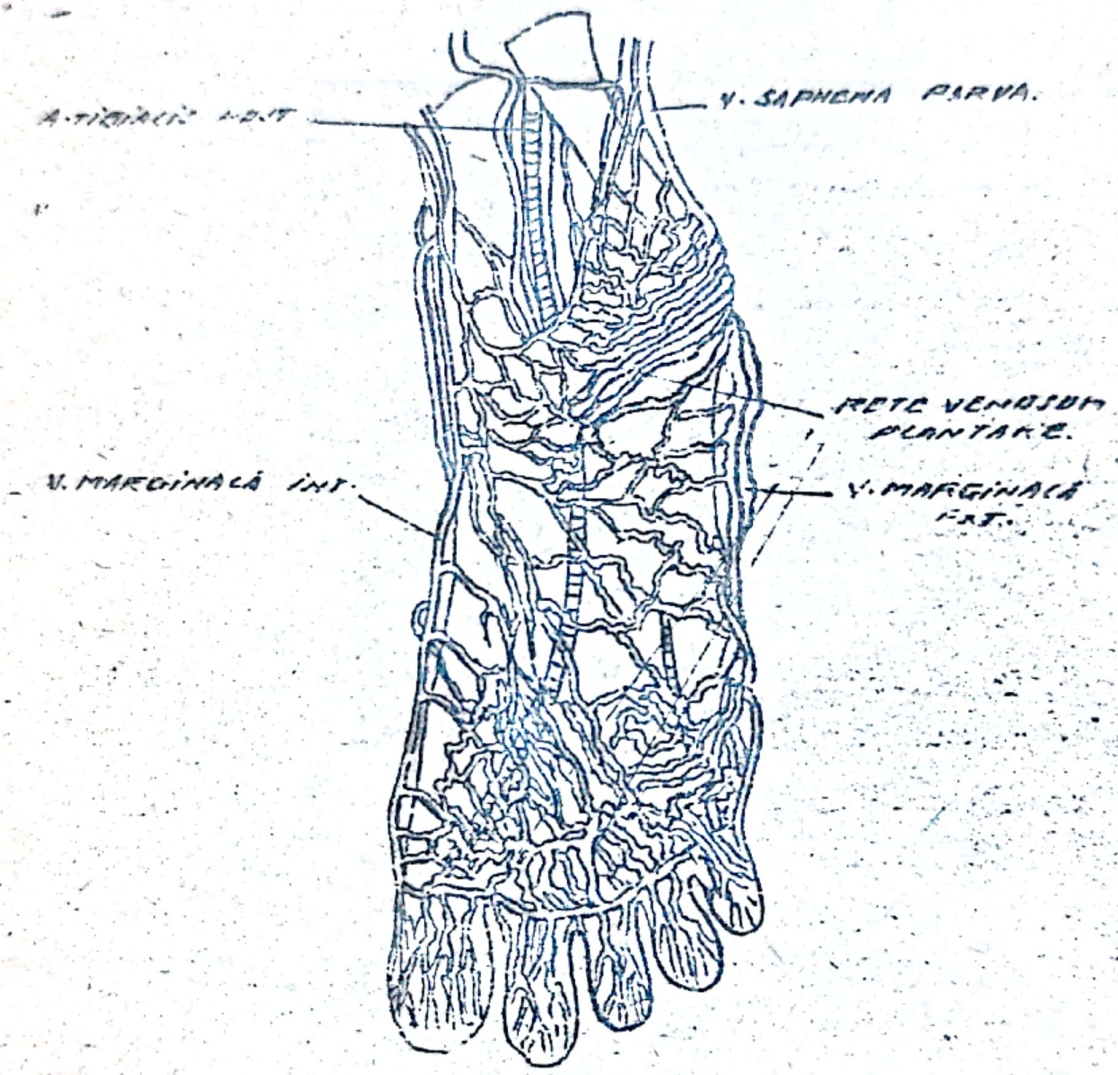


Fig.106 - Reţeaua venoasă a plantei.

Faţa dorsală, ca şi la mînă, prezintă vene mai numeroase şi de calibru mai mare, care deobicei iau aspectul unei arcade transversale cu

concavitatea îndreptată spre gambă; extremităţile ei se continuă cu două vene numite dorsale internă şi externă care se vor continua cu venele safene.

Safena externă (v. saphena parva) are originea în vena dorsală externă, merge retromaleolar extern, pe marginea externă a tendonului lui Achille,

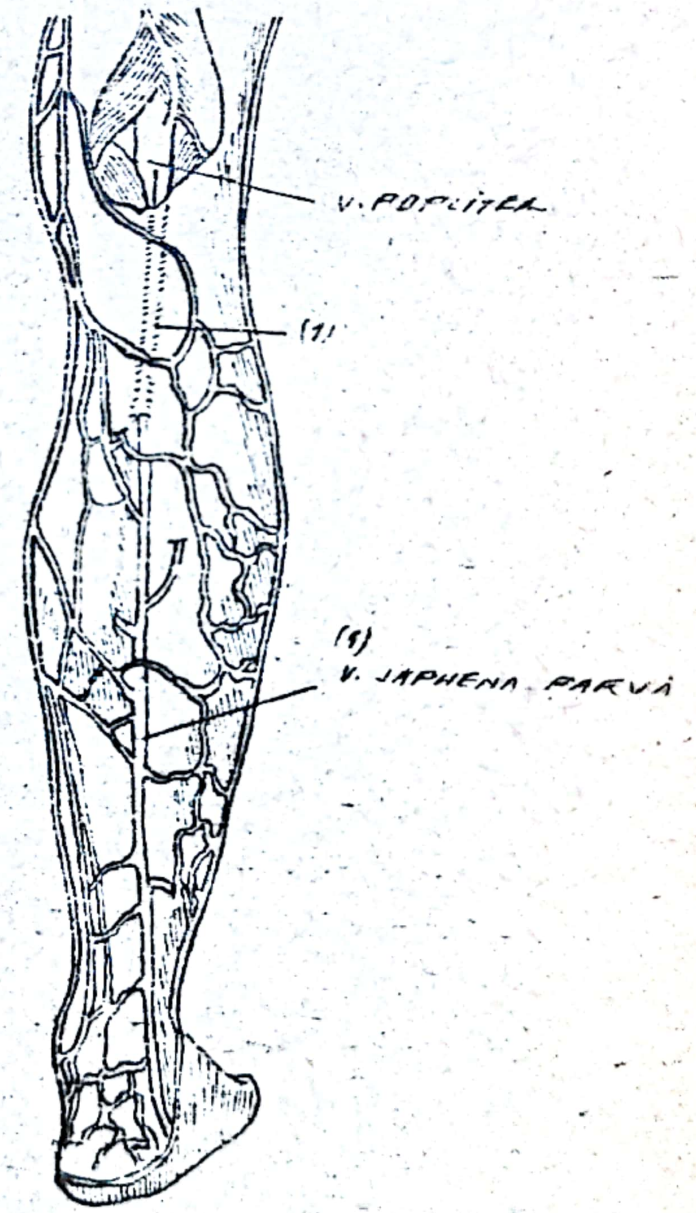


Fig.107 - Venele superficiale ale regiunii posterioare a gambei.

apoi pe mijlocul feţei posterioare a gambei pînă în spaţiul popliteu, unde se varsă în vena poplitee. Este superficială în 1/2 inferioară a gambei, iar în rest se află într-o dedublare a aponevrozei. In traiectul ei este întovărăşită de nervul cu acelaşi nume şi înainte de terminare trimite o anastomoză la safena internă.

Safena internă (v.saphena magna) - continuă vena dorsală internă, urcînd premaleolar intern, pe faţa internă a tibiei, a genunchiului, antero-internă a coapsei pînă la 3-4 cm sub arcada crurală, unde se îndreaptă îndărăt descriind o cîrjă (cróşă), străbate aponevroza şi se varsă în vena femurală. Orificiul prin care trece crosa este îngroşat la partea inferioară de ligamentul falciform a lui Allan Burns (Hey).

La vena safenă ajung venele superficiale ale membrului inferior şi subcutanatele abdominale. Ele sînt bogate în valvule, a căror număr scade cu vîrsta, atrofiindu-se.

Cele două reţele venoase superficială şi profundă, sînt legate între ele prin numeroase anastomoze, care au importanţă în circulaţia venoasă.

Dilatarea patologică a acestor vene poartă numele de varice.

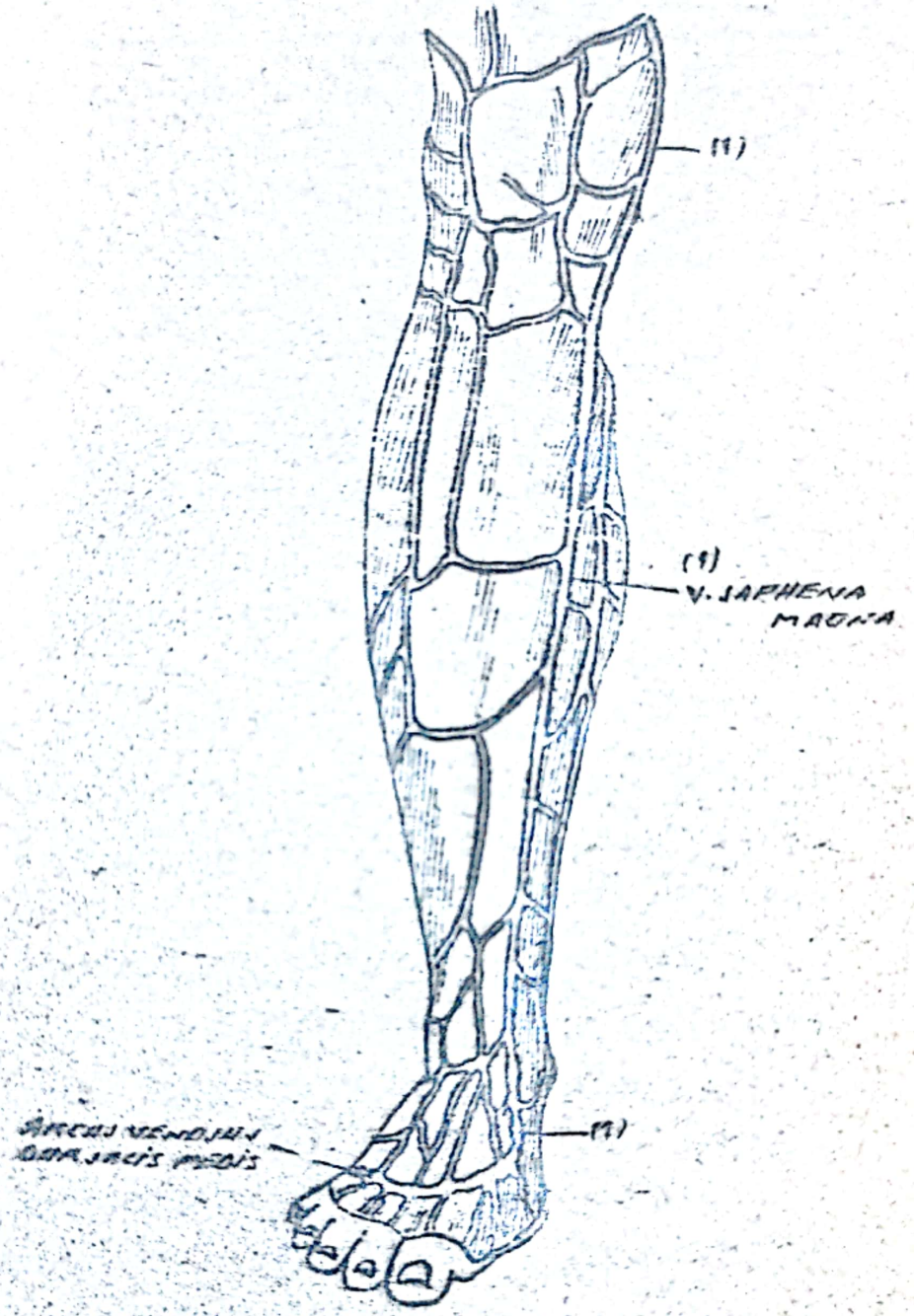


Fig.108 - Venele superficiale ale gambei.
Vedere anterioară.

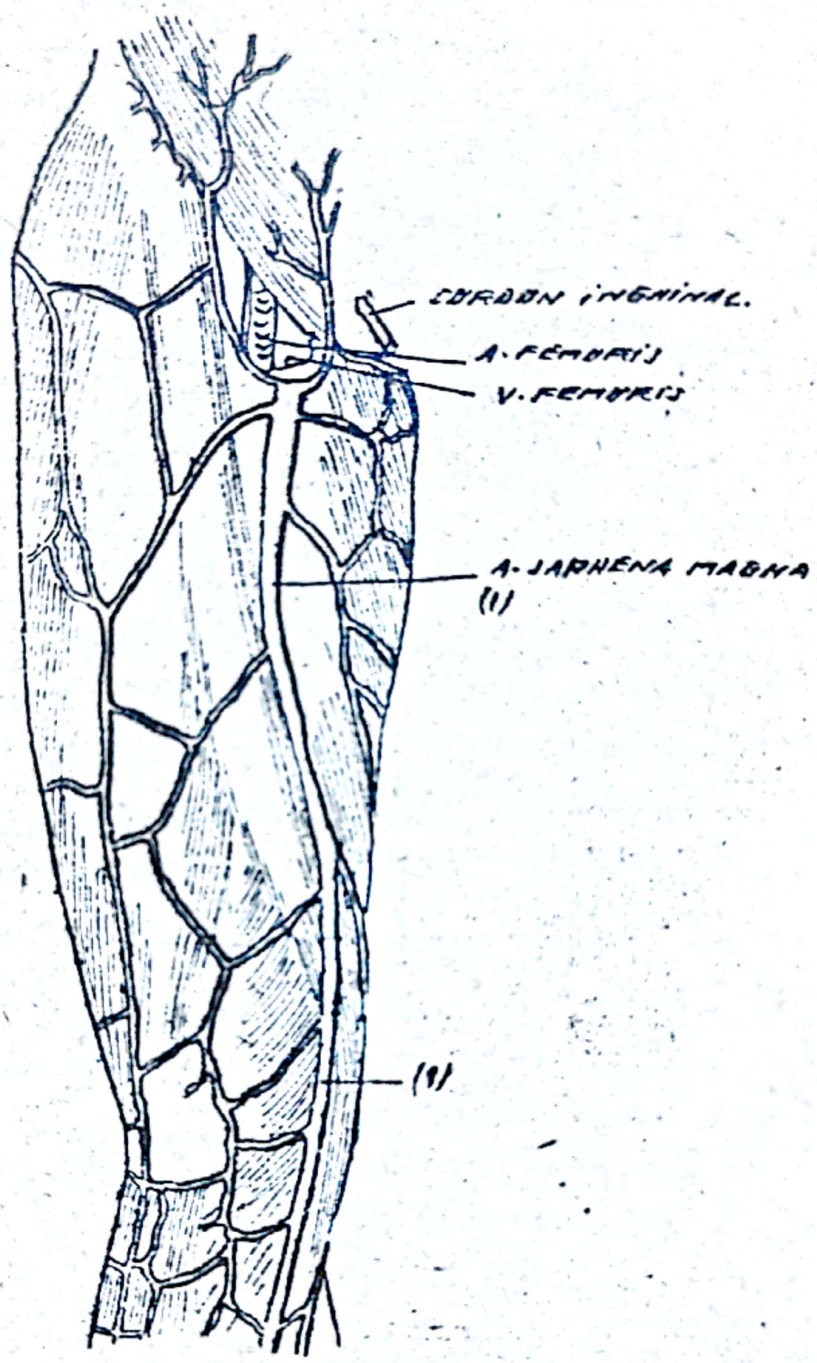


Fig.109 - Venele superficiale ale coapsei.
Vedere anterioară.

## LIMFATICELE MEMBRULUI INFERIOR

Sînt reprezentate de vase şi ganglioni limfatici care se deosebesc în:

A. Superficiale.

B. Profunde.

A. Vasele limfatice superficiale (vasa lymphatica superficialia) alcătuiesc aferentele şi eferentele ganglionilor limfatici, de aceea vom prezenta mai întîi ganglionii limfatici (nodus lymphaticus) şi apoi vasele tributare lor.

Ganglionii inghinali - ai stinghiei - (nodi lymphatici inguinales) în număr de 10-15 sînt situaţi în triunghiul lui Scarpa. Volumul lor variază, de la un bob de mazăre la o migdală, iar forma este elipsoidală, cei superiori (nodi lymphatici inguinales superficiales) avînd axul mare paralel cu arcada crurală, iar cei inferiori cu axul coapsei; ganglionii mijlocii au o formă sferoidală.

Quenu împarte aceşti ganglioni după situaţia lor în raport cu vărsarea safenei interne în patru grupe: supero-interni, supero-externi, infero-interni şi infero-externi.

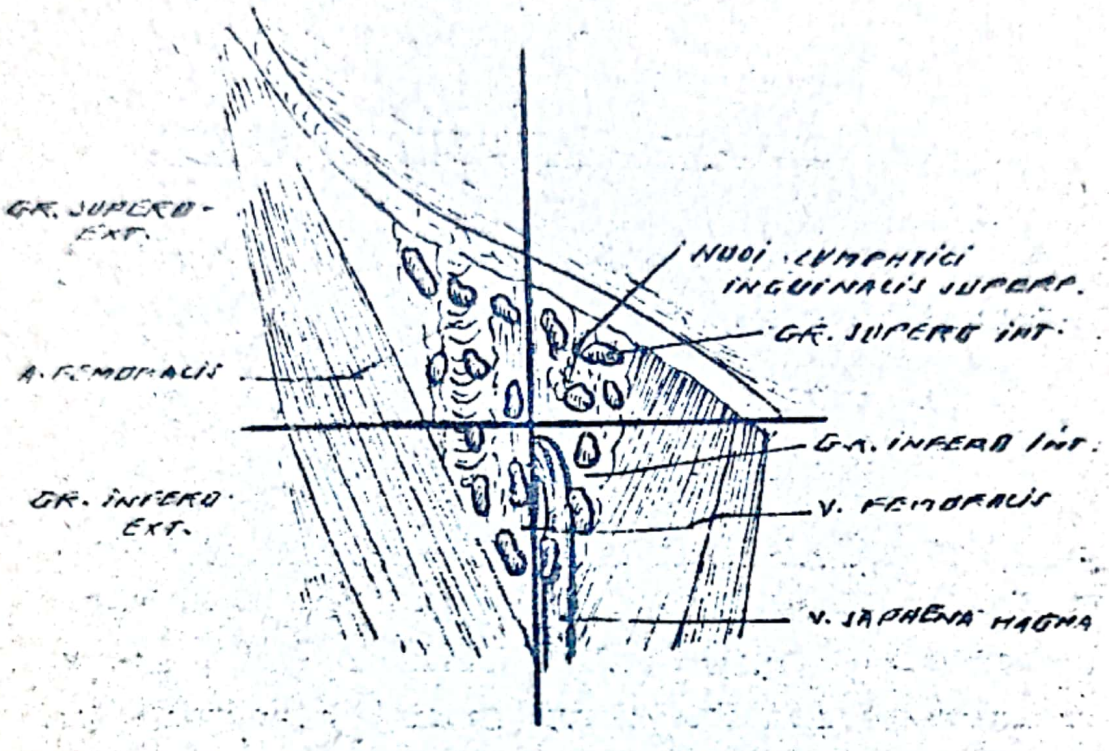


Fig.110 - Ganglionii inghinali.

Aferentele ganglionilor stinghiei - drenează limfa de la: a) membrul inferior, b) perineu şi c) peretele abdominal subombilical.

a) Cu excepţia a 3-4 trunchiuri care întovărăşesc safena externă şi se varsă în ganglionii poplitei, toate celelalte vase ale membrului inferior conduc limfa la ganglionii inghinali. Reţeaua limfatică de la nivelul piciorului, mai bogată la plantă, se adună în trunchiuri, care întovărăşesc de obicei vena safenă internă, ajungînd la grupele ganglionare inferioare ale stinghiei. Vasele limfatice din regiunea fesieră se

îndreaptă cele externe la grupul ganglionilor supero-externi şi cele interne la grupul ganglionilor supero-interni.

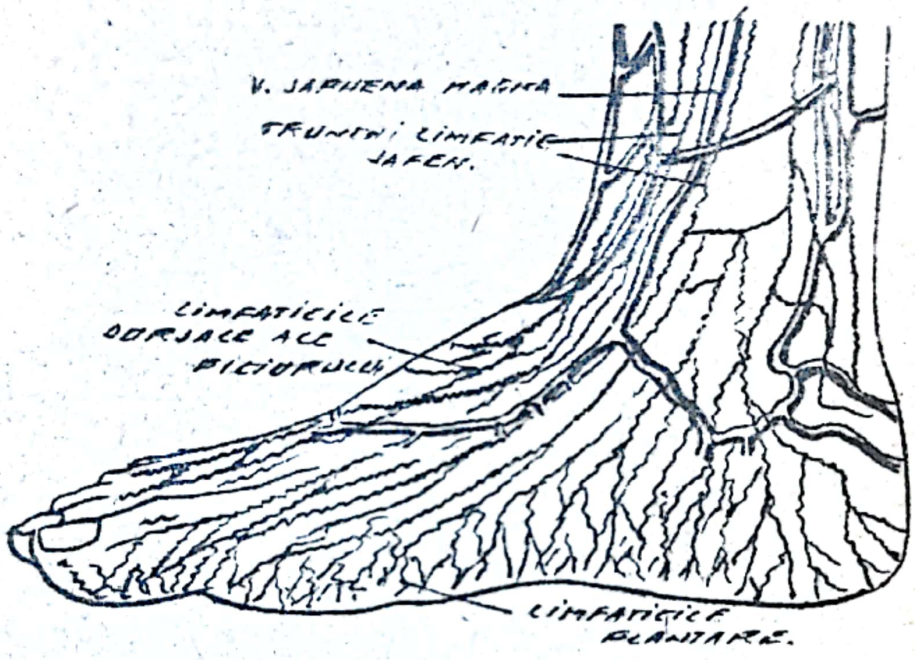


Fig.111 - Limfaticele superficiale ale piciorului. Vedere internă.

b) Limfaticele superficiale din regiunea perineală şi de la organele genitale externe ajung la grupul inghinal supero-intern.

c) Din planurile superficiale ale peretelui abdominal subombilical, limfa este drenată spre ganglionii superiori ai stinghiei.

Eferentele ganglionilor stinghiei străbat fascia cribriformis, ajungînd pe vasele femurale; de aici 2-3 trunchiuri care se află extern, merg pe artera femurală, trec prin inelul crural şi se termină în cei mai externi ganglioni iliaci externi; 3-4 trunchiuri mijlocii întovărşesc vena femurală şi ajung la ganglionii iliaci externi mijlocii; cea mai mare parte din trunchiuri se îndreaptă la ganglionii inghinali profunzi (nodi lymphatici inguinales profundi), cărora le furnizează aferentele.

B. 1. Ganglionul tibial anterior (nodus lymphaticus tibialis anterior) este un mic ganglion situat pe traiectul vaselor tibiale anterioare, la partea lor superioară.

Vasele aferente sînt reprezentate de trunchiuri limfatice care întovărăşesc pedioasa şi tibiala anterioară. Aceste trunchiuri iau naştere din partea profundă a plantei, trec în regiunea dorsală prin primul spaţiu interosos ( ca şi artera pedioasă), de unde întovărăşesc vasele pedioase şi apoi tibiale anterioare, pînă la ganglionul tibial anterior.

Vasele eferente traversează ligamentul interosos şi ajung la ganglionii poplitei.

2. Ganglionii poplitei (nodi lymphatici poplitei) în număr de 4-8 sînt situaţi sub apone-

vrotic pe vasele poplitee; după situaţia lor pot fi numiţi: ganglion safen extern (la vărsarea safenei externe în vena poplitee), intercondilieni (la nivelul condililor) şi supracondilieni (deasupra condililor).

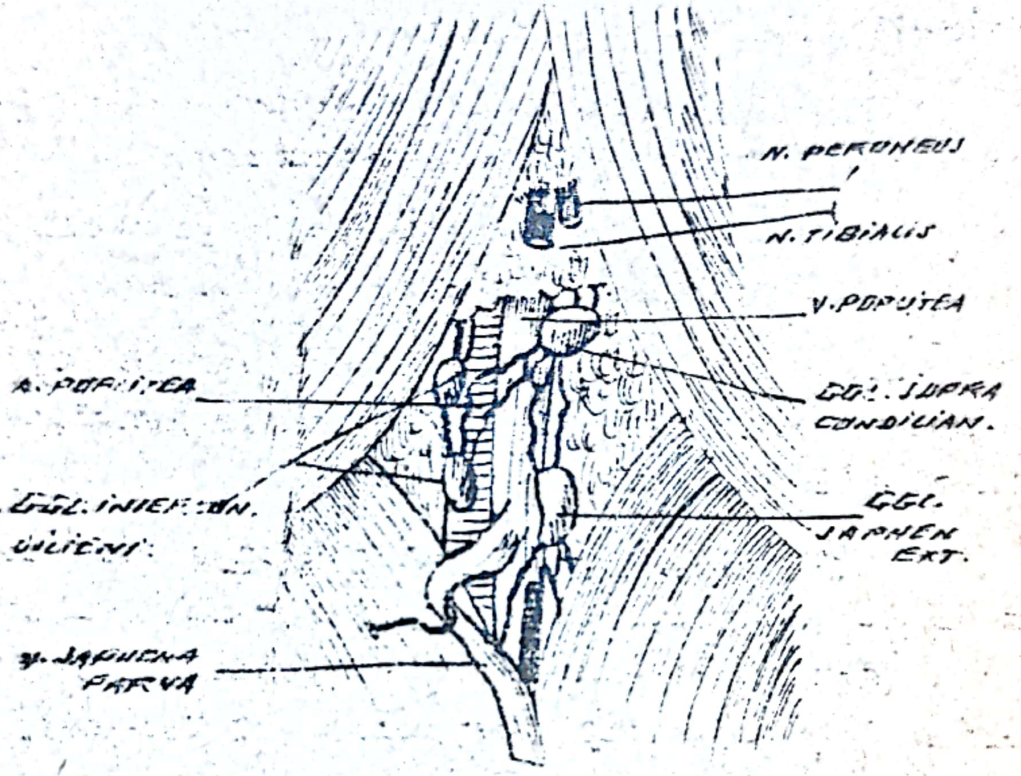


Fig.112 - Ganglionii poplitei.

Vasele aferente sînt reprezentate de mai multe căi limfatice:

- aferentele ganglionului tibial anterior;
- safen extern - care are originea pe mar-

ginea externă a picierului şi faţa posterioară a talonului, de unde se reunesc în 2-3 trunchiuri, care întovărăşesc vena safenă externă;

- tibiale posterioare care provin din regiunea plantară şi gambieră posterioară întovărăşind vasele tibiale posterioare;

- peroniere, provin din regiunea posterioară a gambei, mergînd pe vasele peroniere;

- articulare, de la articulaţia genunchiului şi urmează traiectul vaselor articulare.

Vasele eferente întovărăşesc vasele poplitee, apoi pe cele femurale, ajungînd la ganglionii inghinali profunzi.

3. Ganglionii inghinali profunzi sînt în număr de 2-3 şi ocupă 1/3 internă a canalului crural; unul din ei este aplicat pe ligamentul lui Gimbernat şi este numit ganglionul lui Cloquet.

Vasele aferente ale acestui grup sînt reprezentate de: 1) eferentele ganglionilor poplitei, 2) unele eferente ale ganglionilor inguinali superficiali şi 3) toate celelalte limfatice profunde ale membrului inferior, care provin de la masele musculare, vase, periost şi urmează traiectul vaselor. Fac excepţie limfaticele feţei posterioare a coapsei care se duc la ganglionii hipogastrici.

Vasele eferente merg unele la ganglionii

iliaci externi (grupul extern) și la hipogastrici (grupul intern).

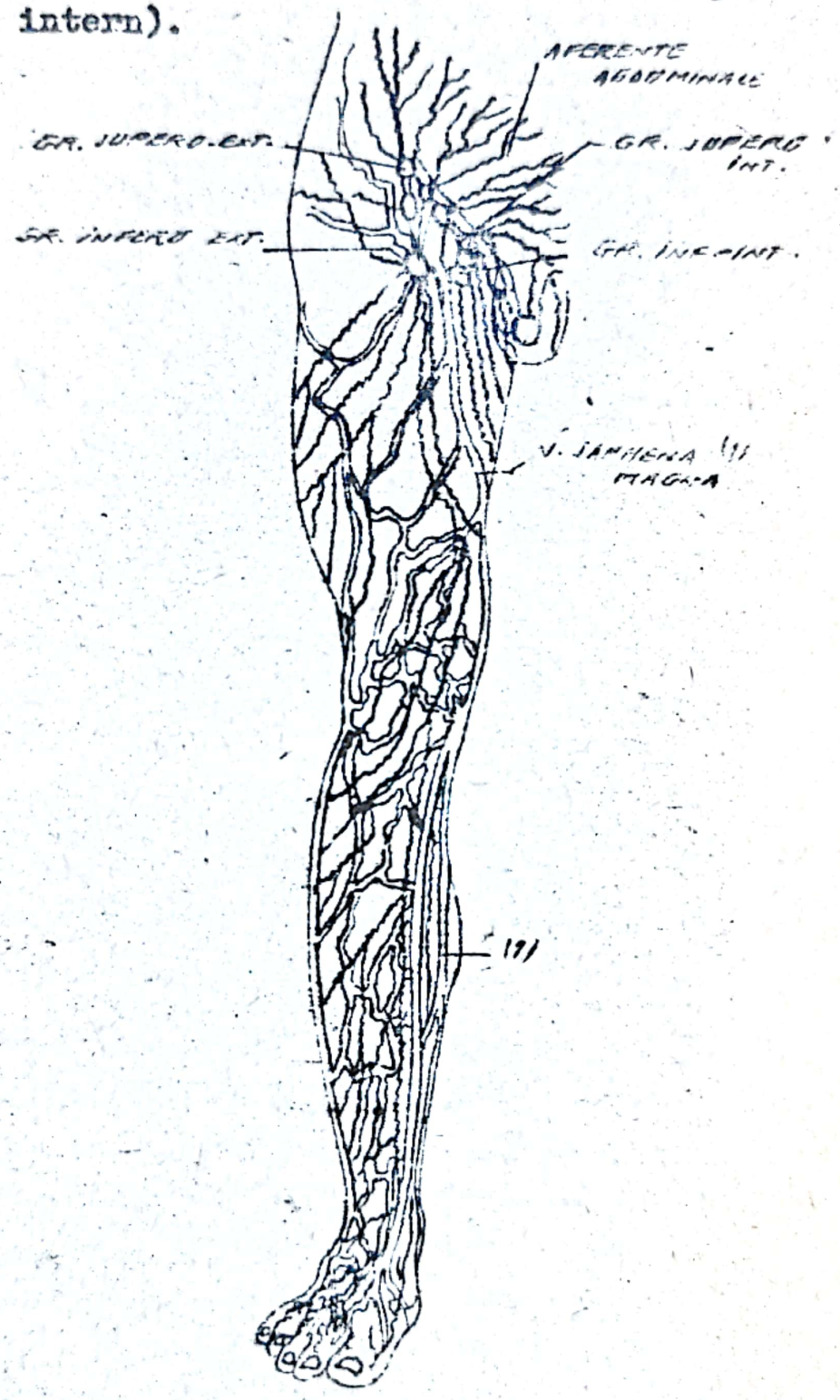


Fig.113 - Limfaticele membrului inferior. Vedere anterioară.

# N E V R O L O G I E

Inervaţia membrului inferior este realizată de două plexuri: lombar şi sacrat; acesta din urmă inervează tot membrul inferior cu excepţia regiunii antero-interne a coapsei şi pielea din regiunile antero-internă a genunchiului şi antero-internă a gambei, care sînt inervate de plexul lombar.

## PLEXUL LOMBAR (plexus lumbalis)

Rezultă din anastomoza ramurilor anterioare a primilor trei nervi lombari şi parţial din a patra. El conţine atît fibre efectorii şi receptorii de relaţie, cît şi vegetative.

### Formarea plexului.

Ramul anterior al primului nerv lombar, primeşte o anastomoză de la al 12-lea nerv intercostal şi apoi se trifurcă în 1 abdomino-genitalii mare şi 2 mic şi o 3 anastomoză pentru $L_2$.

Ramul anterior al celui de al doilea lombar, după ce primeşte anastomoza de la $L_1$ se împarte în trei ramuri: 1 femuro-cutanat şi 2 genito-crural, iar 3 al treilea coboară către $L_3$ şi se bi-

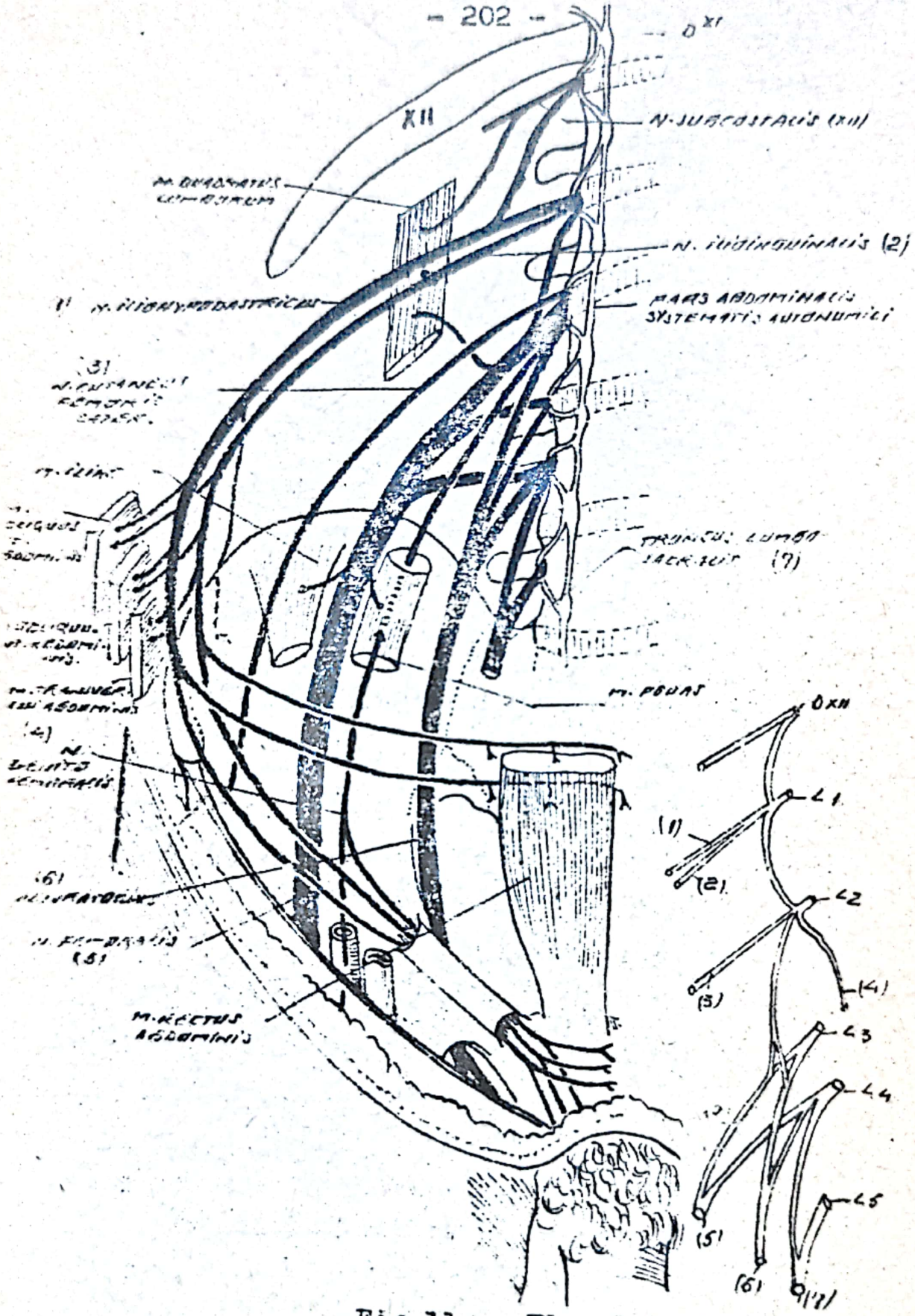


Fig.114 - Plexul lombar.

furcă anastomozîndu-se cu cele două ramuri ale lui $L_3$.

Ramul anterior a celui de al treilea lombar se divide în două ramuri, din care unul primește o anastomoză de la $L_2$ și apoi de la $L_4$ și formează nervul crural; a doua ramură după ce primește o anastomoză de la $L_2$ se unește cu un ram din $L_4$ și formează nervul obturator.

Ramul anterior al celui de al patrulea lombar se trifurcă, participînd printr-un ram la formarea cruralului, prin altul la formarea obturatorului și cel de al treilea se unește cu ramul anterior al celui de al cincelea lombar pentru a constitui trunchiul lombo-sacrat.

Raporte.

Plexul lombar se găsește în grosimea mușchiului psoas, unde vine în raport cu arterele lombare și vena lombară ascendentă.

Anastomoze - cu lanțul simpatic lombar prin ramurile comunicante, cu plexul sacrat și cel 12-lea intercostal.

Colateralele plexului lombar se disting în: a) scurte și b) lungi.

a) In prima categorie intră o serie de filete destinate mușchilor intertransversari, pătratului lombar și psoasului.

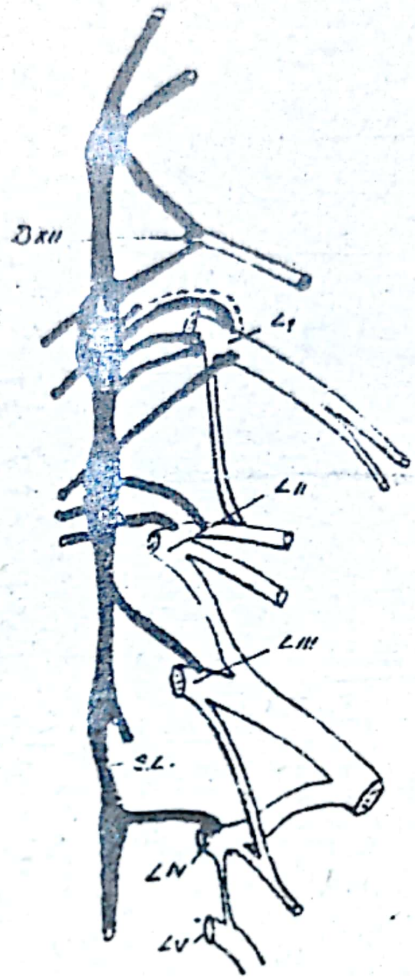


Fig.115 - Plexul lombar - anastomoze.

b) Ramurile colaterale lungi.

1. Abdomino-genitalul mare (n.iliohypogastricus) ($L_1$) traversează psoasul, trece pe faţa anterioară a patratului lombar, după care pătrunde între transvers şi oblicul mic, unde dă un ram cutanat lateral (perforant) şi sfîrşeşte prin a se împărţi într-un ram abdominal, care merge între cei doi oblici spre muşchiul drept abdominal şi altul genital, care se îndreaptă către organele genitale externe.

2. Abdomino-genitalul mic (n.ilioinguinalis) ($L_1$) are acelaşi traiect şi dispoziţie ca şi precedentul, faţă de care este situat mai jos, uneori putînd lipsi.

3. Femuro-cutanatul (n.cutaneus femoris lateralis) ($L_2$ - $L_3$) părăseşte psoasul pe faţa lui antero-externă şi se aplică pe iliac, după care părăseşte bazinul prin scobitura nenumită, pătrunzînd în grosimea aponevrozei tensorului fasciei lata şi după 2-3 cm devine subcutanat, împărţindu-se într-un ram fesier care se distribuie pielii din regiunea respectivă şi un ram femural pentru planurile superficiale din regiunea antero-externă a coapsei.

4. Genito-crurelul (n.genitofemoralis) ($L_2$) se degajează din psoas pe faţa lui anterioară, pe care alunecă mai întîi, apoi pe iliaca primitivă şi externă, ca puţin deasupra arcadei crurale să se împartă într-un ram crural (ramus femoralis), care ajunge pe vase în partea anterioară şi superioară a coapsei şi un ram genital (ramus genitalis), care parcurge canalul inghinal, ajungînd la organele genitale externe.

Ramuri terminale.

I. Crurelul (n.femoralis) ($L_2$, $L_3$, $L_4$) iese din psoas pe marginea lui externă şi parcurge şanţul format de psoas şi iliac, ca sub arcada crurală

să se împartă în ramurile sale terminale.

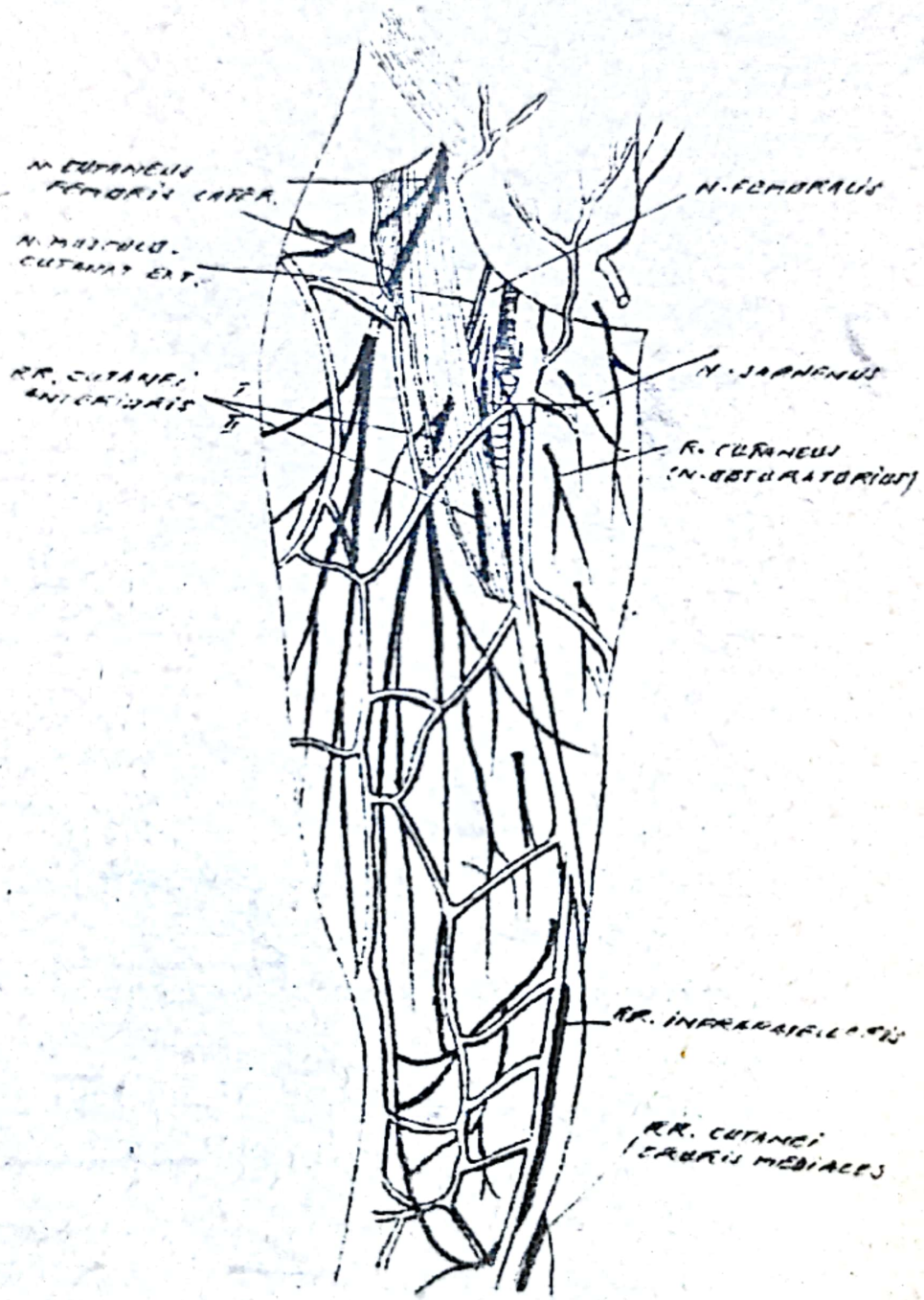


Fig.116 - Nervii superficiali ai regiunii anterioare ai coapsei.

În traiectul său pelvin cruralul emite ramuri pentru psoas şi iliac, pentru artera femurală şi pentru pectineu.

Ramurile terminale sînt în număr de patru şi se dispun pe două planuri: superficial (musculo-cutanatul extern înafară şi musculo-cutanatul intern înăuntru) şi profund (a quadricepsului înafară şi safenul intern înăuntru).

1. Musculo-cutanatul extern se dirijează în jos şi înafară între psoas iliac şi croitor şi se împarte în ramuri musculare pentru croitor şi cutanate. Acestea din urmă sînt în număr de trei: perforant superior, mijlociu şi accesorul safenului intern.

Primul este situat sub croitor a cărui margine internă o perforează, apoi aponevroza femurală în 1/3 superioară a coapsei şi coboară pe faţa anterioară a coapsei pînă la rotulă. Perforantul mijlociu străbate croitorul şi aponevroza în 1/3 mijlocie a coapsei, situîndu-se pe faţa antero-internă a coapsei, pe care o străbate pînă la genunchi.

Accesorul safen intern se împarte într-un ram superficial sau satelitul safenei interne, pe care o întovărăşeşte pînă la partea internă a genunchiului şi altul profund sau satelitul arterei femurale, care pătrunde în teaca vaselor femurale şi întovărăşeşte artera pînă

la inelul celui de al treilea adductor.

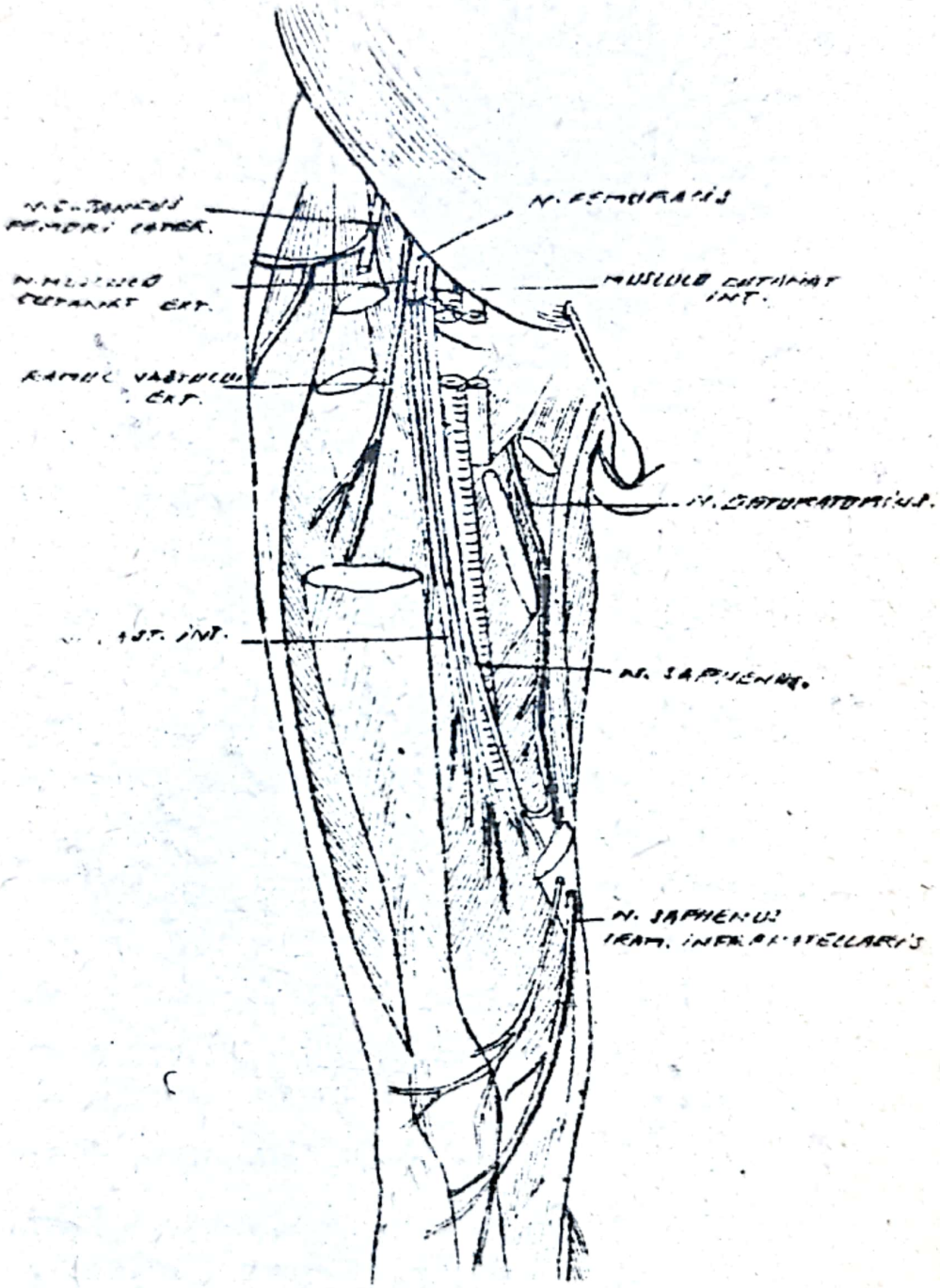


Fig. 1 7 - Nervii profunzi ai feţei anterioare a coapsei.

2. Musculo-cutanatul intern, imediat de la origine se împarte într-o serie de filete musculare şi cutanate, care traversează vasele femurale, unele înainte, altele îndărăt şi ajung la muşchiul pectineu şi mijlociul adductor, iar cele cutanate la pielea din partea supero-internă a coapsei.

3. Nervul quadricepsului (rr.musculares) se împarte în patru ramuri pentru fiecare din cele patru porţiuni constituiente ale quadricepsului:

a) nervul dreptului anterior, se îndreaptă înafară sub muşchiul cu acelaşi nume;

b) nervul vastului extern are aceeaşi direcţie cu precedentul, sfîrşind în vastul extern;

c) nervul vastului intern merge în jos şi înăuntru, paralel cu safenul intern şi se pierde în vastul intern;

d) nervul cruralului se desprinde de obicei din nervul vastului intern, coboară în interstiţiul dintre vaşti şi sfîrşeşte pe crural.

4. Safenul intern (n.saphenus) de la origine se dirijează în jos şi înăuntru către partea externă a tecii vaselor femurale, în care străbate la unirea 1/3 mijlocii cu cea superioară şi apoi merge pe faţa anterioară a arterei femurale pînă la inelul canalului femural. La

acest nivel părăseşte teaca femurală ieşind prin-tr-un orificiu propriu sau comun cu anastomotica mare şi apoi se împarte într-un ram rotulian, care

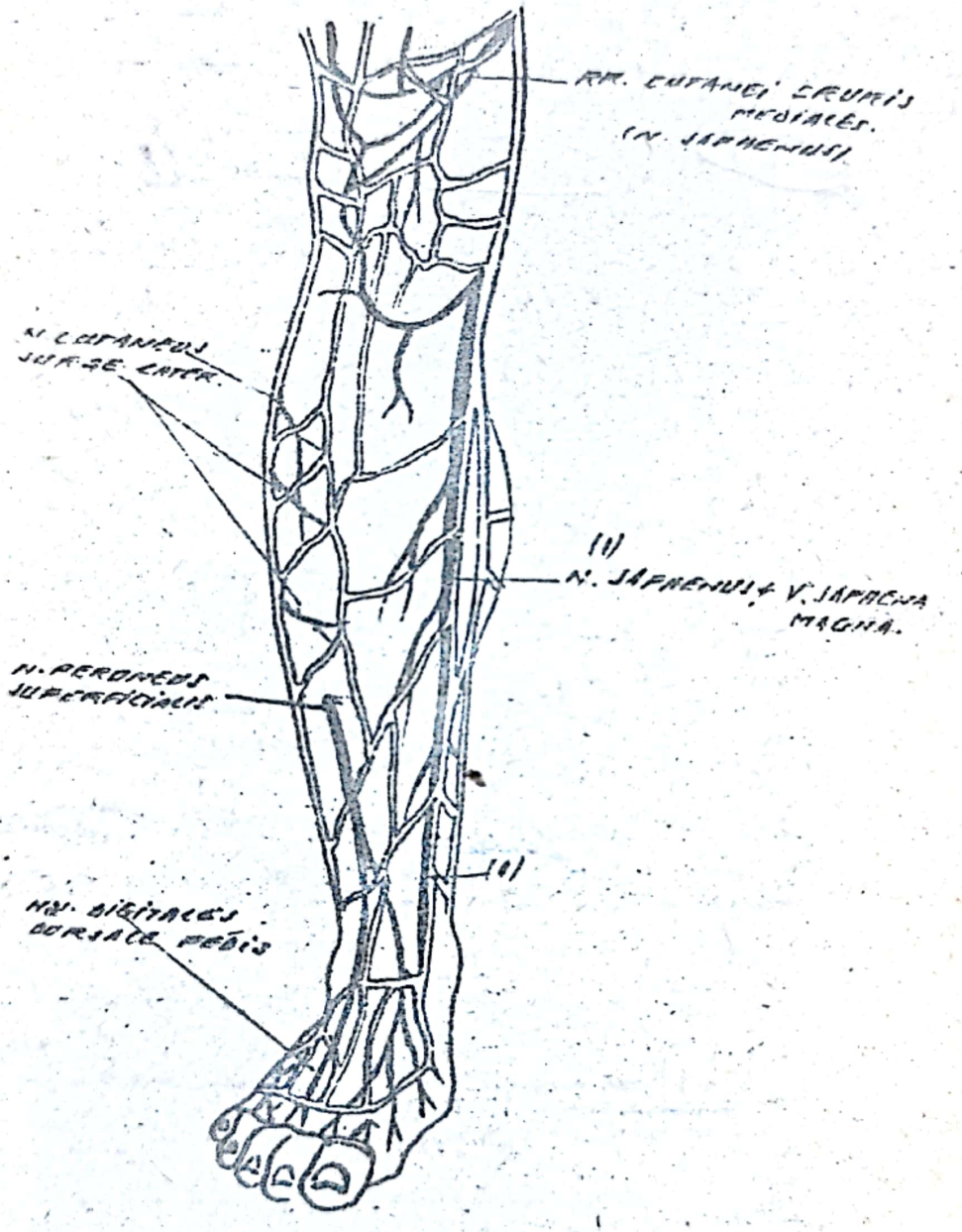


Fig.118 - Nervii superficiali de pe faţa anterioară a gambei.

perforează creiterul, constituind al treilea perforant şi se epuizează în regiunea retuliană şi altul gambier, care perforează aponevroza şi întîlneşte vena safenă internă pe care o întovărăşeşte pînă la articulaţia tibio-tarsiană.

II. Obturatorul (n.obturatorius) este al doilea ram terminal al plexului lombar; se degajează din psoas pe partea lui internă, încrucişează articulaţia sacro-iliacă, deasupra strîmtorii superioare, trece în unghiul de bifurcaţie a arterei iliace primitive, merge apoi pe faţa internă a bazinului puţin dedesubtul liniei nenumite, ajungînd în canalul subpubian. Aici, sau după ieşire, nervul se împarte în ramurile sale terminale; în traiectul său emite un ram pentru obturatorul extern.

Ramurile terminale se disting în superficial şi profund; cel superficial (r.anterior) este situat între muşchiul obturator extern şi pectineu, după care se insinuiază între adductorul mijlociu şi mic şi se împarte în patru ramuri pentru adductorul mijlociu, mic, drept intern şi un ram cutanat, care se distribuie la pielea de pe faţa internă a coapsei, putînd ajunge pînă la faţa internă a genunchiului. Ramul profund (r.posterior) pătrunde între adductorul mic şi mare şi dă ramuri pentru acesta din urmă, un filet pentru obturatorul extern şi pentru articulaţia şoldului şi chiar pentru a genunchiului.

## PLEXUL SACRAT ( plexus sacralis ).

Este o întreţesere nervoasă formată din trunchiul lombo-sacrat şi ramurile anterioare a primilor patru nervi sacraţi.

### Formarea plexului.

Trunchiul lombo-sacrat format din fuziunea ramului anterior a celei de a 5-a pereche lombară, cu o anastomoză de la $L_4$, coboară pe aripioara sacrată, articulaţia sacro-iliacă, trece pe sub vasele iliace interne, îndreptîndu-se oblic în jos şi înafară către scobitura sciatică mare.

Ramul anterior a primei perechi sacrate după ieşirea din sacru se îndreptă înafară şi în jos pe marginea superioară a piramidalului bazinului şi la nivelul scobiturii mari sciatice se uneşte cu trunchiul lombo-sacrat; vasele fesiere se găsesc în unghiul format de aceste trunchiuri nervoase.

Ramul anterior a celui de al doilea nerv sacrat, după ce iese din sacrum se împarte într-un ram superior, care se uneşte cu ramul precedent şi altul inferior, care se îndreaptă către al treilea sacrat.

Ramul anterior a celui de al treilea

nerv sacrat, după ieşirea din sacru merge pe marginea inferioară a piramidalului bazinului şi se uneşte cu ramul inferior din $S_2$.

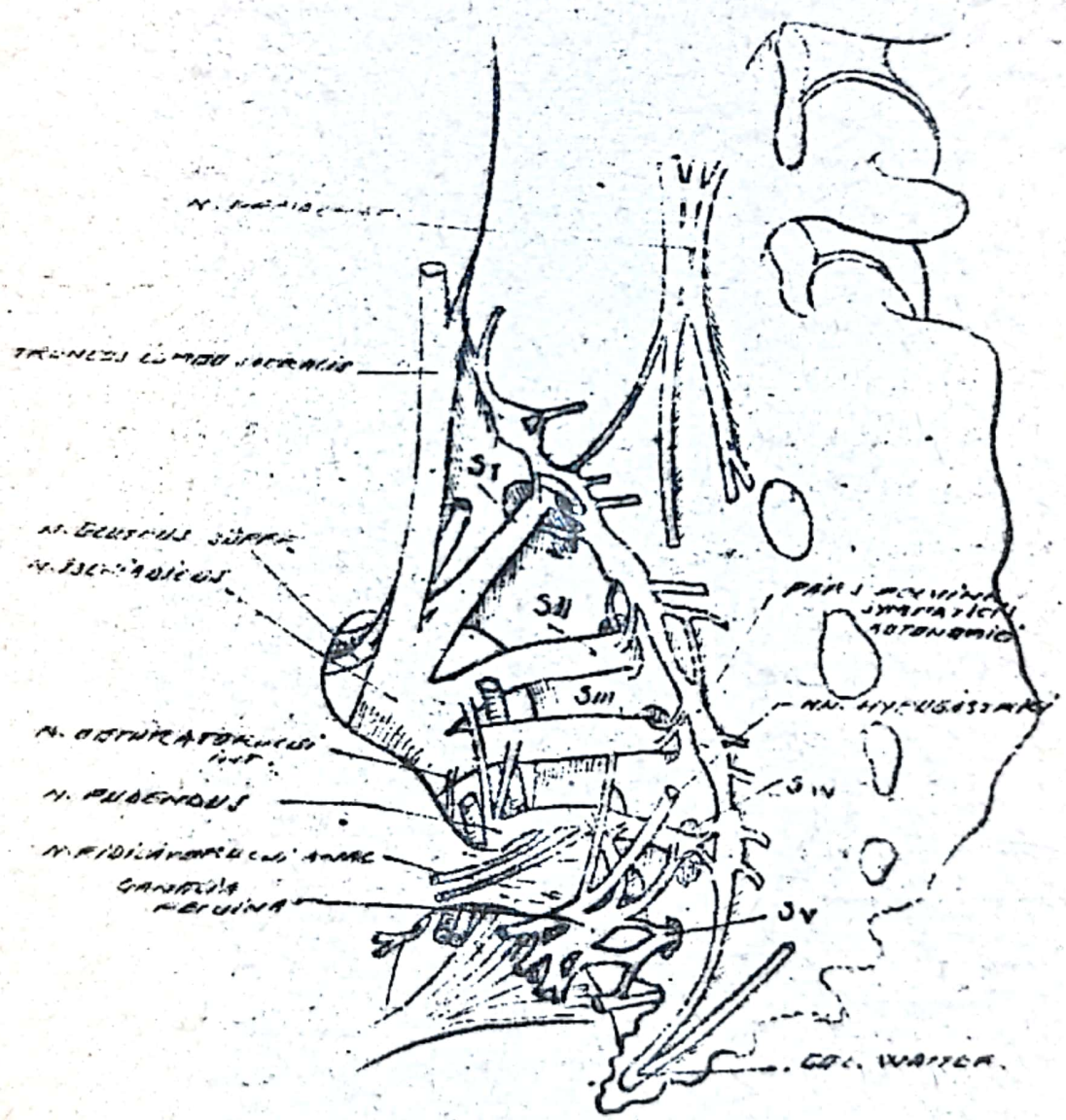


Fig.119 - Plexul sacrat şi ruşinos.

Ramul anterior al celui de al patrulea nerv sacrat se împarte în două ramuri: unul superior, care se unește cu $S_3$ și altul inferior ce se unește cu $S_5$; acesta din urmă aparține plexului sacro-coccigian.

In totalitate plexul sacrat are forma unui triunghi cu baza la sacru și vîrful la scobitura mare sciatică.

Unii autori împart plexul sacrat în plexul sacrat propriu zis și plexul ruşinos; primul fiind format din trunchiul lombo-sacrat, primul sacrat, cea mai mare parte din al doilea și o mică parte din al treilea și se distribuie la membrul inferior și centura pelvină. Plexul ruşinos este constituit din o mică parte din al doilea sacrat, majoritatea din al treilea și total din al patrulea și este destinat organelor genitale externe și viscerelor pelvine în asociere cu plexul hipogastric.

Raporte. Stă pe mușchiul piramidalul bazinului, acoperit de aponevroza lui și ia raporte cu hipogastrica și unele ramuri ale ei, cu fesiera superioară, sacratele laterale superioară și inferioară, ischiatica și ruşinoasa.

Anastomoze. Plexul sacrat se anastomozează cu plexul lombar, sacro-coccigian și lanțul simpatic sacrat.

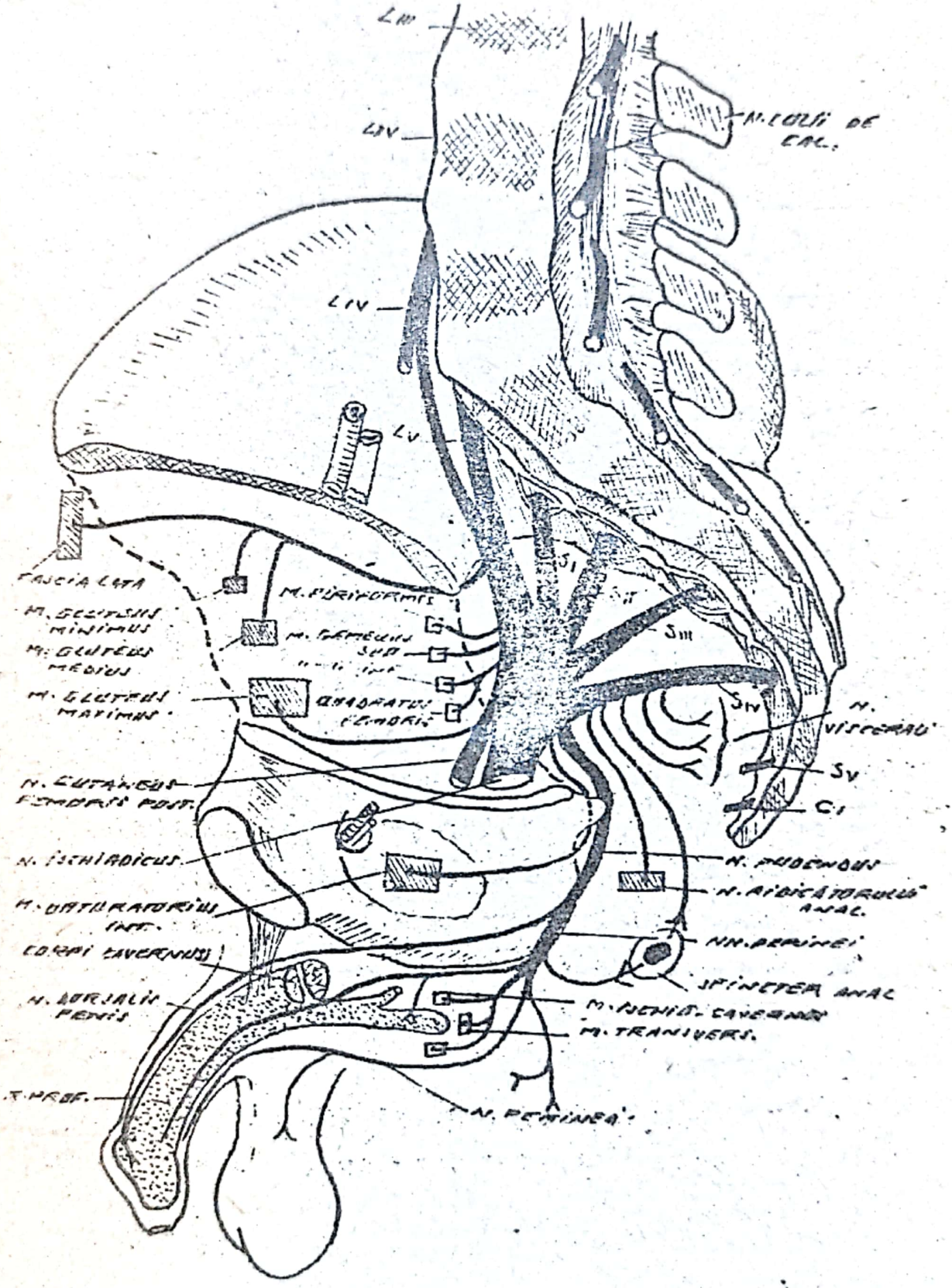


Fig.120 - Plexul sacrat şi coccigian.

Colateralele plexului sacrat pot fi împărţite în ramuri anterioare şi posterioare.

Colateralele anterioare, sau intrapelvine sînt în număr de cinci şi anume:

1. Nervul obturatorului intern şi a gemenului superior se desprinde de pe faţa anterioară a plexului, iese prin scobitura sciatică mare, înconjoară spina sciatică şi după ce emite un ram pentru gemenul superior (Quain), reintră în bazin şi se distribuie muşchiului obturator intern.

2. Nervul anal sau hemoroidal se desprinde de la marginea inferioară a plexului din al treilea şi al patrulea sacrat ca ram distinct sau de diviziune a ruşinosului intern. Iese din bazin prin scobitura sciatică mare, înconjură spina sciatică şi se dirijează prin fosele ischio-rectale către sfincterul anal şi tegumentul ce-l acoperă.

3. Nervul ridicătorului anal - ia naştere de la partea anterioară a plexului sacrat din a treia, uneori şi din a patra pereche sacrată, merge apoi pe faţe superioară a muşchiului ischiococcigian şi se pierde pe faţa internă a ridicătorului anal.

4. Nervul ruşinos intern (n. pudendus), este cel mai voluminos ram anterior şi se desprinde de la marginea anterioară a plexului din a doua, a treia şi a patra pereche sacrată. Părăseşte bazinul

prin scobitura sciatică mare, înconjură spina sciatică şi reintră în fosa ischio-rectală, merge pe faţa internă a tuberozităţii ischiatice, unde se împarte într-un ram A) inferior sau perineal şi B) altul superior sau penian.

A) Ramul perineal (nn.perinei) coboară către partea posterioară a perineului, unde părăseşte cîteva filete pentru anus şi pentru pielea din pliul femuro-perineal, după care se împarte într-un ram a) superficial şi b) altul profund.

a) Ramul superficial sau cutanat (nn. scrotales posteriores sau nn.labiales posteriore) merge sub cutan în perineul anterior, ajungînd pînă la pielea scrotului şi a feţei anterioare a penisului.

b) Ramul profund sau musculo-uretral se angajează deasupra muşchiului transvers, ajungînd uneori în triunghiul ischio-bulbar. El dă filete motorii pentru transvers, ischio-cavernos şi bulbo-cavernos şi senzitive pentru mucoasa uretrei bulbare (filetul bulbar) şi pentru porţiunea superioară a uretrei, uneori pînă la gland.

B. Ramul superior, penian sau dorsal al penisului - la femeie, a clitorisului - (n.dorsalis penis sau n.dorsalis clitoridis), continuă direcţia ruşinosului intern mergînd pe partea internă a ramurei ischio-pubiene împreună cu vasele

ruşinoase interne, apoi perforează ligamentul subpubian şi se comportă diferit la bărbat faţă de femeie.

In prima situaţie se plasează pe faţa dorsală a penisului în şanţul dintre corpii cavernoşi cărora le emite colaterale şi de asemeni pielii ce-i acoperă, sfîrşind în gland.

La femeie se distribuie în mucoasa clitorisului, a capişonului acestuia, cît şi la partea superioară a buzelor mici.

5. Nervii viscerali - subţiri şi numeroşi se degajează din a treia, a patra şi uneori din a cincea pereche sacrată şi se dirijează către viscerele bazinului (rect, vezică, vagin, uter). Aceşti nervi pot rămîne independenţi sau se pierd în plexul hipogastric.

Ramurile colaterale posterioare sau extrapelvine sînt de asemenea în număr de cinci:

1. Nervul fesier superior (n.gluteus superior) se detaşează de pe partea posterioară a trunchiului lombo-sacrat şi a primului nerv sacrat ($L_4$, $L_5$ şi $S_1$) şi iese din bazin împreună cu vasele fesiere prin partea cea mai de sus a marei scobituri sciatice. Plasîndu-se între fesierii mijlociu şi mic, se împarte în două ramuri, una superioară care se distribuie la cei doi fesieri şi alta inferioară care dă ramuri pentru aceiaşi

muşchi, terminîndu-se în tensorul fasciei lata.

2. Nervul piramidalului naşte din al doilea sacrat, uneori şi din primul şi se distribuie muşchiului piramidal al bazinului pe faţa lui anterioară.

3. Nervul gemenului superior porneşte de pe faţa anterioară a plexului, iese din bazin prin partea inferioară a scobiturii mari sciatice şi pătrunde pe faţa profundă a muşchiului.

4. Nervul gemenului inferior şi a patratului crural - provine de obicei din trunchiul lombo-sacrat şi primul nerv sacrat; detaşîndu-se de pe faţa anterioară a plexului, iese din bazin înaintea sciaticului mare, trece înaintea gemenului superior şi tendonului obturatorului intern, abordînd gemenul inferior pe faţa posterioară iar patratul crura pe faţa anterioară. Acelaşi nerv mai emite şi un filet pentru articulaţia şoldului.

5. Fesierul inferior sau sciaticul mic (n.gluteus inferior) se detaşează din partea posterioară şi inferioară a plexului sacrat prin mai multe rădăcini ($S_1$, $S_2$, $S_3$) şi părăseşte bazinul pe la marginea inferioară a piramidalului, îndărătul sciaticului mare, coborînd sub aponevrotic pe faţa posterioară a coapsei pînă în spaţiul popliteu. In traiectul său sciaticul mic emite ramuri: a) fesiere (nn.clunium inferiore) pentru

fesierul mare şi tegumentul din aceiaşi regiune; b) un ram perineal (rr.perineales), care parcurge şanţul genito-crural dînd filete pentru fesă, perineu şi partea supero-internă a coapsei; c) ramuri femurale (n.cutaneus femoris posterior) care inervează tegumentul de pe faţa posterioară a coapsei. Ajuns în spaţiul popliteu, nervul devine subcutanat, coborînd alături de safena externă pînă la 1/2 feţei posterioare a gambei. Unii autori descriu în loc de sciaticul mic doi nervi: fasicrul inferior şi cutanatul posterior al coapsei.

Sciaticul mare (n.ischiadicus) reprezintă singurul ram terminal a plexului sacrat şi este cel mai voluminos şi mai lung nerv din corpul omenesc. Avînd originea în trunchiul lombo-sacrat ($L_4$, $L_5$), primul nerv sacrat şi parte din al doilea şi al treilea ($S_1$, $S_2$, $S_3$). Iese din bazin pe la marginea inferioară a piramidalului şi se aşează pe muşchii gemeni şi patrat crural, fiind acoperit de fesierul mare. Coborînd în regiunea posterioară a coapsei se află mai întîi între adductorul mare înainte şi lunga porţiune a bicepsului înăpărat, iar mai jos între semitendinos şi semimembranos înăuntru şi biceps înafară, pentru a sfîrşi în unghiul superior a spaţiului popliteu prin a se împărţi în sciatic popliteu extern şi intern.

în traiectul său, sciaticul mare emite o serie de colaterale pentru lunga şi scurta porţiune a bi-

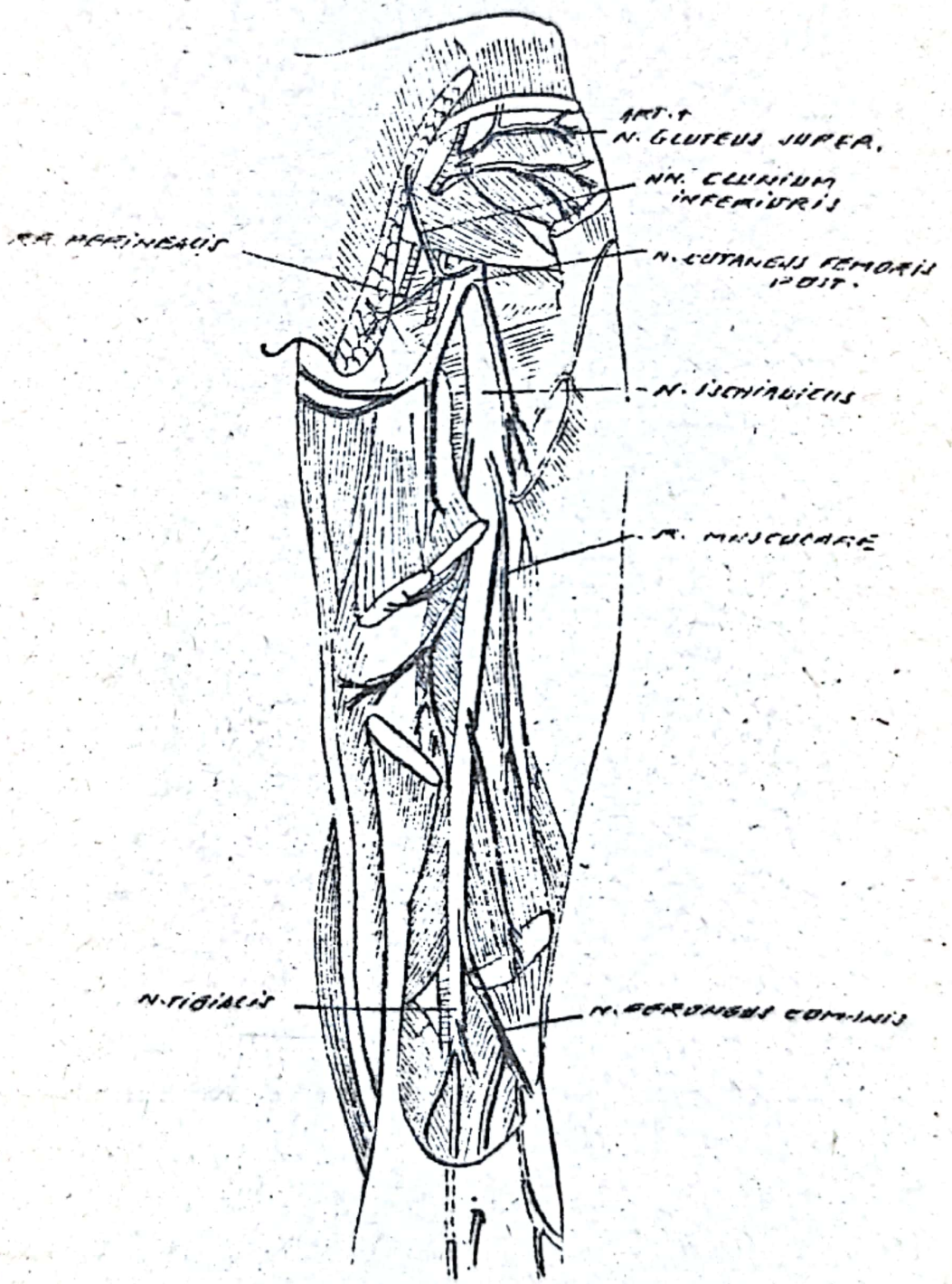


Fig 121 - Nervul sciatic.

capsului, 2semitendinos, 3semimembranos, 4adductorul mare şi 5ramuri pentru articulaţia genunchiului.

Sciaticul popliteu extern (n.peroneus) de la origine întovărăşeşte în jos şi înafară tendonul bicepsului, atinge capul şi apoi gîtul peroneului, pătrunzînd în grosimea lungului peronier lateral unde se divide în ramurile sale terminale:

1) musculo-cutanatul şi
2) tibialul anterior.

In drumul său, sciaticul popliteu extern emite următoarele ramuri: 1articulare pentru genunchi şi tibio-peroniere superioară, 2accesorul safenului extern (r.communicans peroneus), care

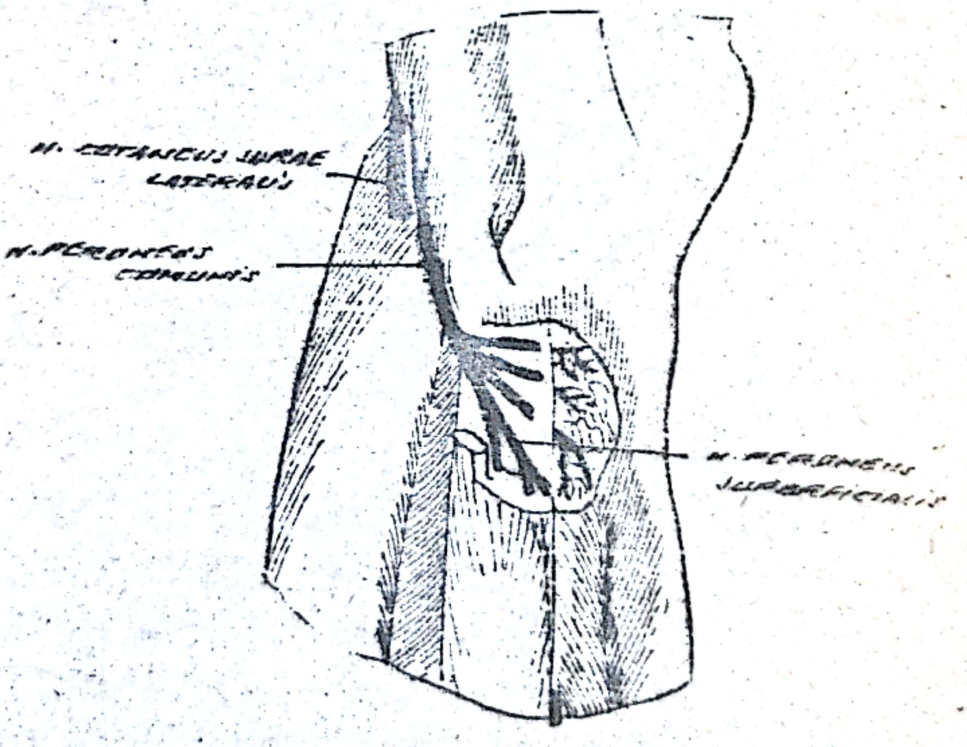


Fig.122 - Nervul sciatic popliteu extern.

se uneşte cu safenul extern cu care-şi împarte teritoriul de distribuţie. 3 cutanatul peronier, (n. cutaneus surae lateralis) ce inervează tegumentele feţei externe a gambei şi 5 două filete pentru gambierul anterior.

1. Musculo-cutanatul (n.peroneus superficialis) este ramul de bifurcaţie extern al sciaticului poplitei extern şi coboară vertical dealungul feţei externe a peroneului, mai întîi în grosimea peronierului lung lateral, apoi între acesta şi peronierul scurt lateral şi în sfîrşit între acesta din urmă şi extensorul comun al degetelor, ca în 1/3 inferioară a gambei să devină subcutanat. Ajuns sub tegument se împarte în două ramuri terminale, care merg oblic în jos şi înăuntru către faţa dorsală a piciorului, unde sfîrşesc prin a da 7 colaterale dorsale a degetelor. Pe parcurs dă ramuri musculare pentru 1 peronierii laterali şi 2 un filet cutanat (maleolar) pentru partea inferioară şi externă a gambei.

2. Tibialul anterior (n.peroneus profundus) de la origine se îndreaptă în jos, înainte şi înăuntru, traversează inserţia superioară a extensorului comun al degetelor, venind să se alăture arterei tibiale anterioară, faţă de care se situează mai întîi extern, ca în 1/3 inferioară să o încrucişeze anterior, trecînd intern.

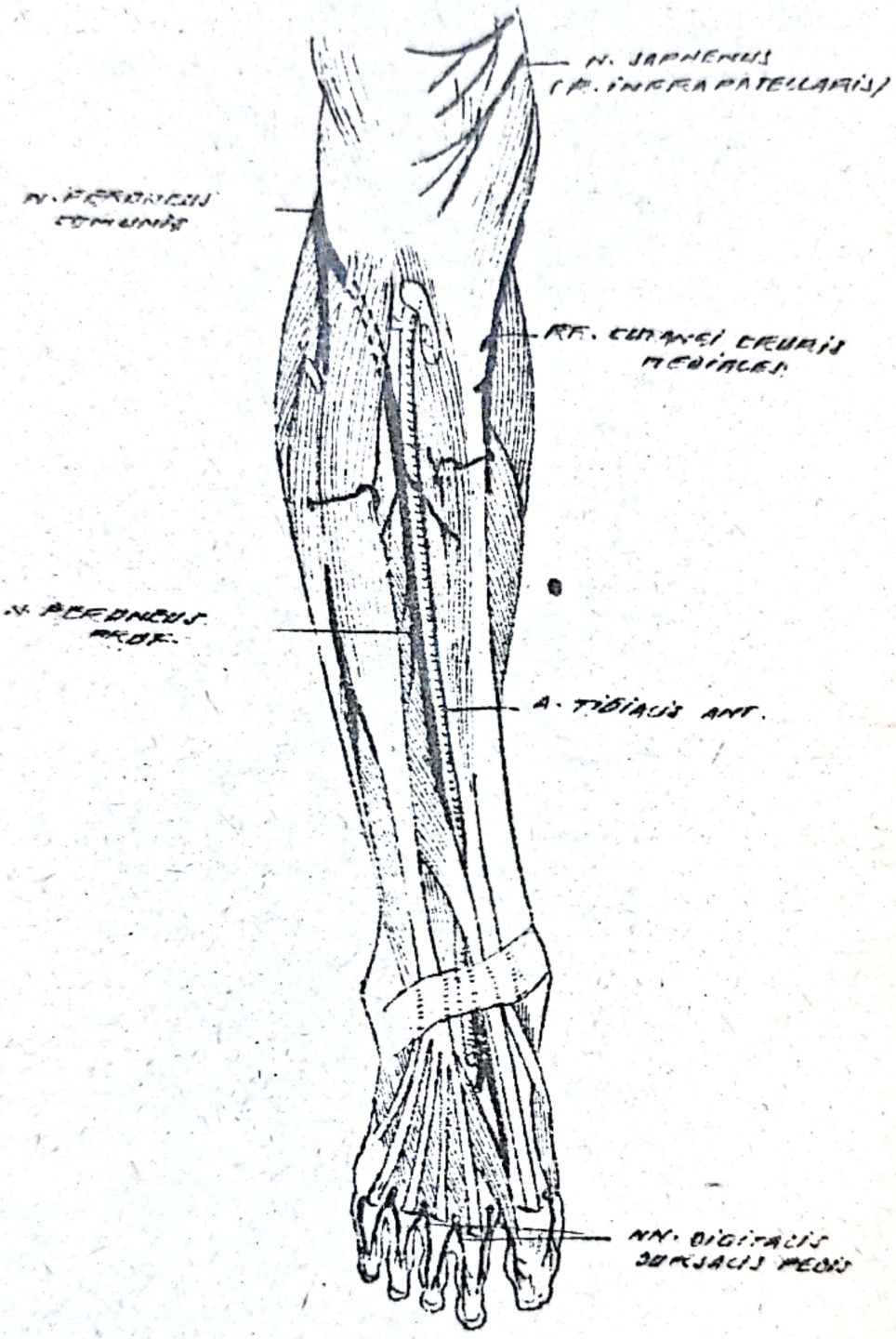


Fig.123 - Nervul tibial anterior.

Tibialul anterior emite ramuri musculare (rr.musculares) pentru 1 extensorul comun al degetelor, 2 extensorul propriu al halucelui, 3 gambierul anterior şi 4 peronier anterior şi după ce trece pe sub ligamentul inelar al tarsului şi ajunge în regiunea dorsală a piciorului, intern faţă de artera pedioasă, se împarte în două ramuri extern şi intern. I Ramul extern se îndreaptă înafară şi în jos, pătrunde sub pedios căruia îi dă cîteva fi-

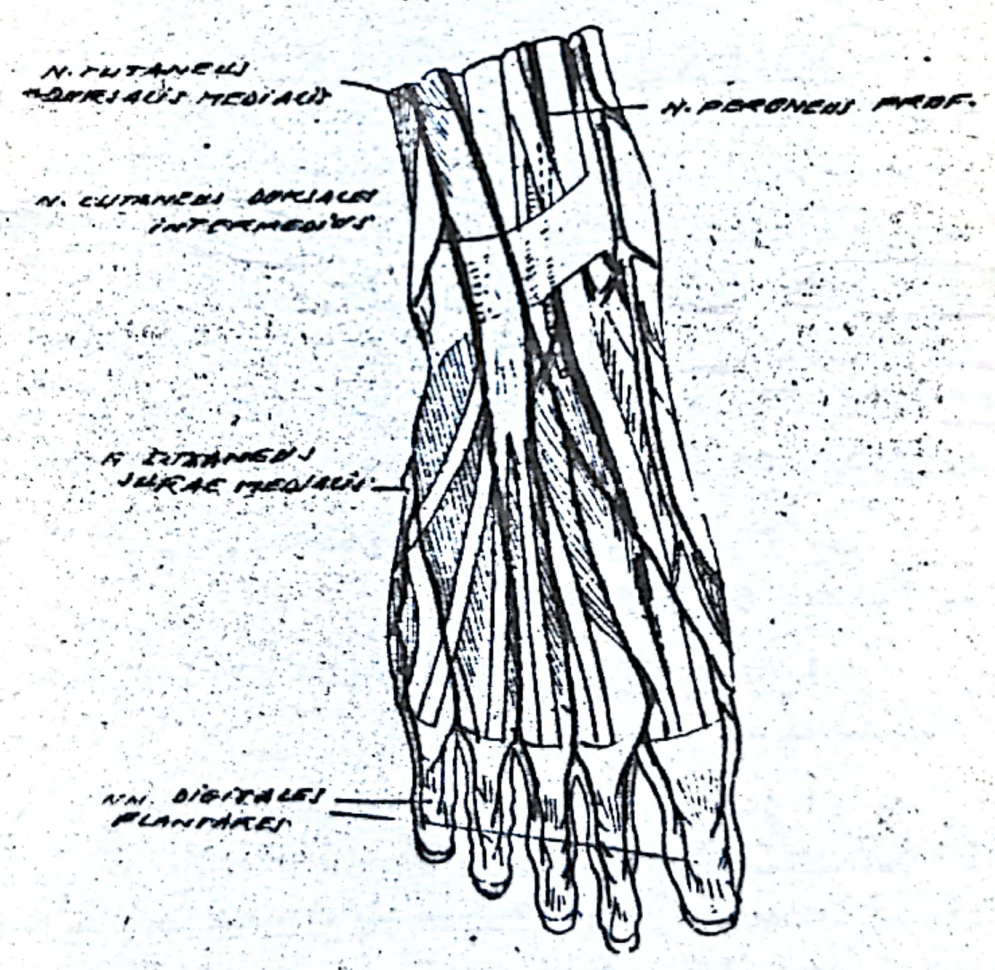


Fig.124 - Nervii de pe faţa dorsală a piciorului.

lete şi independent de acestea mai furnizează filete pentru articulaţiile tarsului, metatarsului şi metatarso-falangiene. Ramul intern (nn.digitales dorsale halucis lateralis et digiti secundi medialis) întovărăşeşte pedioasa pe partea sa internă şi ajunge la extremitatea anterioară a primului spaţiu interosos, unde întîlneşte ramul corespondent din musculo-cutanat cu care se anastomozează în mod obişnuit, împărţindu-şi teriforiul de inervaţie.

Sciaticul popliteu intern (n.tibialis) este mult mai voluminos decît cel extern şi de la origine coboară vertical în lungul spaţiului popliteu, angajîndu-se sub muşchii gemeni şi plantar subţire, după care trece la gambă pe sub arcada solearului, schimbîndu-şi numele în tibial posterior. El se află situat înafara şi în urma venei poplitee şi emite următoarele colaterale:

a) musculare pentru gemeni, plantar subţire, solear şi popliteu;

b) articulare, destinate articulaţiei genunchiului şi

c) cutanate: nervul safen extern sau tibial (n.suralis) ce se desprinde din sciaticul popliteu intern în porţiunea mijlocie a spaţiului popliteu, de unde se dirijează vertical în jos între muşchii gemeni şi întovărăşeşte vena

safenă externă în regiunea gambieră posterioară, în porţiunea mijlocie a căreia devine subcutanat;

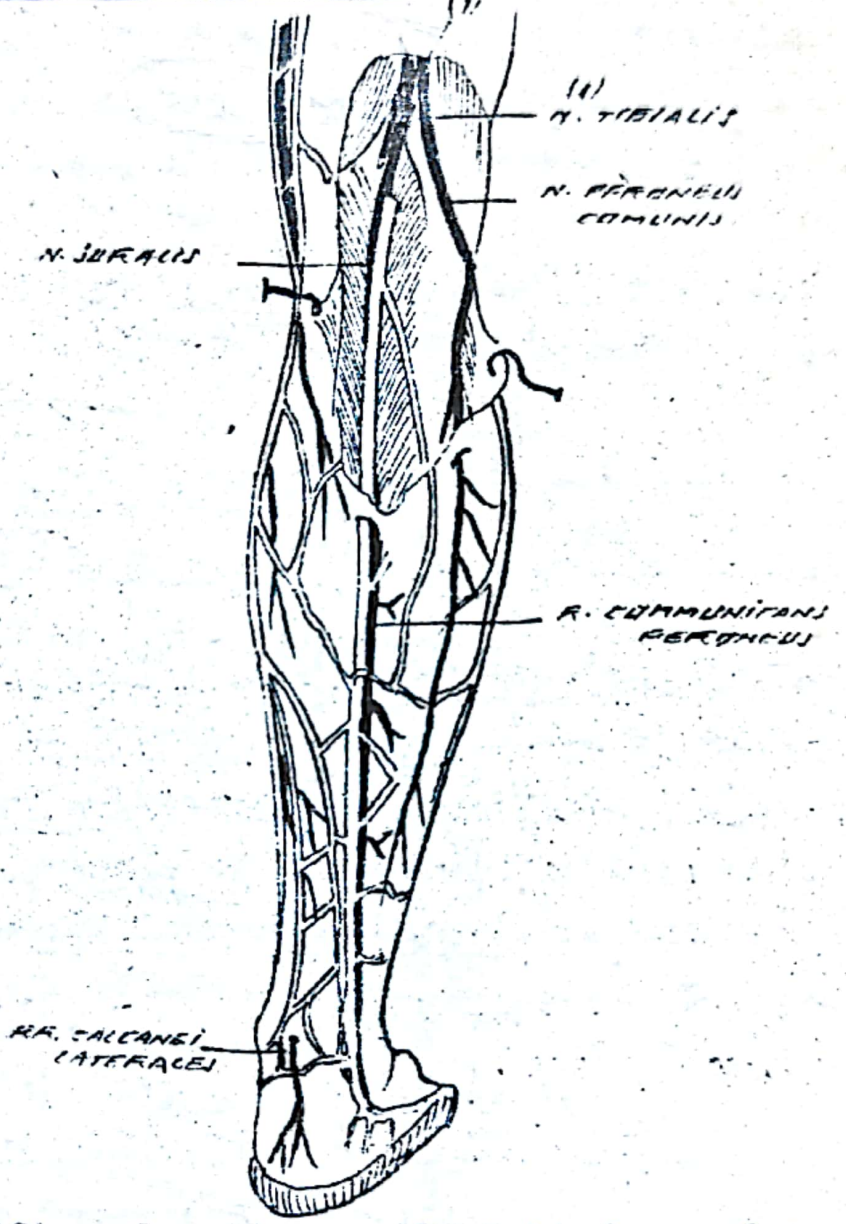


Fig.125 - Nervii superficiali de pe faţa posterioară a gambei.

apoi trece retromaleolar extern, terminîndu-se pe marginea externă a piciorului prin ultimele trei colaterale dorsale a degetelor. Pe traiect

nervul dă filetele gambier inferior, malleolare externe, calcaneene şi articulare pentru tibio-tarsiană inferioară şi astragalo-calcaneană.

Tibialul posterior începe la arcada solearului, unde continuă sciaticul popliteu intern

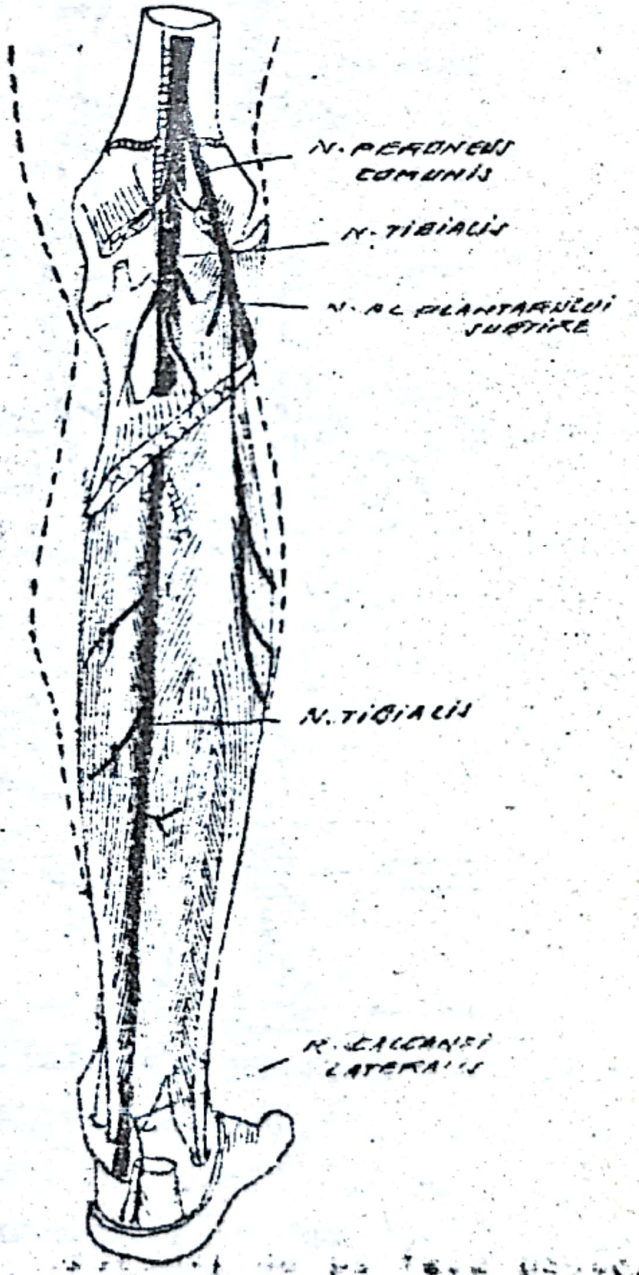


Fig.126 - Nervii profunzi de pe faţa posterioară a gambei.

şi se întinde până la vîrful maleolei interne, unde se împarte în nervii plantari intern şi extern.

In tot traiectul său se află situat înafara arterei tibiale posterioare, încît va avea aceleaşi raporturi ca şi ea. In traiectul său tibialul posterior emite:

a) Ramuri musculare pentru flexorul comun, flexorul propriu, gambierul posterior, popliteu şi solear;

b) Ram articular pentru tibio-tarsiană;

c) Cutanate; calcanean intern şi cutanatul plantar.

In şanţul calcanean, tibialul posterior se împarte în nervii plantari intern şi extern.

Plantarul intern (n. plantaris medialis) este mai voluminos ca cel extern şi întovărăşeşte artera plantară internă faţă de care este situat extern; ca şi artera se găseşte plasat pe planul tendoanelor flexorilor lungi comun şi propriu. Nu departe de origine se împarte în două ramuri: intern şi extern; cel intern urmează traiectul arterei plantare şi formează colateralul plantar intern al halucelui, iar cea externă dă naştere la 3 ramuri din care iau naştere 6 colaterale digitale plantare, de la a doua la a 7-a

Plantarul intern emite următoarele colaterale: a) cutanate pentru talon şi regiunea

plantară internă, b) musculare pentru adductorul halucelui, scurtul flexor al halucelui, scurtul flexor plantar, fascicolul intern al cărnii patrate a lui Sylvius şi primii doi lombricali.

Plantarul extern întovărăşeşte intern ar-

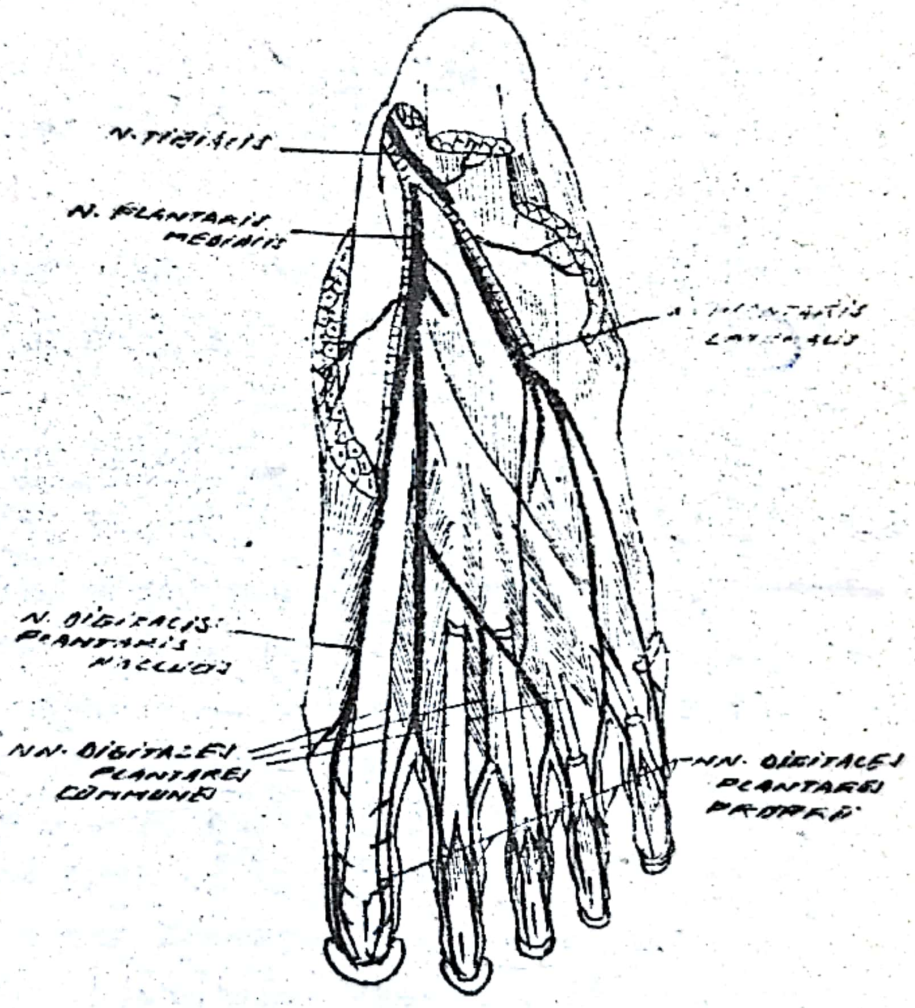


Fig.127 - Nervii plantari (intern şi extern).

tera omonimă, sfîrşind prin ultimele trei colaterale digitale. In traiectul său, plantarul ex-

tern dă colaterale musculare pentru fasciculul extern a accesorului flexorului comun, abductorul şi flexorul scurt al degetului mic, abductorul oblic şi transvers al halucelui, ultimii doi lombricali şi toţi interosoşii.

## PLEXUL SACRO COCCIGIAN (plexus coccygeus)

Rezultă din întreţeserea ramurilor anterioare a ultimilor 2 nervi sacraţi şi a nervului coccigian. Din el se desprind ramuri anterioare care merg la plexul hipogastric, şi posterioare, care sfîrşesc în tegumentul care acoperă coccisul.

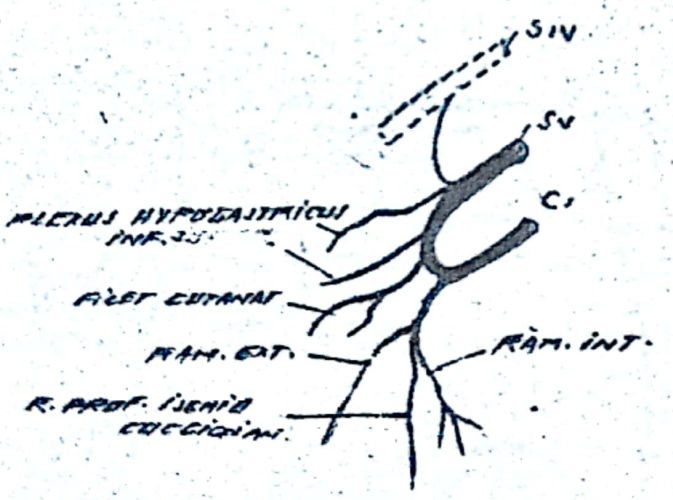


Fig.128 - Plexul sacro-coccigian.

Sensibilitatea cutanată a membrului inferior se poate urmări în fig.129.

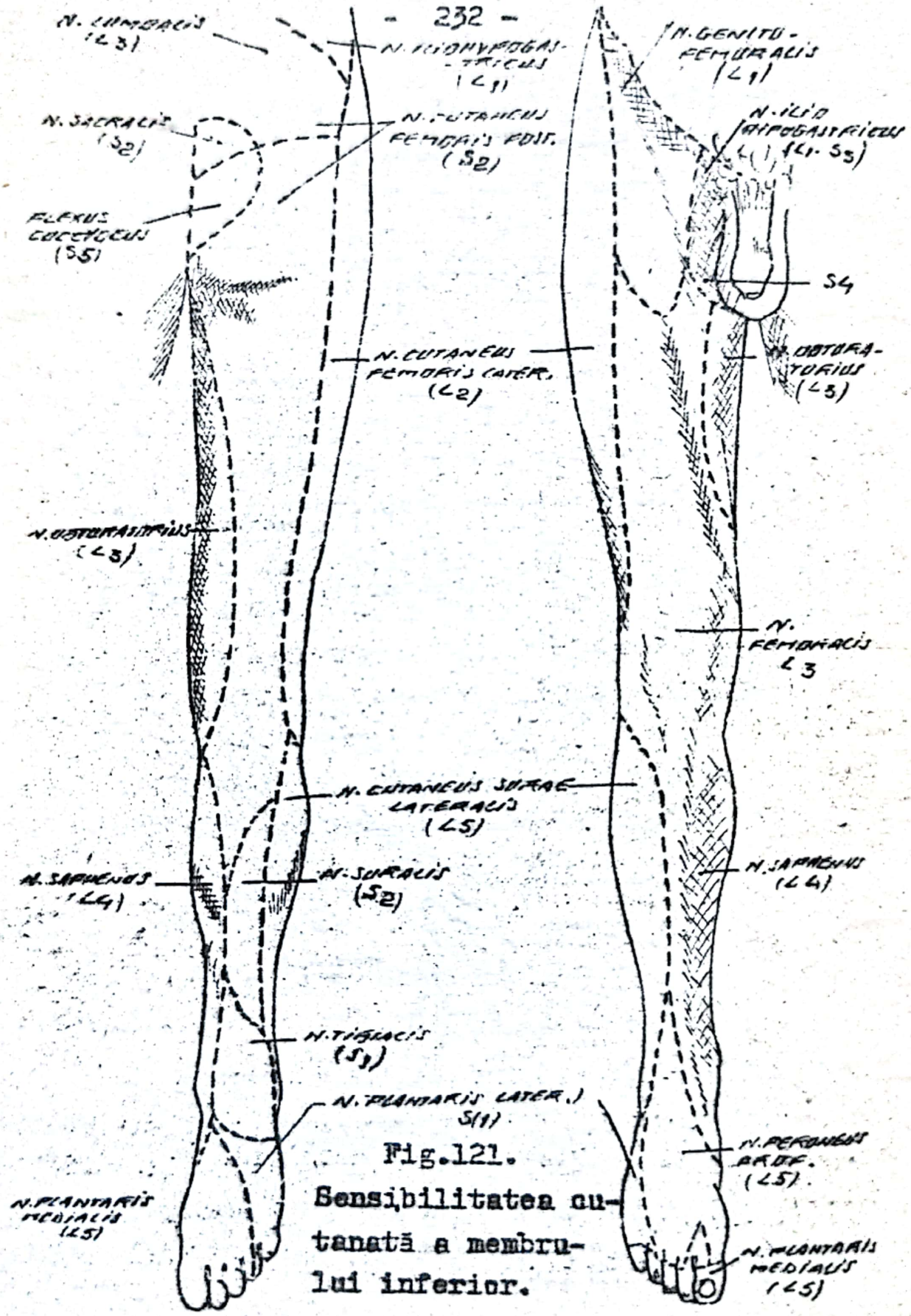


Fig.121. Sensibilitatea cutanată a membrului inferior.

## NOTIUNI DE ANATOMIE TOPOGRAFICA

Membrul inferior sau pelvin este constituit ca şi cel superior din 6 segmente: şold, coapsă, genunchi, gambă, gîtul piciorului şi piciorul.

## S O L D U L (Coxa)

Reprezintă rădăcina membrului inferior, ce realizează legătura acestuia cu trunchiul şi este delimitat: în sus de creasta iliacă şi pliul stinghiei, iar inferior de un plan orizontal dus prin pliul fesier.

Soldului i se pot descrie patru regiuni: fesieră, inghino-crurală, obturatorie şi articulaţia coxo-femurală.

### REGIUNEA FESIERA (Regio glutea)

Convexă în toate sensurile este situată la partea posterioară a şoldului, fiind limitată anterior de marginea posterioară a tensorului fasciei lata, posterior de marginea laterală a

coloanei sacro-coccigiene, iar superior şi inferior are aceleaşi limite ca şi şoldul.

Planurile constituente ale regiunii se deosebesc în superficiale şi profunde.

In cadrul planurilor superficiale avem pielea şi ţesutul celular subcutan.

Pielea este groasă şi bogată în glande sebacee, fiind fixată de aponevroză prin tractusuri conjunctive. Ţesutul celular subcutan este format din panicul adipos, care este bine reprezentat şi fascia superficialis, constituită din două foiţe, între care se găsesc vase şi nervi superficiali.

Planurile profunde sînt reprezentate de aponevroza fesieră, sub care se află pătura musculară, ce este dispusă pe două planuri.

Primul plan este alcătuit superior de mijlocul fesier şi inferior de fesierul mare.

Al doilea plan este format de sus în jos de: fesierul mic, piramidal, gemenul superior, obturatorul intern, gemenul inferior, pătratul coxal şi inserţia superioară a bicepsului, semitendinosului şi semimembranosului. Dedesubtul musculaturii se găseşte planul scheletic, format de aripa iliacă a coxalului şi articulaţia şoldului.

Vasele şi nervii profunzi sînt situaţi între cele două planuri musculare şi sînt repre-

zentate de două pachete, fesier superior şi inferior. Cel fesier superior este format de artera, venele fesiere şi nervul fesier superior, care părăsesc bazinul pe deasupra piramidalului. Pachetul fesier inferior este mai voluminos ca precedentul, fiind format de vasele ischiatice, micul şi marele sciatic, artera şi nervul ruşinos şi ies din bazin pe la marginea inferioară a piramidalului.

Prin scobitura sciatică mare se poate propaga infecţia din bazin în regiunea fesieră şi invers.

## REGIUNEA OBTURATOARE (regio obturatoria)

Este situată pe faţa internă a şoldului, fiind formată din părţile moi, care se găsesc pe faţa externă a găurii obturatorii şi internă a articulaţiei coxo-femurale. Limitele superficiale sînt mai puţin nete, pentru că regiunea obturatoare este acoperită de regiunea inghino-crurală. Astfel, anterior este marginea anterioară a dreptului intern, posterior marginea internă a adductorului mare, superior pliul genito-crural şi inferior, limita inferioară a şoldului.

Planurile regiunii - cele superficiale nu prezintă nimic deosebit.

Planurile profunde sînt reprezentate de aponevroză, care este o parte din aponevroza femurală şi de musculatură, care se compune din patru muşchi dispuşi succesiv dinainte îndărăt în ordinea următoare: dreptul intern, adductorul mare, adductorul mic şi cel mai profund, dedesubtul planşeului triunghiului lui Scarpa, obturatorul extern.

Planul scheletic este reprezentat de înconjurul găurii obturatoare închisă de membrana obturatorie. Această membrană nu lasă liberă decît partea superioară, care corespunde canalului subpubian. Membrana obturatoare este întărită înainte de o lamă fibroasă, numită subpubiană, care se inseră de ligamentul transvers a acetabulului, de unde se îndreaptă înăuntru, venind să se termine pe corpul pubisului şi pe membrana obturatorie.

Vasele şi nervii profunzi sînt formaţi de: artera obturatoare ram al hipogastricei, întovărăşită de venele omonime, care ies din bazin prin canalul subpubian şi de nervul obturator, ram terminal al plexului lombar. Acesta iese din bazin cu vasele obturatoare şi se împarte într-un ram anterior, ce se plasează între pectineu şi micul adductor şi un ram posterior, situat între ultimii doi adductori.

## REGIUNEA INGHINO-CRURALA (inghino-femurală)

Se găseşte situată dedesubtul pliului stinghiei, înaintea articulaţiei coxo-femurale, avînd superior şi inferior aceleaşi limite ca şi şoldul, iar extern şi intern două verticale coborîte respectiv din spina iliacă antero-superioară şi spina pubisului.

Trei reliefuri musculare, unul extern format de tensorul fasciei lata, unul intern alcătuit de mijlociul adductor şi dreptul intern şi altul oblic în jos şi înăuntru format de croitor, descriu un N mare, delimitînd două triunghiuri, unul extern cu baza în jos şi altul intern, cu baza în sus, numit şi triunghiul lui Scarpa.

Planuri superficiale - de menţionat în ţesutul celular subcutan înafară de vasele şi nervii superficiali, vena safenă internă, care se varsă în vena femurală la 3-4 cm sub arcada crurală, la unirea 1/3 anterioare cu cea mijlocie; în jurul crosei safenei se dispun ganglionii inghinali superficiali.

Planutile profunde sînt constituite din:

a) aponevroza, reprezentată de o parte din aponevroza femurală, care la nivelul triunghiului lui Scarpa este găurită partînd numele de fas-

cia cribrosa;

b) musculatura - se dispune pe două planuri; în primul plan și dinafară înăuntru găsim următorii mușchi: tensorul fasciei lata, croitorul, mijlociul adductor și dreptul intern, care formează trei reliefuri, ce îmbracă aspectul literei N mare, delimitînd cele două triunghiuri (extern și intern sau al lui Scarpa (trigonum femorale). Planul al doilea umple ariile celor două triunghiuri. In cel extern se găsește dreptul anterior și sub el vastul extern. In triunghiul intern se află psoas iliacul înafară și pectineul înăuntru, constituind planșeului acestui triunchi.

Vasele profunde sînt reprezentate de artera și vena femurală, cuprinse în teaca vaselor femurale, iar nervii sînt reprezentați de, crural cu cele patru ramuri terminale ale lui. La nivelul arcadei crurale nervul se află în teaca mușchiului psoas iliac, fiind despărțit de vasele femurale prin bandeleta iliopectinee (arcus iliopectineus).

Regiunea inghino-crurală face parte din marea regiune a stinghiei, analoagă axilei, care este situată la intersecția dintre coapsă și abdomen. Porțiunea din această regiune situată deasupra pliului stinghiei poartă numele de regiunea inghino-abdominală, iar cea situată dedesubt - regiunea inghino-crurală

+ arcada crurală la aponevroză

Pliul stinghiei corespunde în profunzime arcadei crurale, de care este fixat printr-o serie de tractusuri fibroase. Între arcada crurală şi marginea anterioară a coxalului, trec o serie de formaţiuni vasculare de la abdomen spre coapsă şi invers.

Arcada crurală (ligamentum inguinale), este o bandă fibroasă întinsă între spina iliacă antero-superioară şi spina pubisului, fiind constituită de marginea inferioară a aponevrozei de inserţie a oblicului mare. În traiectul ei dinafară înăuntru, arcada crurală trece peste psoas-iliac, aderînd puternic la fascia iliacă, apoi peste vasele femurale, formînd peretele anterior a inelului crural, iar în 1/3 internă o parte din fibre se reflectă dinainte înapoi şi de jos în sus răsfirîndu-se în formă de evantai şi venind să se insere pe creasta pectineală; aceste fibre reflectate poartă numele de ligamentul lui Gimbernat. Partea internă a fasciei iliace, care se întinde sagital de la faţa profundă a arcadei crurale la eminenţa ilio-pectinee, pe care se inseră este numită bandeleta ilio-pectinee (arcus ilio-pectineus).

## ARTICULAŢIA SOLDULUI (articulatio coxae)

Este profundă, fiind acoperită de cele-

lalte regiuni ale şoldului.

## C O A P S A (femur)

Este al doilea segment al membrului inferior, fiind limitat de două planuri transversale, unul dus prin pliul fesier (sulcus glutaeus) şi altul inferior ce trece la două laturi de deget (4 cm) deasupra bazei rotulei.

Se deosebesc acestui segment o regiune femurală anterioară şi alta posterioară, despărţite de cele două septuri intermusculare şi femur.

### REGIUNEA FEMURALA ANTERIOARA

(Regio femoris anterior)

Limitele superioare sînt aceleaşi ca ale coapsei, iar cele laterale sînt reprezentate de două linii verticale, una externă, coborîtă de la trohanterul mare la condilul extern şi alta internă, de la simfiza pubiană la condilul intern.

Planurile superficiale - a) pielea este fină şi mobilă; b) ţesutul celular subcutan, are un panicul adipos mai bine reprezentat la femee, iar între foiţele fasciei superficiale pe partea internă a regiunii se află vena safenă internă.

Planurile profunde - a) aponevroza fe-

murală (fascia lata) este mai groasă în partea externă, unde se intrică cu partea tendinoasă a tensorului fasciei lata;

b) musculatura este dispusă pe trei planuri de la suprafaţă spre profunzime. Din primul plan fac parte tensorul fasciei lata înafară şi croitorul înăuntru. Planul al doilea este constituit din cele patru părţi componente ale quadricepsului, iar planul al treilea situat îndărătul septului intermuscular intern, este alcătuit din dreptul intern şi cei trei adductori.

Vasele profunde sînt reprezentate de artera femurală superficială şi vena respectivă, care se află cuprinse în teaca vaselor femurale şi artera femurală profundă, cu ramurile colaterale pe care le emit.

Nervii profunzi sînt reprezentaţi de cele patru ramuri terminale ale cruralului şi nervul obturator.

## REGIUNEA FEMURALA POSTERIOARA

(regio femoris posterior)

Este constituită de părţile moi situate posterior diafizei femurale şi are aceleaşi limite ca şi regiunea femurală anterioară.

Planurile superficiale - a) pielea,

b) <u>ţesutul celular subcutan</u>, la nivelul căruia se află vasele superficiale şi nervul sciatic mic.

<u>Planurile profunde:</u>

- <u>aponevroze</u> este reprezentată de partea posterioară a aponevrozei femurale;

- <u>musculatura</u> - este dispusă pe două planuri; pe primul plan se găseşte porţiunea lungă a bicepsului înafară şi semitendinosul şi fasciculul inferior a fesierului mare înăuntru, iar planul profund este constituit de scurta porţiune a bicepsului înafară şi semimembranos înăuntru;

- <u>vasele profunde</u> sînt reprezentate de artera ischiatică şi perforantele din femurala profundă, precum şi terminarea arterelor circumflexe, care realizează o largă reţea de anastomoză.

<u>Nervii profunzi</u> sînt reprezentaţi de sciaticul mare, situat în axul regiunii pe adductorul mare, între biceps înafară, semitendinos şi semimembranos înăuntru.

## G E N U N C H I U L (genu)

Este al treilea segment al membrului inferior şi-i delimitat de două planuri orizontale, care trec, cel superior la două laturi de

deget deasupra bazei rotulei, iar cel inferior prin tuberozitatea anterioară a tibiei. Intrucît femurul este îndreptat oblic în jos şi înăuntru, iar gamba vertical, între ele se formează un unghi obtuz deschis înafară. Cînd acest unghi depăşeşte limitele fiziologice de 170° - 150° rezultă deformaţia numită genu valgum, iar cînd unghiul este deschis înăuntru, apare deformaţia denumită genu varum. Genunchiului i se descrie o regiune anterioară sau rotuliană, una posterioară sau poplitee şi alta intermediară - articulaţia genunchiului.

## REGIUNEA ROTULIANA
## (regio genus anterior)

Este alcătuită din totalitatea părţilor moi care se găsesc situate înainte articulaţiei genunchiului, avînd aceleaşi limite ca şi genunchiul.

Planurile superficiale, a) pielea este groasă şi mobilă, b) ţesutul celular subcutan - prezintă un panicul adipos puţin dezvoltat în general, înafară de partea internă a genunchiului, unde se găseşte vena safenă internă, în schimb lamele celuloase sînt bine reprezentate, ceea ce măreşte mobilitatea pielei. In cadrul vaselor şi nervilor superficiali menţionăm prezenţa venei

safene interne, pe partea internă a genunchiului şi a unei burse seroase (bursa subcutanea prepatelaris).

Planurile profunde.

- aponevroza este aderentă la tuberozităţile tibiei şi întăritä extern de tendonul extensorului fasciei lata, iar înăuntru şi inferior de tendonul croitorului;

- planul musculo-aponevrotic este reprezentat de inserţia terminală a quadricepsului. Intre aponevrozä şi planul tendinos se găseşte o bursă, numită bursa prerotuliană mijlocie (bursa subfascialis prepatelaris) şi între rotulă şi planul tendinos se află o altă bursă denumită bursa prerotuliană profundă (bursa subtendinea prepatelaris).

Vasele profunde realizează un cerc arterial perirotulian, la care participă arterele articulare, recurenta tibială anterioară şi anastomotică mare.

## REGIUNEA POPLITEE

(regio genus posterior)

Este alcătuită din părţile moi situate îndărătul articulaţiei genunchiului şi se întinde în aceleaşi limite ca şi genunchiul.

Planurile superficiale - a) pielea este fină şi mobilă pe planurile subjacente; b) ţesutul celular subcutan prezintă la nivelul său vase şi nervi superficiali, printre care amintim o anastomoză între venele safenă externă şi internă şi terminarea nervului sciatic mic.

Planurile profunde:

- aponevroza - se continuă cu a regiunilor vecine şi într-o dedublare a ei, în 1/2 inferioară se află vena safenă externă;

- musculatura - se dispune în aşa fel încît delimitează un spaţiu de formă rombică cu axul mare longitudinal. Latura supero-externă a rombului este formată de tendonul inferior a bicepsului, cea supero-internă de tendoanele terminale a semitendinosului şi semimebranosului, iar laturile inferioare externă şi internă de muşchii gemeni extern şi intern respectivi. Spaţiul poplitеu este umplut de un ţesut celulo-grăsos, în care se găsesc artera şi vena poplitee şi nervul sciatic popliteu intern, dispuse dinăuntru înafară şi din profunzime spre superficial în felul următor: artera, vena, nervul. Deasemenea se mai găseşte şi nervul sciatic popliteu extern, ce întovărăşeşte tendonul bicepsului, de care este acoperit în parte şi ganglioni limfatici.

## ARTICULATIA GENUNCHIULUI

(Articulatio genu)

Este a treia regiune şi-i situată între precedentele.

## GAMBA (Crus)

Reprezintă al patrulea segment al membrului inferior şi este delimitată de două planuri orizontale, unul superior dus prin tuberozitatea anterioară a tibiei şi altul inferior trecut pe la baza maleolelor. Se pot descrie gambei o regiunea anterioară şi alta posterioară, despărţite de tibie, peroneu şi membrana interosoasă ce le uneşte.

## REGIUNEA ANTERICARA A GAMBEI

(Regio cruris anterior).

Cuprinde o regiune antero-internă, care corespunde la faţa antero-internă a tibiei şi planurile superficiale ce o acoperă şi o regiune antero-externă care este constituită din planuri superficiale şi profunde, dispuse pe feţele

antero-externă a tibiei, antero-internă şi antero-externă a peroneului şi pe membrana interosoasă ce uneşte aceste oase.

Din regiunea antero-internă a gambei trebuie de reţinut prezenţa venei safene interne, care poate suferi dilatări patologice numite varice.

In mod obişnuit cînd vorbim de regiunea anterioară a gambei, se înţelege regiunea antero-externă, deoarece aceasta prezintă elementele importante de pe faţa anterioară a gambei.

Limitele acestei regiuni corespund acelora ale gambei.

Planurile superficiale - a) pielea - este relativ subţire şi puţin mobilă; în 1/3 inferioară a gambei se dezvoltă de obicei ulcerul varicos; b) ţesutul celular subcutan, nu prezintă nimic deosebit.

Planurile profunde.

a) Aponevroza se continuă cu a regiunilor vecine şi trimite de pe faţa profundă două septuri intermusculare, anterior şi extern, care se fixează pe marginile anterioară şi externă respective ale peroneului şi care delimitează cele două loje musculare, antero-externă şi externă.

b) Musculatura - loja antero-externă

este constituită din patru mușchi, care se dispun pe două planuri; primul plan este format dinăuntru înafară de: gambierul anterior, extensorul comun al degetelor și peronierul anterior, iar pe planul profund se află extensorul propriu al halucelui.

In loja externă sînt doi mușchi, din care peronierul lung lateral este superficial și peronierul scurt lateral este situat profund.

c) Vasele și nervii profunzi sînt reprezentați de pachetul vasculo-nervos tibial anterior, situat între gambierul anterior și extensorul comun al degetelor, iar în loja externă de nervul musculo-cutanat.

## REGIUNEA POSTERIOARA A GAMBEI

(regio cruris posterior)

Este constituită din părțile mai situate înapoia oaselor gambei și membranei interosoase și are aceleași limite ca și gamba.

Planurile superficiale - a) pielea este mai groasă ca cea din regiunea anterioară; b) țesutul celular subcutan, nu prezintă nimic deosebit față de celelalte regiuni; în grosimea lui se află vase, nervi superficiali, din care reținem vena safenă externă, pe seama căreia se formează varicele.

Planurile profunde.

a) Aponevroza - este mai redusă ca cea anterioară, mai ales în partea inferioară.

b) Musculatura - este dispusă într-o lojă superficială şi alta profundă, despărţite prin aponevroza gambieră profundă, care-i mai subţire în partea superioară şi mai rezistentă în partea inferioară.

In loja posterioară (superficială) se găsesc patru muşchi dispuşi în trei planuri: în prim plan se află cei doi gemeni, pe planul II este plantarul subţire, iar planul al treilea este format de solear. Toţi aceşti muşchi formează inferior un tendon comun numit tendonul lui Achille.

In loja anterioară (profundă) se află de asemenea patru muşchi, din care unul, popliteul, este situat deasupra liniei oblice a tibiei, iar ceilalţi trei sînt dispuşi dinăuntru înafară în felul următor: flexorul comun al degetelor, gambierul posterior şi flexorul propriu al halucelui.

c) Vasele şi nervii profunzi se găsesc dispuşi între cele două loje musculare, dedesubtul aponevrozei gambiere profunde şi sînt formate din trunchiul tibio-peronier, care după un parcurs de 1-8 cm se împarte în tibiala posterioa-

ră şi peronieră. Tibiala coboară vertical pe planul muscular profund (în sus pe gambierul posterior şi mai jos pe flexorul comun), iar peroniera se află mai întîi pe gambierul posterior şi apoi pe membrana interosoasă, sub flexorul propriu al halucelui. Ambele artere sînt întovărăşite de cîte două vene.

Nervii sînt reprezentaţi de nervul tibial posterior, care iniţial se află înafara trunchiului tibio-peronier, încrucişează apoi peroniera trecînd îndărătul ei, după care coboară între cele două artere.

## GITUL PICIORULUI (glezna)

Este al cincelea segment al membrului inferior şi cuprinde părţile moi care sînt dispuse în jurul articulaţiei tibio-tarsiene, fiind delimitată în sus de un plan orizontal dus prin baza maleolelor, iar inferior de un plan transversal care trece la 3 cm sub interliniul articular şi la 2 cm dedesubtul vîrfului maleolelor, ajungînd posterior la inserţia pe calcaneu a tendonului lui Achille. Şi acestui segment i se descrie o regiune anterioară şi alta posterioară, fiind despărţite de articulaţia tibio-tarsiană.

## REGIUNEA ANTERIOARA A GITULUI PICIORULUI

Este constituită din părţile moi situate înaintea articulaţiei tibio-tarsiene şi are aceleaşi limite ca şi gîtul piciorului în sus şi în jos, iar lateral se coboară cîte o verticală din vîrful maleolelor.

Planurile superficiale - a) pielea este subţire şi mobilă; b) ţesutul celular subcutan are un aspect net lamelos, constituind fascia superficialis în care merg vasele şi nervii superficiali; la 0,5 cm înaintea maleolei interne se găseşte vena safenă internă.

Planurile profunde.

a) Aponevroza este subţire însă rezistentă, fiind întărită de porţiunea superficială a ligamentului inelar al tarsului.

b) Planul musculo-tendinos este constituit din partea inferioară a muşchilor anteriori ai gambei continuaţi de tendoanele lor, care de la gambă trec la picior, fiecare mergînd prin cîte o culisă fibroasă realizată de către ligamentul inelar al tarsului, învelit într-o teacă seroasă.

Urmărind dinăuntru înafară întîlnim următoarele tendoane şi muşchi: gambierul ante-

rior, extensorul propriu al halucelui, extensorul comun al degetelor, peronierul anterior şi inserţia de origine a pediosului.

c) Vasele şi nervii profunzi sînt reprezentaţi de pachetul vasculo-nervos tibial anterior, situat posterior porţiunii profunde a ligamentului inelar anterior al tarsului, fiind încrucişat oblic în jos şi înăuntru de tendonul extensorului policelui.

## REGIUNEA POSTERIOARA A GITULUI PICIORULUI.

Cuprinde părţile moi situate în urma articulaţiei tibio-tarsiene, avînd aceleaşi limite ca şi gîtul piciorului. La inspecţie se vede pe linia mediană un relief median format de tendonul lui Achille şi două laterale ce reprezintă marginile posteriare a celor două maleole. Intre aceste reliefuri se delimitează două şanţuri, unul intern (retromaleolar) pe unde trec tendoanele flexorilor degetelor şi pachetul vasculo-nervos tibial posterior şi altul extern (retro-maleolar extern), pe unde alunecă tendoanele muşchilor peronieri laterali lung şi scurt.

Planurile superficiale - a) pielea - este mai groasă ca în regiunea anterioară, mai ales în vecinătatea maleolei externe şi mobilă,

cu excepţia porţiunii inferioare a călcîiului;

b) - <u>ţesutul celular subcutan</u> este mai abundent în panicul adipos ca în regiunea anterioară, iar în partea inferioară îmbracă caracterele regiunii plantare.

Din vasele şi nervii superficiali situaţi în cele două foiţe ale fasciei superficiale reţinem vena safenă externă, care trece retromaleolar extern.

<u>Planurile profunde</u>

a) <u>Aponevroza</u> superficială se continuă cu a segmentelor vecine şi este întărită îndărătul maleolelor de ligamentele inelare ale tarsului, extern şi intern; b) <u>tendonul lui Achille</u>, care formează relieful median a regiunii; c) <u>aponevroza profundă</u>, care este continuarea aponevrozei gambiere profunde; d) <u>tendoanele muşchilor</u> din loja profundă a gambei, artera tibială posterioară şi nervul tibial posterior, care sînt situate în şanţul retro-maleolar intern şi tendoanele muşchilor peronieri laterali, care se află retromaleolar extern. Tendoanele din şanţurile retro-maleolare alunecă prin canalele osteo-fibroase formate de ligamentele inelare intern şi extern ale tarsului, înconjurate de teci sinoviale. Intre tendonul lui Achille şi partea superioară a feţei posterioare a calcaneului este o bursă seroasă.

## ARTICULATIA TIBIO-TARSIANA

Sau a gîtului piciorului este cuprinsă între precedentele.

## P I C I O R U L (pes)

Este ultimul segment al membrului inferior, a cărui limită posterioară este cea care îl desparte de gîtul piciorului, iar cea anterioară este dată de vîrful degetelor. Ca şi mîinii, distingem piciorului o porţiune posterioară sau piciorul propriu zis, care corespunde scheletului tarso-metatarsian şi o porţiune anterioară, ce cuprinde degetele.

Piciorul propriu zis prezintă o regiune dorsală şi alta plantară, separate între ele prin planul scheletic; şi degetele prezintă de asemeni o regiune dorsală şi alta plantară separate prin scheletul respectiv.

## REGIUNEA DORSALA A PICIORULUI

(dorsum pedis)

Este alcătuită din planurile moi situate deasupra scheletului tarso-metatarsian.

Planuri superficiale - a) pielea este subţire şi fină mai ales înăuntru, suplă, foarte extensibilă şi extrem de mobilă; b) ţesutul celular subcutan, este sărac în panicul adipos, fiind reprezentat de un ţesut celular lax, care se lasă destins cu uşurinţă de lichidele patologice şi în care merg vasele şi nervii subcutanaţi.

Planurile profunde - a) aponevroză dorsală superficială este subţire însă destul de rezistentă şi emite pe faţa sa profundă o serie de prelungiri care merg la tendoanele subjacente, cărora le formează un fel de teci; b) planul tendinos, este format de tendoanele care provin de la muşchii din regiunea antero-externă a gambei şi scurtul peronier lateral din loja externă; c) aponevroza pedioşului, este foarte subţire şi se consideră a fi teaca muşchiului pedios, pe care-l acoperă; d) planul muscular este reprezentat de pedios; e) aponevroza dorsală profundă, care acoperă muşchii interoşoşi şi planul scheletic. f) Vasele profunde sînt reprezentate de artera pedioasă, cu venele omonime şi nervul tibial anterior, care se află sub aponevroza pedioşului.

## REGIUNEA PLANTARA
(planta pedis)

Cuprinde părţile moi dispuse pe faţa inferioară a scheletului tarso-metatarsian şi este

limitată înainte de şanţul digito-plantar, în urmă de marginea posterioară a călcîiului, iar lateral de marginile internă şi externă a piciorului. La un picior normal suprafaţa plantară nu este plană, ci prezintă în partea mijlocie şi internă o excavaţie mai mult sau mai puţin accentuată, numită bolta plantară, care nu are contact cu solul în mers; cînd această boltă este şreasă avem picior plat, iar cînd este foarte pronunţată avem picior cambrat sau scobit.

Planurile superficiale - a) pielea este netedă şi fină la nivelul bolţii plantare şi cornoasă şi dură la nivelul punctelor de sprijin şi în special la călcîi, la capul primului, al celui de al doilea şi al treilea metatarsian; în aceste puncte se fac bătăturile. Ca şi pielea palmei nu are glande sebacee însă este bogată în glande sudoripare; b) ţesutul celular subcutan prezintă o dispoziţie similară ca la palmă; de menţionat că ţesutul gras dintre tractusurile fibroase ce solidarizează pielea de aponevroza plantară este destul de gros la nivelul punctelor de sprijin şi mai ales la călcîi, unde atinge 2 cm. La nivelul aceloraşi puncte de sprijin se descrie cîte o bursă seroasă. Vasele şi nervii superficiali sînt dispuşi în ţesutul celular subcutan.

Planurile profunde - a) aponevroza plantară superficială, este analoagă cu cea palmară